OVER HERSENTUMOREN

EN DE

Resultaten hunner Operatieve Behandeling.

CB

37.B.2

1898

LANE MEDICAL LIBRARY
SAN FRANCISCO

LIBRARY,
JAN 1 1901
UNIVERSITY OF TORONTO

J. H. EBERSON.

OVER HERSENTUMOREN

EN DE

Resultaten hunner Operatieve Behandeling.

OVER HERSENTUMOREN

EN

de Resultaten hunner Operatieve Behandeling.

ACADEMISCH PROEFSCHRIFT

TER VERKRIJGING VAN DEN GRAAD VAN

Doctor in de Geneeskunde

AAN DE UNIVERSITEIT VAN AMSTERDAM,

OP GEZAG VAN DEN RECTOR-MAGNIFICUS

Dr. HUGO DE VRIES,

Hoogleeraar in de faculteit der Wis- en Natuurkunde,

IN HET OPENBAAR TE VERDEDIGEN

op Woensdag 8 Juni 1898, des namiddags te 3½ uur,

IN DE AULA VAN HET UNIVERSITEITSGEBOUW,

DOOR

JOHANNES HERMANUS EBERSON,

Arts,

geboren te Arnhem.

AMSTERDAM. — F. VAN ROSSEN.

1898.

Aan mijne vrouw.

Het verschijnen van mijn Proefschrift is mij eene welkome gelegenheid om U allen, Hoogleeraren en Docenten van de Medische en Philosophische faculteiten der Amsterdamsche Universiteit een woord van hartelijken dank te zeggen voor het grondig en degelijk onderwijs, wat ik van U mocht ontvangen.

In de eerste plaats denk ik hierbij aan U, Hooggeleerde PEL, *Hooggeachte Promotor! Het vele, wat ik van U mocht leeren, niet alleen gedurende mijn studietijd, maar vooral gedurende de jaren, waarin ik het voorrecht had Uw assistent te zijn, de belangstelling mij bij het samenstellen van mijn proefschrift betoond, zoowel als de bereidwilligheid, waarmede Gij uw materiaal te mijner beschikking hebt gesteld, maken het mij tot eene behoefte U in het bijzonder hier mijne diepe erkentelijkheid te betuigen.*

Niet minder voel ik mij verplicht aan U, Hooggeleerde KORTEWEG, ROTGANS *en* WINKLER, *Zeergeleerde* COUVÉE *en* VERMEY, *voor de groote welwillendheid, waarmede Gij mij toestondt de op Uwe afdeelingen waargenomen en geopereerde gevallen van hersentumoren te publi-*

ceeren, en aan U, Hooggeleerde KUHN, *die mij met de meeste voorkomendheid in staat hebt gesteld het pathologisch-anatomisch materiaal te verwerken.*

Dat ik het een niet genoeg te waardeeren voorrecht acht nog steeds als Uw assistent werkzaam te mogen zijn, Hooggeleerde KORTEWEG! *Hooggeleerde* STOKVIS! *is U beiden bekend. De nuttige lessen, die ik nog dagelijks van U ontvang en bovenal de groote vriendschap, die ik steeds van U mocht ondervinden, zal ik nooit vergeten.*

INHOUD.

INLEIDING	. . . .	pag.	1—3
HOOFDSTUK I.	Aard der hersentumoren, hun voorkomen en aetiologie	„	3—21
HOOFDSTUK II.	Algemeene en specieele symptomatologie. Diagnose	„	21—58
HOOFDSTUK III.	Differentieele diagnose	„	58—76
HOOFDSTUK IV.	Prognose en therapie	„	76—428
	Interne therapie	„	76—82
	Operatieve therapie. Historisch overzicht	„	82—87
	Radicale operatieve therapie . . .	„	87—400
	Palliatieve trepanatie.	„	400—412
	Ventrikelpunctie	„	412—421
	Lumbaalpunctie	„	421—428

ERRATUM.

Blz. 383 staat: Geval 163, dit moet zijn: Geval 236.

Door een fout van den drukker is op plaat III, fig. II het onderste boven gezet.

INLEIDING.

Nog slechts enkele jaren geleden behoorde de studie der hersengezwellen uitsluitend tot het gebied van den internen clinicus en van den pathaloog-anatoom; met de diagnose „tumor" cerebri was, behalve in gevallen van syphilitische tumoren, tegelijk eene prognose „pessima quoad vitam" gesteld en de therapie moest zich in de meeste gevallen beperken tot palliatieve middelen, die moesten dienen om het ongeneeselijke en dikwijls ondragelijke lijden zooveel mogelijk te verzachten en de euthanasie te bevorderen. Maar ook naar dit gebied heeft de chirurgie, die steeds haar arbeidsveld tracht te vergrooten, hare hand uitgestrekt en hoewel zij er zich niet geheel van heeft kunnen meester maken, heeft zij toch in vele gevallen waar zij ingreep met min of meer succes gewerkt. Sedert Godlee in 1884 een alleen uit inwendige symptomen gediagnostiseerden en gelocaliseerden tumor met succes verwijderde, zijn in den loop der laatste jaren talrijke gevallen gepubliceerd van hersentumoren, waarbij men, hetzij eene radicale, hetzij eene palliatieve operatie heeft verricht.

In aansluiting aan een zevental gevallen van hersengezwellen, die in de jaren 1893—1897 aan de Amsterdamsche klinieken tot operatie kwamen, heb ik getracht eene zoo nauwkeurig mogelijke statistiek te verkrijgen van al de tot heden toe geopereerde gevallen. Voor zoover de buitenlandsche literatuur tot mijne dispositie was, heb ik de oorspronkelijke publicaties doorgelezen en een kort uittreksel der ziektegeschiedenis gegeven met het resultaat der operatieve behandeling; overigens heb ik mij moeten bepalen tot het nalezen van dikwijls helaas, zeer korte referaten. Op die wijze heb ik ongeveer 240 gevallen verzameld waar eene radicaal operatie beproefd werd, behalve nog een groot aantal gevallen waar één of meer der palliatieve operatiemethoden was toegepast.

Uit al die gegevens heb ik getracht een overzicht te krijgen over den tegenwoordigen stand der operatieve behandeling van hersen-

tumoren en daaraan zal een groot deel der volgende bladzijden zijn gewijd. Jammer was het, dat zelfs de oorspronkelijke publicaties dikwijls zoo kort en onvolledig waren, dat men zoo menigmaal den indruk kreeg, dat de operateur zich als 't ware gehaast had om zijne welgeslaagde operatie mede te deelen en zijn patient onder de de genezenen te boeken, terwijl van het verder verloop van zulk een geval na maanden of jaren, niets meer wordt vermeld.

Om eene in alle opzichten nauwkeurige en betrouwbare statistiek te krijgen, ware het wenschelijk, dat niemand zijne gevallen van radicaaloperatie publiceerde, alvorens er jaren na de operatie zijn verloopen, of alvorens de patient is gesuccombeerd, tenzij men zijn eerste mededeelingen later vervolgt en den afloop mededeelt.

Enkele schrijvers hebben dat ook gedaan. doch het zijn slechts zeer enkelen en daardoor zullen bijv. in mijne statistiek onder de gunstige resultaten der operatie eenige gevallen worden gemist, die Starr en Chipault als genezen opgeven.

Voordat ik echter de operatieve behandeling der hersentumoren na ga, wensch ik een kort overzicht te geven over hun voorkomen, aetiologie, symptomatologie en diagnostiek.

HOOFDSTUK I.

AARD DER HERSENTUMOREN, HUN VOORKOMEN EN AETIOLOGIE.

Uit een klinisch oogpunt vatten wij onder den naam *hersengezwellen* samen alle nieuwvormigen, die zich binnen de schedelholte ontwikkelen; het zou daarom beter zijn te spreken van *intracranieele* gezwellen, zooals de meeste fransche schrijvers doen, daar hieronder gerekend worden zoowel de tumoren die uitgaan van of zich ontwikkelen in de hersenmassa zelve, als die, welke hun oorsprong nemen van de hersenvliezen of het inwendige van het beenige schedeldak. Het punt van uitgang is echter tijdens het leven door den clinicus wel bijna nimmer met zekerheid aan te geven. De intracranieele gezwellen kunnen zijn *soliede tumoren* of *Cysten*; de *soliede tumoren* zijn *solitair* of *multipel*, *primair* of *secundair*, *tumoren* in engeren zin of *infectiegezwellen*, *afgekapseld* of *diffuus*.

Bij de behandeling der hersentumoren willen wij de *aneurysmata* der hersenarterieën en het *haematoma durae matris* buiten bespreking laten hoewel deze in sommige gevallen ook analoge symptomen als echte tumoren kunnen teweeg brengen en door enkele schrijvers daarom te gelijk met de hersengezwellen worden behandeld. Wel rekenen wij tot de hersentumoren de *Cysten*, zoowel de parasitaire als de niet parasitaire, al zijn dit evenmin nieuwvormingen in den waren zin des woords. De niet parasitaire cysten, hoewel misschien eene enkele maal primair, zijn meestal secundaire producten afhankelijk van een voorafgaand ziekteproces, hetzij eene oude bloeding, hetzij eene embolische verweeking, hetzij een degeneratief proces in een tumor. Neemt de inhoud van zulk eene cyste snel toe dan kunnen o. a. verschijn-

selen optreden overeenkomende met die van een snel groeiend neoplasma.

Intracranieele tumoren komen over het algemeen vrij menigvuldig voor en op bijna iederen leeftijd. Bijna alle auteurs geven op, dat deze aandoening meer wordt aangetroffen bij mannen dan bij vrouwen; zoo zag Bruns[1]) op 54 gevallen:

14 bij vrouwen = 26 %
40 „ mannen = 74 %.

Gowers[2]) vond uit eene combinatie van de gevallen, vermeld in Ladame[3]) en Bernhardt[4]), dat onder 650 gevallen van hersentumoren, 440 voorkwamen bij mannen, 210 bij vrouwen. Gaat men dit echter na voor de meest voorkomende tumorvormen, dan blijkt, dat het verschil in frequentie slechts opgaat voor gliomen en solitair tuberkels, niet echter voor sarcomen. Van de 56 gevallen van sarcomen toch kwamen er 26 voor bij mannen en 25 bij vrouwen, terwijl in 5 gevallen het geslacht niet was aangegeven. Dat hersengezwellen over het algemeen veelvuldiger voorkomen bij mannen dan bij vrouwen heeft men willen verklaren door het feit, dat mannen meer blootstaan aan beleedigingen van den schedel dan vrouwen, in verband met het gewicht, dat men hecht aan traumata als directe oorzaak voor het ontstaan van tumoren. Of deze verklaring veel waarheid bevat valt zeer te betwijfelen, vooral sedert Hale White[5]) in de Pathological Society of London in 1886 aantoonde, dat op 100 gevallen van hersentumoren bij kinderen onder de 5 jaar het pre domineeren van het mannelijk geslacht (10 op 6) evenzoo was als bij volwassenen.

Enkele auteurs hebben nauwkeurig trachten na te gaan, hoe menigvuldig hersentumoren onder andere ziekten worden aangetroffen; zoo zag Hale White[6]) 1 geval op 59 obducties, Seydel[7]) 1 op 85 obducties. Seydel wilde de gegevens van Hale

[1]) Encyclop. Jahrbücher V 1895. S. 165.

[2]) Diseases of the nervous System.

[3]) Ladame, Hirngeschwülste Würzburg 1865.

[4]) Bernhardt. Hirngeschwülste. 1881.

[5]) Hale White, Exhibition of cerebral tumours. The British. med. Journ. 1886 I p. 250.

[6]) Hale White. Guy's Hospital Report 1886.

[7]) Seydel. Verhandlungen des XXI Congresses d. Deutschen Gesellschaft fur Chirurgie, Centrallblatt f. Chir. 1892. S. 66.

White en Starr controleeren en ging daarvoor na het aantal hersentumoren, dat in de laatste 14 jaren in het pathol.-anat. instituut van Bollinger te München tot sectie was gekomen. Om een aantal van 100 gevallen te verzamelen moest hij met zijn collega Neger, 8488 sectieverslagen doorzoeken. Dat zijne cijfers zooveel verschillen van die van Hale White ligt volgens hem daaraan, dat te München zooveel minder kinderen ter sectie waren gekomen, dan in Guy's Hospital, zoodat de hersentuberkel minder vertegenwoordigd was.

V. Beck deed hetzelfde onderzoek in het pathologisch instituut te Heidelberg en vond 50 tumoren op 6177 obducties, dus 1 op 120.

Thacker vond onder 512 secties in het Presbyterian Hospital van 1 Febr. 1893 tot 10 Januari 1896 slechts 4 hersentumoren.

Beadles trof onder 4000 secties in éen van de krankzinnigengestichten in Engeland 45 gevallen van hersentumoren aan, terwijl in het Nervous Department of the Van der Biltclinic te New-York onder 13.411 gevallen 36 tumoren voorkwamen, en Bruns [1]) onder 3000 zenuw- en zielszieken 54 maal de diagnose hersentumor stelde.

De meest voorkomende tumoren zijn gliomen en sarcomen in hunne verschillende vormen, daarnaast fibromen, lipomen, angiomen, psammomen, cholesteatomen, endotheliomen, osteomen en myxomen. Secundair vindt men nu en dan een carcinoma, terwijl van de infectiegezwellen gummata en vooral solitairtuberkels veelvuldig in de hersenen worden aangetroffen.

Over de meerdere of mindere frequentie dezer verschillende tumorvormen en over hunne localisatie in de verschillende deelen der hersenen bestaan ook enkele uitgebreide statistieken. Eene der oudste is die van Bernhardt [2]), die loopt over 485 gevallen en die wij hier in haar geheel laten volgen:

---

[1]) Encyclop. Jahrb. V. 1895. S. 165.

[2]) Bernhardt. Beiträge zur Symptomatologie und Diagnostik der Hirngeschwülste 1881.

Statistiek volgens BERNHARDT.

LOCALISATIE DER TUMOREN.	INFECTIE GEZWELLEN		DESMOIDE TUMOREN																EPITHELIALE TUMOREN			CYSTEN		PARASIETEN			TOTAAL
	Tuberkels.	Gummata.	Sarcomata.	Gliomata	Fibro-sarcomata.	Myxo-sarcomata.	Cysto-sarcomata.	Glio-sarcomata.	Myxo-gliomata	Fibro-gliomata.	Fibromata.	Osteomata.	Osteo-fibromata.	Enchondromata.	Myxomata.	Lipomata.	Psammomata.	Neuromata.	Carcinomata	Papillomata.	Cholesteatomata.	Cysten.	Dermoïd-cysten.	Cysticerci.	Echinococci.	Niet nader aangegeven	
Cortex cerebri	19	6	7	7	2	—	—	1	—	1	—	—	—	—	—	—	—	—	2	—	—	—	—	2	1	9	57
Centrum ovale	6	2	18	15	—	—	—	4	3	—	—	3	—	—	—	—	2	—	6	—	1	8	—	3	15	38	124
Basaalganglien	3	—	4	7	—	1	—	—	1	—	—	—	1	—	—	—	—	—	1	—	1	—	—	—	—	7	26
Crus cerebri	1	—	—	1	—	—	—	1	—	—	—	—	—	—	—	—	—	—	—	—	—	—	—	—	—	—	3
Corpora quadrigemina	2	—	1	2	—	—	—	—	—	—	—	—	—	—	—	1	—	—	—	—	—	—	—	—	—	5	11
Gland. pinealis	—	—	—	—	—	—	—	—	—	—	—	—	—	—	—	—	—	—	1	—	—	1	—	—	—	1	3
Pons	11	3	2	3	—	1	—	2	—	—	—	—	—	—	—	—	—	—	2	—	—	1	—	—	—	5	30
Cerebellum	16	1	11	10	—	—	1	3	2	—	1	1	—	—	—	—	—	—	3	1	—	7	2	1	—	30	90
Medulla oblong.	2	1	1	4	1	—	—	1	—	—	—	—	—	—	1	—	—	—	1	2	—	—	—	1	—	6	21
Hypophysis	—	—	2	—	—	—	—	—	—	—	—	—	—	—	—	—	—	—	1	—	—	—	—	—	—	2	5
Basis cerebri	—	1	4	—	—	—	1	1	—	—	1	—	—	1	—	—	2	—	—	—	—	—	—	—	—	28	39
Hersenzenuwen	—	—	2	—	—	—	—	—	—	—	—	—	—	—	—	—	—	3	—	—	—	—	—	—	—	—	5
Multiple tumoren	33	1	6	3	—	—	1	—	—	—	—	—	1	—	—	1	—	—	1	—	—	—	—	8	2	14	71
Totaal . . .	93	15	58	52	3	2	3	13	6	1	2	4	2	1	1	2	4	3	18	3	2	17	2	15	18	145	485

Ook Birch-Hirschfeld [1]) geeft in zijn leerboek eene statistiek over 343 gevallen, waaronder 292 uit de literatuur verzameld zijn, terwijl hij er 51 nieuwe aan toevoegde uit zijn eigen materiaal.

Statistiek volgens BIRCH-HIRSCHFELD.

LOCALISATIE DER TUMOREN.	Tuberkels.		Gummata.		Gliomen.		Sarcomen.		Osteomen.		Lipomen.		Cholesteatomen.		Myxomen.		TOTAAL.		TE SAMEN.
Cortex cerebri	28	5	8	3	11	2	7	1	1	—	—	—	—	—	1	—	56	11	67
Centrum ovale	10	2	4	2	19	4	21	1	2	—	—	—	1	—	—	—	57	9	66
Basaalganglien	12	3	2	1	11	3	8	—	1	—	—	—	1	—	—	—	35	7	42
Corpora quadrigemina	3	—	—	—	3	1	1	—	—	—	1	—	—	—	—	—	8	1	9
Gland. pituitaria	—	—	2	1	—	—	3	1	—	—	—	—	—	—	—	—	5	2	7
Gland. pinealis	—	—	—	—	1	—	3	1	—	—	—	—	—	—	—	—	4	1	5
Pons	17	2	3	—	5	1	5	—	—	—	—	—	—	—	—	—	30	3	33
Cerebellum	37	5	2	1	16	3	19	2	3	—	—	—	—	—	5	2	82	13	95
Medulla oblongata	6	2	1	—	5	1	2	1	—	—	—	—	—	—	1	—	15	4	19
Totaal . . .	113	19	22	8	71	15	69	7	7	—	1	—	2	—	7	2	292	51	343
	132		30		86		76		7		1		2		9				

De eerste kolommen hebben betrekking op uit de literatuur verzamelde gevallen, de tweede op eigen observaties.

Eene derde uitgebreide statistiek, die wij hier willen noemen is die van Allen Starr [2]) Deze Amerikaansche schrijver gaf

[1]) Birch-Hirschfeld. Lehrbuch der Pathol. Anat. 2e Bd. S. 276. 1887.

[2]) Allen Starr. Tumors of the brain in childhood, Med. News. 12 Jan. 1889.

in 1889 een overzicht over 300 gevallen van hersentumoren bij kinderen en voegde daaraan later toe een even groot aantal, waargenomen bij volwassenen boven de 20 jaar.

Statistiek volgens ALLEN STARR.

LOCALISATIE DER TUMOREN.	Tuberkels.		Gummata.		Sarcomata.		Gliomata.		Carcinomata.		Cysten.		Glio-sarcomata.		Niet nader aangeven.		TOTAAL.		TE SAMEN.
Cortex cerebri	13	9	—	13	1	46	6	19	1	19	—	1	—	8	—	12	21	127	148
Centrum ovale	6	2	1	—	5	7	1	11	1	3	15	—	1	4	5	4	35	31	66
Basaalganglien	14	3	—	1	5	8	3	9	1	2	1	1	—	—	3	5	27	29	56
Corp-quadrig., crus cerebri	16	1	—	—	3	2	1	2	—	1	—	—	—	5	1	7	21	18	39
Pons	19	11	—	3	5	1	10	—	—	2	1	—	2	1	1	—	38	18	56
Medulla oblong.	2	—	—	—	—	—	—	1	2	—	1	—	—	—	1	—	6	1	7
Basis cerebri	—	3	—	—	1	3	—	2	1	—	1	—	1	1	4	1	8	10	18
IV. Ventrikel	1	—	—	—	1	1	1	—	1	2	—	—	—	—	1	1	5	4	9
Cerebellum	47	8	—	—	10	13	15	8	3	—	9	—	1	6	11	10	96	45	141
Multiple tumoren.	34	4	1	3	3	5	—	2	—	2	2	—	—	—	3	1	43	17	60
Totaal . . .	152	41	2	20	34	86	37	54	10	31	30	2	5	25	30	41	300	300	600
	193		22		120		91		41		32		30		71				

De eerste getallen zijn tumoren bij kinderen tot het 20ste jaar, de tweede kolom bij personen boven het 23ste jaar.

Uit die verschillende statistieken ziet men, dat het menigvuldigst voorkomen gliomen, sarcomen en solitair tuberkels, de beide eerste meer bij volwassenen, de laatste meer bij kinderen.

Verder blijkt daaruit, dat bij volwassenen de meeste tumoren gelocaliseerd zijn in den cortex cerebri en in het centrum ovale, terwijl bij kinderen de localisatie in het cerebellum predomineert.

Sachs [1]) wijst er in zijn leerboek der zenuwziekten bij kinderen nog eens speciaal op, dat de hersengezwellen juist bij kinderen zoo frequent worden waargenomen; hij haalt daarbij aan eene statistiek van Peterson [2]) die vrijwel overeenkomt met die van Allen Starr. De statistiek van Peterson omvat 335 gevallen, waaronder voorkwamen

Tuberkels	166	dus ongeveer 50 %
Gliomen	42	
Sarcomen	37	
Cysten	35	
Gliosarcomen	5	
Angiosarcomen	1	
Myxosarcomen	1	
Carcinomen	11	
Papillomen	1	
Gumma	1,	terwijl in 35 ge-

vallen de aard van den tumor niet nader werd omschreven.

Van deze tumoren zaten er 105 in het cerebellum.

Ook hieruit blijkt dus, dat de solitair tuberkel bij kinderen de belangrijkste hersentumor is. Henoch gaat zelfs zoover, dat hij beweert, dat wanneer men bij kinderen verschijnselen vindt van een chronisch hersenlijden, dit bijna steeds een solitair-tuberkel is, zelfs daar, waar geen herediteit voor Tuberculose bestaat. De hersentuberkels komen zoowel solitair als multipel voor, en zijn van erwt- tot hazelnoot- tot ganzenei grootte; meestal gaan zij uit van de hersenvliezen, liggen in de sulci en comprimeeren de hersenschors of dringen daarin door. Vaak liggen zij vrij los, de kleinere meestal afgekapseld tegen de omgeving, de grootere veelal door eene zone van verweekte hersenmassa omgeven.

Pribram [3]) kon 148 gevallen van hersentuberkels verzamelen, 67-maal was de tumor solitair, 81-maal multipel; de plaats van praedilectie was het cerebellum, daarop volgde de hersenschors en in de derde plaats de pons.

---

[1]) Sachs. Lehrbuch der Nervenkrankheiten des Kindesalters. 1897.

[2]) Peterson. American Textbook of diseases of children. Philadelphia 1894.

[3]) Pribram. Eulenburg's Real. Encycl. der Ges. Heilk. 1886. VIII S. 121.

Onder de 67 gevallen van solitaire tumoren kwamen voor in:

Cerebellum	17
Cortex cerebri	19
Pons	12
Corpus striatum	2
Thalam. opt.	3
Centrum ovale	7
Pedunculi cerebri	3
Corp. quadrig.	4

en onder de 81 gevallen van multiple tumoren in:

Cerebellum	38
Cortex cerebri	32
Pons	19
Corp. striat.	11
Thalam. opt.	9
Centrum ovale	14
Pedunculi cerebri	7
Med. oblong.	4
Corp. quadrig.	2

In 118 gevallen waren de lijders beneden 15 jaar, in 30 gevallen daarboven; vóór de puberteit bleek het cerebellum meer de plaats van praedilectie te zijn, na de puberteit de cortex cerebri.

Jammer, dat aan deze getallen niet was toegevoegd eene nauwkeurige opgave over het al of niet gelijktijdig voorkomen van tuberculeuse veranderingen in andere organen, daar naast de multipliciteit der hersentuberkels, dit feit van het meeste belang is in verband met indicaties en contra-indicaties der operatieve behandeling.

De hersen-gummata gaan meestal uit van de hersenvliezen en groeien later de hersenmassa binnen. Heubner vond onder 45 gevallen van intracranieele gummata er slechts 3 waar de tumoren niet aan de hersenoppervlakte lagen of daarmede in verbinding stonden; dezelfde ervaring deed Birch-Hirschfeld op. De grootte dier gummata varieerde tusschen die van eene erwt tot die eener noot.

Ook wat betreft de hersengummata ware het niet van belang ontbloot in verband met eventueele operatieve behandeling eenigszins nauwkeuriger opgave te hebben over het multiple voorkomen en over de combinatie met endarteriitis en pachymeningitis gummosa; dergelijke statistieken heb ik evenwel niet kunnen vinden.

De gliomen, gliosarcomen en sarcomen, de tu-

moren, die men bij volwassenen het menigvuldigst aantreft, zijn histologisch dikwijls zeer moeilijk van elkaar te onderscheiden; pathologisch-anatomisch is er meestal een groot verschil in hunne verhouding ten opzichte van de omgevende hersenmassa.

Het g l i o o m toch heeft de eigenschap de hersenmassa langzaam te infiltreeren, zoodat er gewoonlijk geen scherpe grens bestaat tegenover de omgeving en het dikwijls zelfs bij mikroskopisch onderzoek moeilijk is uit te maken waar het gezwel eindigt en de hersenmassa weer normaal is. Ook de kleur en de consistentie van het glioom kunnen in sommige gevallen zóó weinig verschillen van de gezonde omgeving dat het meermalen gebeurd is, dat men bij eene operatie op de juiste plaats de hersenen had blootgelegd, doch den tumor niet vond, die eerst later bij de obductie na doorsnijding der hersenen werd ontdekt. Ook kan het gebeuren, dat men, als men de hersenen voor zich ziet, alleen den indruk krijgt, dat de eene helft hypertrophisch is, zooals in een onzer operatieve gevallen, waar eene diffuse gliose bestond van de geheele rechter hemisfeer der groote hersenen.

Een dergelijk geval vermeldt B r u n s, waar de rechter frontaalkwab zeer gelijkmatig was vergroot en men eerst na nauwkeurig mikroskopisch onderzoek kon uitmaken, dat men te doen had met eene diffuse gliose.

In het glioom, dat vaak zeer vaatrijk is, komen niet zelden bloedingen voor, die zich klinisch uiten door stormachtige verschijnselen, apoplectiforme aanvallen, waardoor meermalen wanneer een tumor te voren latent verloopen was, de diagnose verkeerdelijk op primaire apoplexia cerebri werd gesteld.

Volgens G e r h a r d t [1]) is het glioma meestal een geïsoleerde tumor en komen op 60 gevallen slechts tweemaal multiple gliomen voor, al is de a a n l e g van het glioma ook in den regel dubbelzijdig.

De zuivere intracranieele s a r c o m e n gaan uit hetzij van de hersenen zelve, hetzij van de meningen of van de schedelbeenderen. In de beide laatste gevallen comprimeeren zij de hersenmassa, welker oppervlakkige lagen zij tot verweeking brengen; ook kunnen zij naar de oppervlakte groeien en het schedeldak usureeren en perforeeren (autotrepanatie der dura-sarcomen).

---

[1]) Gerhardt. „Glioma" Festschrift zur III Säcularfeier der Universität Würzburg 1882.

De sarcomen, die in de hersenen zelve ontstaan, zijn in tegenstelling met de gliomen meestal scherp begrensd, terwijl de naaste omgeving is verweekt. Bloedingen komen hierin minder voor, daarentegen verweeken ze meermalen in het centrum en geven dan aanleiding tot cystevorming. Ook de sarcomen zijn meestal solitaire tumoren, hoewel Bruns meent, dat zij meer multipel zijn dan gliomen.

De endotheliomen zijn goedaardige tumoren, die meestal gesteeld zijn en uitgaan van de dura mater; ware hunne diagnose niet zoo uiterst moeilijk dan zouden deze gezwelvormen alleszins de gunstigste voorwaarden bieden voor een eventueele operatieve therapie.

Aetiologie. De vraag naar de oorzaken voor het ontstaan van nieuwvormingen in het algemeen en dus ook voor hersentumoren wacht nog steeds op een afdoend antwoord. Ook heden zijn de woorden van Cohnheim uit zijne beroemde Vorlesungen über allgemeine Pathologie nog van volle kracht: „Wenn es irgend ein Kapitel in unserer Wissenschaft gibt, das in tiefes Dunkel gehüllt, ist, so ist dies die Aetiologie der Geschwülste" en het beste bewijs voor de waarheid dezer woorden vindt men in het groot aantal hypothesen over het ontstaan der gezwellen, opgeworpen door de kundigste geleerden. Nog heden staan voornamelijk twee theorieën tegenover elkander, de theorie van Cohnheim en die van Virchow. Cohnheim neemt als oorzaak voor het ontstaan van gezwellen aan eene fout in den embryonalen aanleg, terwijl Virchow vooral het verband tusschen uitwendige prikkels en tumorvorming op den voorgrond plaatst.

Mag ook de theorie van Cohnheim veel aanlokkelijks hebben en gesteund worden door talrijke waarnemingen, toch zijn er zulke frappante voorbeelden bekend van het optreden van gezwellen korten tijd na een trauma, dat een nauw verband tusschen traumata en gezwelvorming niet kan worden geloochend. „Aber selbst bei der grössten Skepsis", zegt Hanseman[1]), „kann man in sehr zahlreichen Fällen maligner Tumoren ein Trauma im zeitlichen Zusammenhang mit den ersten Symptomen constatiren." Hoe het verband tusschen trauma en gezwelvorming is, waarom hetzelfde

[1]) Hanseman. Die mikroskopische Diagnose der bösartigen Geschwülste. Berlin 1897. S. 178.

trauma bij de eene persoon aanleiding geeft tot tumorvorming en bij zoovele anderen daarentegen niet, is nog volkomen onbekend.

Billroth[1]) en Lücke[2]) meenen, dat er eene algemeene dispositie, eene specifieke diathese tot gezwelvorming moet bestaan en eerst wanneer deze voorhanden was, zou op een trauma gezwelvorming kunnen volgen. Virchow[3]) daarentegen neemt eene locale dispositie aan; hij meent, dat in de door een mechanisch insult getroffen deelen, eene specifieke dispositie der weefseldeelen optreedt voor het latere ontstaan van een gezwel. Hij zegt „Wenn Ich auch nicht angeben kann, in welcher speciellen Weise die Irritation stattfinden muss, durch welche gerade in einem gegebenen Falle eine Geschwulst hervorgerufen wird während in einem anderen Falle unter scheinbar ähnlichen Verhältnissen nur einfache Entzündung erregt wird, so habe Ich doch eine ganze Reihe von Thatsachen beobachtet, welche lehren dass in der anatomischen Zusammensetzung einzelner Theile gewisse bleibende Störungen existiren können, welche das zustandekommen regulatorischer Processe hindern, und welche bei einem Reiz, welcher an einem anderen Orte nur eine einfache entzündliche Affection zu stande gebracht haben würde, eine Reizung erzeugt, aus welcher die specifische Geschwulst hervorgeht". Nog niet lang geleden heeft Löwenthal[4]) eene serie van 800 gevallen gepubliceerd van de meest verschillende tumoren, waar steeds korter of langer tijd voor het optreden van het gezwel een duidelijk trauma was voorafgegaan.

Wat nu speciaal de hersentumoren betreft, zijn er in de literatuur een paar gevallen bekend, die zouden pleiten voor de leer van Cohnheim; daar tegenover echter staan tientallen andere, die pleiten voor een min of meer direct verband tusschen tumor en trauma.

Zoo vond Stroebe[5]) te midden van een appelgroot glioma van de witte stof in de parietaal- en occipitaalkwab holten bekleed met eene laag cilinderepitheel, dat naar zijn voorkomen geheel

---

[1]) Billroth. Allg. Chir. Pathol. u. Therapie.

[2]) Lücke. Die Lehre von den Geschwülsten in Pitha u. Billroth Handbuch der allg. u. Spec. Chir. Bd. II. Abth. I.

[3]) Virchow. Die krankhaften Geschwülste,

[4]) Löwenthal. Ueber die traumatische Entstehung der Geschwülste, Langenbeck's Archiv. Bd. 49. 1es. u. 2es Heft.

[5]) Stroebe Centralbl. f. Neurologie. 1894. S 747.

geleek op het ventrikelepitheel; hij beschouwde die holten als uitstulpingen van de ventrikels, die gedurende de embryonale ontwikkeling der hersenen zijn ontstaan. Misschien had zich hier dan het glioom ontwikkeld door woekering van de ook onder het normale ventrikelepitheel gelegen glialaag. Evenzoo heeft Besold [1]) mededeeling gedaan van twee gevallen van eigenaardige hersengezwellen, waargenomen bij twee zusters, waarvan de oudste op 16-jarigen, de jongste op 12-jarigen leeftijd begon te lijden aan teekenen van een hersentumor met in beide gevallen nagenoeg dezelfde symptomen. Post mortem werd ook in beide gevallen dezelfde tumorvorming gevonden, uitgaande van het ependym van den derden ventrikel. De schrijver zelf beschouwt deze gevallen als een bewijs voor de Cohnheimsche theorie, die nog steun vindt daarenboven in het merkwaardige feit, dat bij de oudste patient tegelijkertijd nog andere congenitale ontwikkelings-anomalien aanwezig waren n.l. een open foramen ovale en links een dubbele ureter.

Aan het trauma echter als aetiologisch moment voor het optreden van hersentumoren wordt door vele schrijvers groote beteekenis gehecht. In de bij Virchow geciteerde ziektegeschiedenissen van hersentumoren ontmoet men het trauma „auf Schritt und Tritt". Vooral met betrekking tot de verhouding tusschen den zetel van het glioma en trauma drukt Virchow zich aldus uit: „In manchen Fällen ist ein Trauma das veilleicht eine leichte Hirnquetschung hervorbrachte, die Veranlassung. In anderen lässt sich dies freilich anamnestisch nicht nachweisen; dagegen spricht der Sitz des Uebels für eine örtliche Ursache. Nach meinen Erfahrungen ist der gewöhnliche Sitz einer der Hinterlappen und nächstdem der obere und seitliche Umfang der Grosshirnhemisphaere, also gerade diejenigen Theile welche bei traumatischen Einwirkungen (Schlag, Fall auf den Hinterkopf) am leichtesten getroffen werden." In vele gevallen ziet men de eerste verschijnselen van een hersentumor optreden korter of langer tijd na een val of stoot of slag op het hoofd; nu is het slechts de vraag:

1⁰. Bestond er misschien van te voren een latente tumor, die

[1]) Besold. Ueber Zwei Fälle von Gehirntumor (hämangiosarcoma, oder sogenannter Perithelioma) in der Gegend des dritten Ventrikels bei zwei Geschwistern, Deutsche Zeitschr. f. Nervenheilk. Bd. VIII. S 49.

eerst door het trauma sneller is gaan groeien of waarin daarna bloedingen zijn opgetreden, waardoor de symptomen voor den dag kwamen.

2⁰. Bestonden niet reeds lichte tot nog toe niet getelde verschijnselen van den kant der hersenen, die na het trauma eerst duidelijker werden om dezelfde redenen als sub. 1.

3⁰. Was misschien niet het trauma het gevolg van een plotseling opgetreden aanval van duizeligheid of krampen, als eerste symptoom van den tumor.

Wellicht mogen deze vragen in enkele gevallen bevestigend beantwoord worden en eene verklaring geven voor het verband tusschen trauma en tumorvorming, in vele andere daarentegen spreken de feiten voor een meer direct causaal verband. Meer dan eenmaal toch werd boven de plaats, waar in de hersenen een tumor werd gevonden en geexstirpeerd, op het hoofd een duidelijk litteeken gevonden van eene vroegere verwonding, zoodat dit litteeken somtijds de voornaamste gids was voor de nauwkeurige locaal diagnose van een tumor, die geen sprekende haardsymptomen had vertoond. Deze opmerking maakte nog niet lang geleden Byrom Bramwell[1]) op het Chirurgisch congres te Edinburgh, nadat Annandale en Keen daar ieder een geval hadden medegedeeld van een grooten hersentumor, die met succes werd verwijderd en waarbij de tumor zich had ontwikkeld in aansluiting aan een trauma terwijl zijne localisatie volkomen overeenstemde met een litteeken, resp. eene depressie op de oppervlakte van den schedel. Daarnaast zijn er gevallen bekend, waar de tumor juist gezeteld was aan de tegenovergestelde zijde van de plaats waar het litteeken als rest van het trauma aanwezig was en daar moet men dan de verklaring zoeken in het effect van den contre-coup. Een dergelijk geval werd door ons geobserveerd bij een pat. lijdende aan een groot gliosarcoma der rechterfrontaalkwab en die eenige jaren te voren zich ernstig in de linker voorhoofdstreek had verwond, ten bewijze waarvan zij aldaar nog een groot, diep litteeken droeg.

Byrom Bramwell's meening is, dat er weinig twijfel bestaat, of somtijds leiden traumata tot de vorming van gliomen en misschien ook van sarcomen; ook syphilitische

---

[1]) Byrom Bramwell. On intracranial Surgery. Edinb. med. Journ. June 1894. p. 1072.

tumoren schijnen volgens hem niet zelden hun ontstaan en optreden te danken te hebben aan een trauma. Hij zag eveneens in 2 gevallen een tuberkel ontstaan na een hevigen slag op het hoofd, terwijl de nieuwvorming zich ontwikkelde in het eene geval onmiddellijk onder de beleedigde plek, in het andere geval op de plaats van contre-coup.

Evenzoo beschreef Hafner [1]) een geval van tuberkel in de linkerhemisfeer van het cerebellum, die zich ontwikkelde bij een man van 30 jaar, 4 jaar nadat die persoon aangevallen en met verschillende voorwerpen op het achterhoofd was geslagen, zoodat hij bewusteloos was neergevallen en daarna een ziekbed had gehad van 4 maanden. Bij dien pat. bestond Tuberculose der longen en van daar uit werden de door het trauma beleedigde hersenen geinfecteerd.

Ook Bramwell meent, dat het trauma een locale traumatische ontsteking of contusie der hersenen te weeg brengt, die nu als locus minoris resistentiae gelegenheid geeft tot nesteling van tuberkelbacillen en ontwikkeling van een hersentuberkel bij personen, waar tuberkelbacillen waarschijnlijk al in het organisme circuleeren.

Allen Starr [2]), die eveneens veel hecht aan de aetiologische beteekenis van het schedeltrauma meent, dat het directe gevolg van het trauma misschien eerst is eene locale hyperaemie of capillaire haemorrhagie in de meningen of in de hersenen zelve of op beide plaatsen en dat dit het uitgangspunt is voor de latere nieuwvorming. Bewezen zou dan moeten worden, dat een haemorrhagische haard of contusie in de hersenen kan overgaan in een tumor; voor deze opvatting zou volgens Oppenheim [3]) pleiten het feit, dat in vele gevallen van cerebrale kinderverlamming naast de gewone veranderingen van atrophie, verweeking en cystevorming nu en dan wordt gevonden een gezwel met het karakter van een osteoom of osteo-fibroom.

Eichhorst [4]) zegt, dat hij het als ontwijfelbaar beschouwt, dat traumata invloed uitoefenen op het ontstaan van hersentumoren; hij zag een geval van hersengezwel bij een

---

[1]) Hafner. Berlin. Klin. Wochenschr. 1894. N°. 31 S 694.
[2]) Allen Starr. Brain Surgery.
[3]) Oppenheim. Die Geschwülste des Gehirns. Wien 1896.
[4]) Eichhorst. Lehrb. der Spec. Pathol. und Therap. Gehirntumor.

11-jarigen knaap bij wien ongeveer 14 dagen na een val op het achterhoofd bij het schaatsenrijden, de eerste symptomen, achterhoofdspijnen optraden. Na 1½ jaar stierf de pat. en bleek te bestaan een groot glioom van de linkerhelft van het cerebellum.

Ook behandelde hij een meisje, dat door een ijverigen schoolmeester meermalen met eene liniaal op het hoofd was geslagen; vier weken later vertoonde het kind duidelijke symptomen van een hersengezwel met sterke dubbelzijdige papillitis, terwijl het te voren steeds gezond was. Doch juist voor deze gevallen, waar de tumor-symptomen zich zeer kort na het trauma ontwikkelen, ligt het meer voor de hand te denken, dat er reeds een tumor bestond, die latent was verloopen en dat het trauma de aanstoot was tot snelleren groei van den tumor en daardoor apert worden der verschijnselen. Deze zelfde verklaring geeft ook Orlandi [1]) voor zijn geval, waar een pat. in de eerste weken reeds na een schedeltrauma (stokslag gevolgd door eene gescheurde wond op het linker schedelbeen zonder fractuur), de eerste teekenen vertoonde van een hersengezwel. Bij de obductie bleek dat later te zijn een neuroglioma met centrale verweeking in de witte stof van de rechter parietaalkwab.

Ook in de Clinical Society of London bracht Handford [2]) in Maart 1895 het schedeltrauma als oorzaak voor het optreden van hersentumoren ter sprake naar aanleiding van een door hem geobserveerd geval en zijne mededeeling werd gevolgd door die van enkele anderen o.a. van Spencer en Arbuthnot Lane, die ook uit hunne ervaring dergelijke observaties hadden te melden.

Dat een schedeltrauma, vooral wanneer dit gevolgd wordt door eene commotio cerebri — zooals in vele ziektegeschiedenissen van hersentumoren staat vermeld, dat de pat. na het trauma korter of langer tijd bewusteloos was en braakte — inderdaad ernstige veranderingen in het centrale zenuwstelsel kan te weeg brengen, blijkt uit nauwkeurige pathologisch-anatomische en mikroskopische onderzoekingen gedaan in enkele gevallen, waar de pat. korten tijd na de commotio cerebri succombeerde. Onwaarschijnlijk is het dan ook niet, dat dergelijke veranderingen het uitgangspunt

---

[1]) Orlandi. Une caso di morte per tumore cerebrale (neuroglioma) in seguito a trauma al capo (Giorn. della. R. accad di med. di Torino 1895. No. 6. Centralbl. f. Chir. 1896. S. 141.

[2]) Handford. The Lancet 16 March 1895. p. 679.

kunnen zijn voor het optreden van nieuwvormingen in latere jaren.

Büdinger [1]) had gelegenheid de hersenen te onderzoeken van een 40-jarigen man, die na een val uit het raam eene commotio cerebri had gekregen benevens eene lichte schedelhuidwond; die pat. bleef comateus en succombeerde na enkele dagen onder verschijnselen van longoedeem. Bij de obductie vond hij talrijke capillaire bloedingen op vele plaatsen in de hersenen benevens eene geringe, haemorrhagia intermeningealis en bij mikroskopisch onderzoek eigenaardige degeneratieve veranderingen aan ganglioncellen met veranderingen aan de vaten, zooals die reeds kort te voren waren beschreven door Friedmann [2]). Deze schrijver had het voorrecht tweemaal hersenen te onderzoeken van personen, die meer dan een jaar te voren een schedeltrauma hadden doorstaan waarop commotio cerebri was gevolgd. Beide keeren stierf de pat. aan de gevolgen der commotie, waarbij zich een chronisch hersenlijden aansloot. In het eene geval, waar men ook een mikroskopisch onderzoek kon instellen, bleken de ganglioncellen normaal; daarentegen bestonden uitgebreide veranderingen aan de vaten, vooral in de parietaalkwabben. Deze veranderingen bestonden in sterke hyperaemie en verwijding der kleine vaten, en hier en daar hyaline degeneratie der vaatwanden; de vaatscheede was uitgerekt en opgelicht, zoodat ze meermalen het lumen van het vat dubbel in grootte overtrof. Onder de vaatscheede waren vormelementen te zien, doch zóo, dat de tusschenruimte niet geheel was opgevuld. De vaatwanden waren vooral in de witte stof geinfiltreerd met lymphcellen en ook buiten de scheede waren ronde cellen te vinden; de invasie van lymphoïde cellen in het hersenweefsel was in den regel van weinig beteekenis en in eenige gedeelten slechts kon men rondom de ganglioncellen eene krans van 5 à 6 ronde cellen aantoonen. Ook Sperling en Kronthal [3]) hadden reeds vroeger een geval medegedeeld van schedeltrauma, waarna de pat. gedurende 5 jaren leed aan depressia psychica, cephalaea, paraesthesiën, flikkeren voor de oogen en oorsuisingen en waarbij de sectie

---

[1]) Büdinger. Ein Beitrag zur Lehre von der Gehirnerschütterung, Deutsche Zeitschr. f. Chir. Bd. 41. S. 433.

[2]) Friedmann. Ueber eine besondere, schwere Form von Folgezuständen nach Gehirnerschütterung und über den Vasomotorischen Symptomen-complex bei derselben im allgemeinen. Archiv. f. Psychiatrie. 1892.

[3]) Sperling und Kronthal. Eine traumatische Neurose mit Sectionsbefund. Neurol. Centralbl. 1889. S. 325.

op verschillende plaatsen in de hersenen belangrijke veranderingen aan de vaten werden gevonden; woekeringen en verdikkingen der vaatwanden, terwijl de intima „mit Auflagerungen" was bedekt. Zij hadden dit geval eenvoudig beschouwd als eene traumatische neurose.

Uit dergelijke onderzoekingen blijkt dus, dat na een schedeltrauma behalve de degeneratieve veranderingen aan ganglioncellen en zenuwvezelen, zooals reeds Virchow [1]) beschreef en die na hem ook door Obersteiner [2]), Schmaus [3]), Macpherson [4]) en Bikeles [5]), werden gevonden en medegedeeld, tevens woekeringsprocessen kunnen optreden, die dan juist misschien later het uitgangspunt zijn voor neoplasmata.

Ten slotte zij nog vermeld een geval, waar de vraag naar het verband tusschen een schedeltrauma en hersentumor voor de rechtbank moest worden uitgemaakt en de daarvoor aangewezen geneesheer Kaufmann [6]) de vraag of het ontstaan van den tumor, die tot den dood voerde, een onmiddelijk gevolg was van den val, zeer sterk bevestigend beantwoordde. In Nov. 1886 viel een pat. van 41 jaar van een ladder met het hoofd op de punt van een kastje; daarna had hij heftige pijn in hoofd en rug en gebrek aan eetlust. Deze verschijnselen verbeterden onder behandeling na 3 weken, doch einde Januari 1887 werd de pijn in het hoofd weer erg, pat. werd dof, sufferig, kreeg stoornissen bij het loopen, ten slotte paralyse van den linkerarm, braken, neuritis optica, beperking van het gezichtsveld, decubitus sacralis en bezweek op 6 April 1887. Onmiddelijk na den val was pat. meerdere uren bewusteloos geweest en een tijdlang daarna had hij nog wat met het linkerbeen gesleept, dat echter ten slotte was verbeterd.

---

[1]) Virchow. Verkalkung abgestorbener Gehirnzellen. Virchow's Archiv. Bd. IX u. Bd. L.

[2]) Obersteiner. Ueber Erschütterung des Rückenmarkes. Medic. Jahrb. III. 1879.

[3]) Schmaus. Zur pathol. Anat. d. Rückenmarkserschütterungen. Münchener Med. W. 1890. No. 28.

[4]) Macpherson. Vacuolation of Nervecell nuclei in the cortex in two cases of cerebral contusion. Lancet. 1892.

[5]) Bikeles. Zur pathol. Anat. der Hirn- und Rückenmarkserschütterung. Centralbl. f. Nervenh. u. Psychiatrie. 1894.

[6]) Kaufmann. Gutachten über die Beziehung eines Hirntumors zu einem erlittenen Unfall. Vierteljahrschr. f. gerichtl. medic, u. öffentl. Sanitätswesen. Neue Folge. 1888 Bd. XLVIII. S. 91—105.

Bij de sectie op 8 April werd gevonden een teleangiectatisch sarcoma met haemorrhagiën benevens eene apoplectische cyste. Uit het mikroskopisch beeld van den tumor leidde Kaufmann af, dat hij van jongen datum moest zijn en snel gegroeid was en dat de apoplectische cyste niet ouder kon zijn dan $^1/_2$ jaar, en dus zeer waarschijnlijk afhankelijk van het trauma en dat de tumor, snelgroeiend als hij was, nog van jeugdiger datum moest zijn, dus direct in verband moest worden gebracht met het trauma.

Onder de 244 gevallen van operatief behandelde hersentumoren, die ik heb verzameld vond ik 56 maal in de ziektegeschiedenis uitdrukkelijk vermeld, dat een min of meer ernstig schedeltrauma was voorafgegaan; in slechts enkele gevallen had het trauma direct tot eene commotio cerebri geleid en een paar maal wordt opgegeven, dat de tumor was gezeteld juist onder de plaats, waar nog een litteeken op de schedelhuid aanwezig was. De tijd, dat tumorverschijnselen optraden na het trauma, wisselde van enkele dagen tot 30 jaar daarna. Wij vonden, dat onder

22	gevallen	van	solitair tuberkels	5	maal	een	schedeltrauma	voorafging.
17	„	„	gummata	3	„	„	„	„
23	„	„	cysten	9	„	„	„	„
31	„	„	gliomen	6	„	„	„	„
17	„	„	gliosarcomen	4	„	„	„	„
6	„	„	fibrosarcomen	0	„	„	„	„
61	„	„	sarcomen	16	„	„	„	„
6	„	„	angiomen	1	„	„	„	„
4	„	„	endotheliomen	2	„	„	„	„
5	„	„	fibromen	2	„	„	„	„
1	geval	„	perithelioma	0	„	„	„	„
1	„	„	margaritoma	0	„	„	„	„
1	„	„	cysticercus	1	„	„	„	„
2	gevallen	„	carcinomen	0	„	„	„	„
17	„	„	echinococcen	0	„	„	„	„
28	„	„	onbepaalden aard van den tumor	7	„	„	„	„

Onder onze 10 gevallen, waaronder 7 operatieve, ging 4 maal een schedeltrauma vooraf.

HOOFDSTUK II.

ALGEMEENE EN SPECIEELE SYMPTOMATOLOGIE.

DIAGNOSE.

Hersentumoren kunnen in uiterst zeldzame gevallen geheel latent verloopen en toevallig bij eene obductie worden gevonden; de tumor moet in zoo'n geval zeer langzaam zijn gegroeid en noch door zijn grootte noch door zijne zitplaats aanleiding hebben gegeven tot het optreden van een verhoogden druk binnen de schedelholte of tot prikkelingsverschijnselen in zijne omgeving. Vooral bij kinderen verloopen tumoren zoo vaak latent en dit wordt verklaard eensdeels omdat bij kinderen het meest voorkomen tuberkels en deze gewoonlijk zitten in het cerebellum, welks aandoeningen dikwijls weinig karakteristieke verschijnselen geven, anderdeels zullen de verschijnselen afhankelijk van de ruimte-beperking niet zoo duidelijk zijn of eerst laat optreden, omdat de schedelkapsel toegeeft. Byrom Bramwell[1]) vermeldt in zijn bekend werk een geval, waar boven het rechteroor een kippenei grooten tumor werd gevonden, die reeds het schedelbeen had geusureerd en zich tijdens het leven door geen enkel symptoom had verraden. In de meeste gevallen echter zullen reeds spoedig min of meer typische symptomen optreden, die in twee verschillende groepen kunnen gesplitst worden. In de eerste plaats ontstaan verschijnselen, die afhankelijk zijn van den verhoogden intracranieelen druk, veroorzaakt door de voluums-vergrooting der hersenen (algemeene tumor-symptomen), in de tweede plaats verschijnselen, veroorzaakt door prikkeling of destructie van die hersendeelen, waarin of waarbij de tumor gelegen is (locale- of haardsymptomen).

---

[1]) Byrom Bramwell. Intracranial tumours p. 20.

Uit de algemeene symptomen kan men alleen het aanwezig zijn van een neoplasma binnen de schedelholte vermoeden, uit de haardsymptomen met min of meer zekerheid den zetel van den tumor afleiden.

Al naarmate van de grootte van den tumor, van de snelheid van zijn groei, van zijn zetel, van zijne min of meer diffuse uitbreiding, van de meerdere of mindere individueele prikkelbaarheid en gevoeligheid enz. zal men de meest ingewikkelde combinatiën van algemeene en haardsymptomen kunnen krijgen. Een langzaam groeiende tumor veroorzaakt minder symptomen dan een snelgroeiende en snel zich uitbreidende; een kleine zeer snel groeiende tumor geeft veel meer symptomen dan een groote zeer langzaam groeiende; een kleine tumor in het cerebellum of aan de basis cerebri geeft om later te vermelden redenen veel spoediger en veel meer hersendruk-verschijnselen, dan b.v. een groote tumor in de parietaalkwab.

De algemeene tumorverschijnselen zijn: cephalaea, neuritis optica, nausea en emesis, vertigo, polsvertraging, psychische stoornissen, convulsies.

Wij willen de voornaamste dezer symptomen wat nauwkeuriger nagaan en zien, welke beteekenis ieder symptoom op zich zelf toekomt.

Een van de vroegste en meest constante symptomen bij hersentumor is wel de hoofdpijn; vooral aanhoudende hoofdpijn, dikwijls in de vroege ochtenduren exacerbeerende, is een zeer opvallend verschijnsel. Die hoofdpijn is afhankelijk van de prikkeling van de dura mater en kan dus overal voorkomen, waar de dura gespannen en gerekt wordt; zij zal in den regel het heftigst zijn hoe dichter de tumor bij de oppervlakte is gelegen en hoe sneller hij groeit, het minst zal zij zijn waar de tumor uiterst langzaam groeit en eene langzame compressie op het cerebrum uitoefent. Het sterkst zal de hoofdpijn gewoonlijk zijn, wanneer de tumor zit in de achterste schedelgroeve, omdat het tentorium zoo weinig meegeeft en omdat bij die tumoren dikwijls zoo'n sterke hydrocephalus int. voorkomt. Meermalen ziet men de initiale hoofdpijn verdwijnen, wanneer paralysen optreden, omdat die veelal het gevolg zijn van uitgebreide verweekings-processen, waardoor de hersendruk vermindert. Ook wanneer een tumor het schedeldak heeft doorboord houdt de hoofdpijn in den regel op. Treedt echter eene bloeding in den tumor op of begint hij plotseling sneller te groeien,

dan wordt de hoofdpijn dikwijls zeer ondragelijk en veroorzaakt soms dagen lange slapeloosheid, zoodat de pat. alleen reeds daarom aandringt op een operatief ingrijpen. De hoofdpijn is nu eens diffuus, dan meer locaal en het sterkst aan die zijde, waar de tumor is gezeteld of op plaatsen, die het dichtst bij den tumor zijn gelegen. De diffuse hoofdpijn is volgens Horsley een vroegtijdiger symptoom dan de locale. De locale hoofdpijn heeft als localisatie-symptoom voor den tumor dan vooral groote waarde, wanneer zij constant op dezelfde plaats wordt waargenomen en vingerdruk of percussie op die plek de pijn constant doet exacerbeeren. Bramwell geeft op, dat die constante locale pijn meestal wijst op een oppervlakkige ligging van den tumor en als ze gepaard gaat met andere plaatselijke afwijkingen (depressie of zwelling van het been) meestal veroorzaakt wordt door een gumma of malignen tumor.

Bij cerebellair tumoren wordt de meest heftige hoofdpijn gewoonlijk ook het sterkst in het achterhoofd gelocaliseerd, doch Purves Stewart [1]) heeft opgemerkt, dat in die gevallen, waar de tumor zetelde in de rechter hemisfeer van het cerebellum, de hoofdpijn in talrijke gevallen het sterkst werd gelocaliseerd in de linker frontaalstreek, welk feit hij verklaart door prikkeling der frontocerebellaire vezels, die gaan van de linkerfrontaalkwab naar de de bovenste kleine hersensteelen. Hij memoreerde dit verschijnsel met de bedoeling, dat dit misschien eene vingerwijzing kon zijn voor de nauwkeuriger locaaldiagnose in het cerebellum, omdat het dikwijls zoo moeilijk is uit te maken of een haard gezeteld is in de linker- of rechter hemisfeer van de kleine hersenen.

Ofschoon dus in het algemeen een zeer gewichtig symptoom waar het bestaat, is toch hoofdpijn niet steeds aanwezig, zooals ook uit ons 4de geval blijkt, waar een kastanje groote, op de motorische zone drukkende tumor zelfs geen hoofdpijn veroorzaakte. Onder 174 gevallen door Ball en Krishaber nagegaan, ontbrak de hoofdpijn zelfs in 148 gevallen.

Combineert men de tabellen van Ladame, die gevallen van hersentumoren verzamelde vóor 1868 en van Bernhardt, die de statistieken van Ladame voortzette tot 1880, dan blijkt, dat hoofdpijn voorkwam bij zetel van den tumor in de:

Pedunculi cerebri	onder	10 gevallen	4 maal	= 40%
Basaalganglien	„	41 „	19 „	= 46%

[1]) Purves Stewart. Edinb. Med. Journ. Febr. 1896. p. 691.

Cortex cerebri	onder	74	gevallen	37	maal	= 50%
Medulla oblong	„	28	„	16	„	= 57%
Groote hemisferen	„	196	„	129	„	= 66%
Pons	„	56	„	37	„	= 67%
Cerebellum.	„	195	„	150	„	= 77%
Corpora quadrig.	„	13	„	9	„	= 69%

zoodat ook deze tabel leert, dat bij cerebellair tumoren de hoofdpijn het minst wordt gemist.

De nausea en het braken zijn symptomen, die op zich zelf niet veel waarde hebben, vooral niet als locale symptomen. Het cerebrale braken is gekarakteriseerd door het dikwijls plotseling en onverwacht optreden onafhankelijk van voedselopname; meermalen treedt het 's morgens op als pat. opstaat of van de liggende in de zittende of staande houding komt. Het gaat vaak gepaard met sterke exacerbaties van de hoofdpijn. De oorzaak voor het braken wordt gezocht in prikkeling van het braakcentrum, vandaar dat dit symptoom het veelvuldigst voorkomt bij tumoren in de achterste schedelgroeve (pons, medulla oblong., cerebellum), die ook zoo snel teekenen van verhoogden intracranieelen druk geven door de ontwikkeling van een hydrocephalus int. — Zelf observeerden wij evenwel in de kliniek van Prof. Stokvis een geval van ponstumor waar het braken het initiaal symptoom was, dat reeds meer dan een half jaar bestond eer andere verschijnselen van hersentumor optraden; hier was in den aanvang dan ook absoluut niet aan een hersengezwel gedacht, doch de diagnose gesteld op eene maagneurose.

Ook van de vertigo op zich zelf is de diagnostische waarde gering; dit verschijnsel treedt het meest op den voorgrond bij cerebellairtumoren en wordt evenals het braken veelal erger bij liggingsveranderingen van den patient, vooral bij het vooroverbuigen.

Van grooter gewicht is de stuwingspapil en neuritis optica, ja, Horsley [1]) beweert zelfs, dat waar neuritis optica aanwezig is, dat verschijnsel meer pathognomonisch is voor tumor cerebri dan eenig ander. Stuwingspapillen komen meestal beiderzijds voor, hoewel dikwijls aan de eene kant sterker dan aan de andere; Hughlings Jackson meende, dat de papilla aan de zijde van den tumor steeds het minst was aangedaan; dit wordt echter weersproken door Horsley, die dat punt door Gunn

[1]) Horsley. The clinical Journal 13 Febr. 1895. p. 246.

speciaal liet nagaan, waardoor bleek, dat juist aan den kant der laesie de stuwingspapil gewoonlijk het sterkst is, maar dat in exceptioneele gevallen ook het omgekeerde voorkomt.

De verschillende theoriën over het ontstaan der stuwingspapillen gaan wij hier met stilzwijgen voorbij; alleen zij vermeld, dat in hoofdzaak 2 theoriën tegenover elkaar staan: de druktheorie en de ontstekingstheorie en dat het niet onwaarschijnlijk is, dat daarbij meer dan éen mechanisme in het spel is. Een stuwingspapil toch is meermalen waargenomen in gevallen waar de tumor zoo klein was, dat veel verhoogde intracranieele druk zeer twijfelachtig schijnt en aan de andere kant komen zeer groote tumoren voor zonder stuwingspapil. Zoo zag Gowers [2]) eene stuwingspapil ontbreken bij een vuistgroot sarcoma uitgegaan van de dura mater, dat een groot gedeelte eener hemisfeer had gecomprimeerd en ook wij konden in ons 4de geval, waar een kastanjegroote tumor de motorische zone comprimeerde, nimmer eenige verandering in den fundus oculi constateeren. Waar bij zeer kleine tumoren sterke stuwingspapillen en neuritis optica worden aangetroffen, zonder dat er een hoogen graad van hydrocephalus int. bestaat, is die aandoening ook waarschijnlijk toe te schrijven aan eene ontsteking van den N. Opticus, voortschrijdende van uit ontstoken hersenweefsel (neuritis t. g. v. diffuse cerebritis, Mackenzie.).

Volgens de statistiek van Bernhardt wordt neuritis optica aangetroffen in 82 van de 362 gevallen dus in 22%; Bramwell en Gowers meenen echter, dat ze voorkomt in 80% van de gevallen in eenige periode van hun bestaan. Walter Edmunds en Lawford vonden, dat bij eene analyse van 96 gevallen van tumor cerebri, die tot obductie kwamen, neuritis optica bestond in 89% van de gevallen, waar de tumor zat aan de basis cerebri of in het cerebellum en in 46% van de gevallen, waar hij zat aan de convexiteit. Dat de cijfers van Bernhardt hiermede zooveel verschillen wordt daardoor verklaard, dat in vele gevallen de oogen niet werden onderzocht, omdat niet over gezichtsstoornissen was geklaagd.

Ook Convulsies in den vorm van de echte Jackson'sche epilepsie acht Horsley zoowel uit een diagnostisch als uit een therapeutisch oogpunt een der belangrijkste initiale symptomen, daar tumoren, die dit verschijnsel vertoonen over het algemeen de

---

[2]) Gowers. Diseases of the nervous System. Vol. II p. 505.

gemakkelijkst exstirpeerbare zijn èn wegens hun corticalen of subcorticalen zetel èn wegens hunne localisatie in of vlak bij de centraalwindingen. Vooral dan heeft de Jackson'sche epilepsie groote locaal-diagnostische beteekenis, wanneer tusschen de aanvallen in eene min of meer blijvende parese of paralyse bestaat van monoplegisch of hemiplegisch type. Dan toch, zegt Charcot [1]), bestaat eene circumscripte destructieve laesie, min of meer beperkt in de motorische zone; zijn in de vrije intervallen geen teekenen van blijvende paralyse, dan is de laesie óf geheel oppervlakkig óf ze zetelt in de buurt der motorische zone, zonder één der centraalwindingen vernietigd te hebben. — Als uiting eener algemeene drukwerking kunnen bij hersentumoren ook echte epileptische aanvallen voorkomen, die dan meestal dubbelzijdig zijn en gepaard gaan met een sterken invloed op het sensorium; dergelijke aanvallen nemen dan zeer spoedig èn in heftigheid èn in aantal toe.

Als het midden houdende tusschen algemeene en locale symptomen moeten wij nog een drietal verschijnselen noemen:

a. de gevoeligheid van den schedel bij percussie;

b. de afwijkingen in den percussietoon van den schedel; (demping, tympanie, bruit de pot fêlé);

c. de auscultatorische verschijnselen.

Bestaat constant op eene beperkte plaats van den schedel duidelijke gevoeligheid en komt die plaats overeen met die, waar men in de hersenen de locale diagnose meent te moeten maken, dan is dit een symptoom van groote beteekenis en wijst er op, dat de tumor in of vlak bij de schors is gezeteld en hetzij de dura, hetzij het schedelbeen, hetzij beide te gelijk mede lijden. Waar weinig haardsymptomen bestaan, doch constant duidelijke locale hyperaesthesie, is dit symptoom vooral van veel gewicht voor de plaatsbepaling van den tumor. In een geval van Bramann en Hitzig steeg dit symptoom nog in waarde door de aanwezigheid van een locaal oedeem.

Op de afwijkingen in percussie van den schedel bij intracranieele aandoeningen heeft Mac Ewen in zijne monographie over infectieuse ziekten van hersenen en ruggemerg al voor jaren gewezen. Hij meende, dat aan de zijde, waar de aandoening was, een gedempt percussiegeluid was te hooren bij het bekloppen van den schedel. Men moet dit onderzoek echter het liefst doen op het gladgeschoren hoofd, daar reeds de aanwezigheid van wat meer haar op de eene

[1]) Charcot et Pitres. Archiv. Clin. de Bordeaux 1894. p. 412.

zijde volgens Murawjeff[1]) demping geeft. Sachs[2]) beweert bij meerdere gevallen van hersentumoren (1 bij een volwassene en 2 bij kinderen) dit symptoom van Mac Ewen te hebben waargenomen, terwijl de tumor zat in de buurt der hersenoppervlakte. Toch waarschuwt hij zelf er niet te groote beteekenis aan te hechten, daar de percussie van den normalen schedel reeds zoo wisselende resultaten geeft en dezelfde opmerking maakt ook Oppenheim. Iets meer beteekenis heeft het door Suckling[3]) en later ook door Bruns[4]) beschreven tympanitisch percussiegeluid en het bruit de pot fêté („Scheppern", Bruns). Deze symptomen wijzen op eene verdunning van den schedel en zijn van geen locaal diagnostische waarde als zij over den geheelen schedel of over eene geheele hemisfeer te hooren zijn; worden zij echter meer plaatselijk waargenomen, dan wijst dit op eene locale zeer sterke verdunning van het schedeldak, misschien zelfs op eene perforatie en kan men derhalve den tumor vlak daaronder verwachten. Bij zuigelingen en kinderen onder de 3 jaar, zoolang de fontanellen nog niet gesloten zijn, heeft het tympanitisch percussiegeluid absoluut geen waarde, daar het dan normaal reeds voorkomt.

Gabritschewsky[5]) en von Bechterew[6]) meenden, dat het onderzoek van de toongeleiding der schedelbeenderen van belang zou zijn voor de diagnose van hersentumoren; hierbij wordt het stethoskoop midden op het voorhoofd geplaatst en de schedel symmetrisch met vinger of hamer beklopt, of ook wel wordt met een z.g.n. pneumatoskoop onderzocht, een bizonder instrument, dat voor de mond van den zieke wordt geplaatst en waaraan een paar gehoorbuizen zijn verbonden. Men ausculteert dan de toon, van de op den schedel geplaatste stemvork door de mond van den zieke. Murawjeff onderzocht volgens deze methode met de grootste nauwkeurigheid en onpartijdigheid 1 geval van subcorticale cyste, 1 van een groot hersen-abces en 8 gevallen van hersentumoren en steeds gaf hem het kraniotonoskopisch onderzoek een negatief

---

[1]) Murawjeff. Ueber Kraniotonoskopie und ihre klinische Bedeutung. Neurol. Centralbl. 15 Aug 1894. N°. 16 S 586.

[2]) Sachs. Lehrbuch der Nervenkrankheiten des Kinderalters. 1897.

[3]) Suckling. The Britisch med. Journ. 22 Dec. 1888. p. 1397.

[4]) Bruns. Encyclop. Jahrb. V. S. 178.

[5]) Gabritschewsky. Wratsch. 1893. N°. 52.

[6]) v. Bechterew. Neurol. Centralbl. 15 Juli 1894. No. 14. S. 513. Ueber die Schalleitung und Percussion der Schädelknochen.

resultaat. Voorloopig hebben deze methoden dus nog weinig waarde, maar toch is het goed in ieder geval van hersentumor het kraniotonoskopisch onderzoek zoo eenvoudig mogelijk te verrichten om uit te maken of een gelocaliseerde tumor reeds in het schedeldak is voortgewoekerd.

Wij zouden thans moeten overgaan tot de beschrijving der locale of haardsymptomen, doch het komt ons eenvoudiger voor die tegelijkertijd te noemen met de locale diagnose der tumoren in de verschillende deelen der hersenen. Voor wij daartoe overgaan een kort woord over de algemeene beteekenis dier haardsymptomen. Al zou men verwachten, dat het thans met de nauwkeuriger anatomische en physiologische kennis van het centrale zenuwstelsel en met den vooruitgang der localisatieleer, vrij gemakkelijk was in ieder gegeven geval een juiste locaaldiagnose van een hersenhaard te maken, toch ziet men nog maar al te dikwijls aan de sectietafel, dat men zich in de localisatie heeft vergist. Zoekt men naar de oorzaak van die foutieve diagnosen, dan blijkt dat het zwakke punt steeds is in ieder geval te bepalen of een bepaald verschijnsel is een direct of een z.g.n. indirect haardsymptoom m.a.w. of in een bepaald geval het symptoom, dat als haardsymptoom wordt beschouwd het gevolg is van een directe laesie van dat gedeelte der hersenen of van eene werking op afstand. Want al mogen wij op grond van talrijke physiologische en pathologische ervaringen als vaststaande aannemen, dat vele functies aan bepaalde hersendeelen zijn gebonden, toch mogen wij omgekeerd niet terstond uit het wegvallen of gestoord zijn dier functie besluiten, dat de zetel dier laesie zit in de overeenkomstige anatomische plaats.

Wel is er dan eene functioneele stoornis op die plaats, maar datgene wat die stoornis veroorzaakt, hetzij tumor of absces kan wel degelijk op min of meer grooten afstand zijn gezeteld en dat gedeelte van de hersenen hebben gebracht in „inhibitie” zooals Brown-Séquard zich uitdrukte.

Juist die werkingen op afstand zijn het, die de locaaldiagnostiek bij tumoren zoozeer bemoeilijken en ons zoo dikwerf in den war brengen en die men wil verklaren uit intracerebrale drukveranderingen, voedings- en circulatiestoornissen door den oorspronkelijken haard in het leven geroepen.

Bij tumoren berusten de indirecte haardsymptomen meestal op drukwerkingen; het gezwel veroorzaakt eerstens algemeene hersendruksymptomen èn doordat de schedelinhoud wordt ver-

meerderd èn door het optreden van hydrocephalus internus en daarnaast bestaat een locale druk, die de tumor al naar zijn zetel op bepaalde hersendeelen uitoefent.

Om nu de fouten afhankelijk van de beoordeeling der afstandswerkingen zooveel mogelijk te vermijden, geeft Sahli [1]) den raad nooit eene locaaldiagnose te stellen in gevallen, waar de symptomen van algemeenen hersendruk zeer sterk op den voorgrond treden, want daar is het gebied der indirecte haardsymptomen haast onbeperkt.

Waar de algemeene drukwerkingen niet zoo sterk zijn of zelfs geheel ontbreken, zijn de in indirecte haardsymptomen wel niet geheel buiten gesloten, maar bewegen ze zich toch meer binnen engere grenzen. Daarbij weten wij, dat enkele symptomen zeer vaak indirect ontstaan, terwijl andere bijna steeds direct zijn. Zoo is de abducens-parese zeer vaak een indirect haardsymptoom en Gowers verklaart dit daardoor, dat die zenuw het langst gestrekte verloop heeft aan de basis cranii en in den sinus cavernosus en dus zeer spoedig gedrukt wordt; ook de hemiparese is een zeer veelvuldig indirect haardsymptoom en zonder meer kan zij hoogstens wijzen op de zijde der laesie.

Winkler [2]) geeft den raad bij de localisatie van een tumor aldus te werk te gaan: men begint na te gaan welke functies behouden zijn gebleven, daar de kennis daarvan veel belangrijker is voor de diagnose dan die der bestaande stoornissen. De behouden functies wijzen op stellig intacte plaatsen en bestonden er geen latente zones, geen uitgestrekte gedeelten van de hersenschors, wier functien men in het geheel niet kent, dan zou de negatieve diagnose zelfs alles afdoen; zij leert de plaats kennen waar het lijden niet zit. Is dit bepaald, dan wege men de bestaande verlammingsverschijnselen en ten slotte komen eerst de prikkelingsverschijnselen aan de beurt. Op de verlammingssymptomen ontwerpt men dan de hersenkaart, die zich moet dekken met de voorafgaande negatieve diagnose en dan gaat men ten slotte na of de prikkelingsverschijnselen hiermede in overeenstemming zijn.

Gaan wij thans na welke symptomen speciaal kenmerkend zijn voor de locaaldiagnose van een tumor in de verschillende deelen der hersenen.

[1]) Sahli. Ueber hirnchirurgische Operationen vom Standpunkte der inneren Medicin. Volkmann's Klin. Vorträge N. F. N°. 28. 1891.

[2]) Winkler. Over hersenchirurgie. De Gids 59ste jaargang. Oct. 1895. p. 58—90.

Frontaalkwab. De frontaalkwab behoort tot de z.g.n. latente zones, waar een tumor langen tijd aanwezig kan zijn zonder verschijnselen te geven; meestal treden echter naast de algemeene tumorverschijnselen symptomen op van meer psychischen aard: groote sufferigheid, stupor, vergeetachtigheid, vermindering van het intellect tot dementia toe. Doch vooral aan karakterveranderingen wordt veel waarde gehecht. Starr[1]) verzamelde 23 gevallen van frontaaltumoren en vond in de helft dier gevallen sterke „mental disturbance", die hij beschrijft als bestaande in „a loss of self control and a change of character, an inability to fix the attention, to follow a continuous train of thought, or to conduct intellectual processes".

Ook Leonora Welt[2]) beschreef eigenaardige veranderingen na aandoeningen der voorhoofdskwab; haar pat. werd twistziek, boosaardig, driftig en gewelddadig; en op grond van nadere onderzoekingen en resultaten van obducties spreekt zij als haar meening uit, dat het niet onwaarschijnlijk is, dat die karakterveranderingen afhankelijk zijn van een laesie van een bepaald gedeelte der frontaalkwab en wel van die deelen, die het dichtst bij de mediaanlijn zijn gelegen en van de orbitale vlakte, vooral van de rechter voorhoofdskwab. Ferrier[3]), Gilman Thompson[4]) Griffith and Sheldow[5]) beschreven eveneens deze psychische stoornissen en de laatste schrijvers meenen, dat zij vooral veel voorkomen als de cortex of de convexiteit der frontaalkwabben is aangedaan, hetgeen overeenkomt met de meening van Starr. Dezelfde karakterveranderingen als hier door pathologische processen werden veroorzaakt vond ook Goltz bij zijne exstirpatieproeven op honden.

Jastrowitz[6]) beschreef het eerst eene andere eigenaardige stoornis bij voorhoofdstumoren n.l. „den Blödsinn mit eigenthümlich heitere Aufregung, die sogenannte Moria"; in zijne gevallen bestond eene humoristische, „läppische" manier van spreken en handelen, eene „Witzelsucht", die zoo merk-

[1]) Starr. Cortical lesions of the Brain. American Journ. of the med. sciences. April 1884.

[2]) L. Welt. Ueber Characterveränderungen des Menschen in Folge von Laesionen des Stirnhirns. Inaug. Diss. Zürich 1888.

[3]) Ferrier. Croonian lectures 1890.

[4]) Gilman Thompson. Med. news May 1890.

[5]) Griffith and Sheldow. Journ. of the mental science 1890. p. 223.

[6]) Jastrowitz. Beiträge zur Lehre von der Localisation im Gehirn 1888. S. 33.

waardig in tegenspraak was met de treurige toestand van den lijder. Bruns zag een geval, waar de pat. zelfs steeds de neiging had om zichzelf belachelijk te maken. Ook Oppenheim[1]) kon de opgaven van Jastrowitz bevestigen, doch vond ze alleen waar de tumor zat in de rechter frontaalkwab; hij miste ze als het gezwel links zat, hetgeen hij verklaarde door de alsdan bestaande aphasie.

Verdere haardsymptomen bij voorhoofdstumoren zijn: anosmie, wanneer de tumor aan de basis zit, exophthalmus, wanneer hij sterk naar voren is gezeteld. Groeit het gezwel naar achteren, naar de centraalwindingen toe, dan kunnen ook aanvallen van Jackson'sche epilepsie optreden, die worden ingeleid door eene geconjugeerde deviatie van het hoofd en de oogen naar de zijde waar de tumor zit. Byrom Bramwell zag in een geval het hoofd vallen naar de tegenovergestelde zijde als het gevolg van de machteloosheid der nekspieren, welke observatie in overeenstemming is met de proeven van Ferrier, die meent, dat in de frontaalkwab gelegen zijn de centra voor de beweging van oogen, hoofd en nek. Is het achterste derde deel van de derde linkerfrontaalwinding aangedaan, dan treedt bij rechtshandigen motorische aphasie op.

Bruns[2]) maakte in 1892 nog op een ander verschijnsel bij voorhoofdstumoren opmerkzaam n.l. op eene evenwichtsstoornis bij het loopen, een waggelenden gang, zooals gewoonlijk bij cerebellair tumoren wordt geobserveerd. Hoewel dit verschijnsel in de literatuur meermalen reeds werd genoemd en ook Wernicke in zijn leerboek opgeeft: „Schwankender Gang ist schon öfters als Symptom von Tumoren des Vorderlappens bemerkt worden", heeft toch Bruns de verdienste, dat hij naar aanleiding van een viertal gevallen er op nieuw de aandacht op vestigde en in verband daarmede eene nauwkeurige differentieel diagnose trachtte te geven tusscheu frontaal en cerebellair tumoren. Bruns beschouwt de ataxie bij voorhoofdstumoren als eene soort astasie-abasie ten gevolge van parese der rompmuskulatuur, hoewel het ook niet onmogelijk is, dat ze, als een indirect haardverschijnsel, afhankelijk is van eene verwijderde werking op het cerebellum door druk op de verbindingsbanen van de frontaalkwab door den pons naar de contralaterale hemisfeer van het cerebellum.

---

[1]) Oppenheim. Zur Pathologie der Gehirngeschwülste. Archiv. f. Psychiatrie Bd. 21 u. 22.

[2]) Bruns. Ueber Störungen des Gleichgewichtes bei Stirnhirntumoren. Deutsche med. Wochenschr. 1892. N°. 7. S. 138.

Juist het optreden en het op den voorgrond komen der gangstoornis in het klinische ziektebeeld is reeds menigmaal de oorzaak geweest voor foutieve diagnosen; men nam verkeerdelijk een tumor aan in het cerebellum, die post mortem bleek te zitten in de frontaalkwab. Ook wij hebben tweemaal eene dergelijke fout gemaakt: in het eene geval bestond een afgekapseld sarcoma der rechter frontaalkwab en was de diagnose aanvankelijk gesteld op een cerebellairtumor; in het andere geval was de diagnose gesteld op een tumor in de linkerhemisfeer van het cerebellum, die bij operatie niet werd gevonden; post mortem bleek te bestaan eene diffuse gliose van de geheele rechter hemisfeer der groote hersenen.

Behalve bij Bruns [1]) vinden wij ook bij Hermanides [2]) eene zeer nauwkeurige differentieel diagnose opgesteld tusschen frontaal- en cerebellair tumoren. Aan beide schrijvers is het volgende schema ontleend;

Frontaalkwab.	Cerebellum.
1. Hoofdpijn weinig, meest gelocaliseerd in het voorhoofd.	Zeer sterke, continueele hoofdpijn, uitstralende in achterhoofd en nek, soms in de gekruiste voorhoofdstreek.
2. Weinig braken.	Veel braken.
3. Geringe vertigo.	Gewoonlijk sterke vertigo.
4. Weinig polsvertraging.	Meestal duidelijke polsvertraging.
5. Zeer sterke sufferigheid, karakterveranderingen, Witzelsucht.	Eerst zeer laat, gewoonlijk in het terminaalstadium sopor.
6. Beperkte pijn bij vingerdruk of percussie op het voorhoofd, tympanitisch percussiegeluid bij usuur van het been.	Ontbreekt.
7. Zeer laat stuwingspapillen, behalve als de tumor naar de basis groeit; in dat geval kan ook hemianopsie optreden.	Reeds vroegtijdig sterke stuwingspapillen met bloedingen, vroegtijdige amaurose, geen hemianopsie.

1) Bruns. Encyclop. Jahrb. 1896. V. S. 181.

2) Hermanides. Operatieve behandeling van hersengezwellen. Dissertatie Utrecht 1894.

8. Ataxie, titubatie met afwijking van den gang naar de zijde van den tumor, achter- en voorover vallen. (Bruns).	Ataxie met afwijking van den gang naar de zijde van den tumor af.
9. Ptosis van het gelijkzijdige oog. Zelden oogspier-verlammingen, nu en dan slechts abducens- en oculomotorius- parese, als werking op afstand; eenzijdige exophthalmus.	Vroegtijdig abducens-paralyse, paralyse der basale hersenzenuwen aan de kant van den tumor.
10. Geconjugeerde deviatie van hoofd en oogen naar den tumor toe.	Dwangstand van het hoofd naar achteren en naar de kant van den tumor.
11. Paralyse van de rompmusculatuur aan de zijde tegengesteld aan die, waar de tumor zetelt. (Verlammingsverschijnsel).	Dwangstand van den romp, meestal naar de zijde van den tumor en naar achteren. (Prikkelingsverschijnsel.)
12. Spierstijfheid, verhoogde reflexen.	Spierslapte, opgeheven reflexen, astasie, asthenie, tremor der gelijkzijdige lichaamshelft.
13. Motorische gekruiste hemiplegie.	Soms hemiplegia alternans, evenals bij tumoren van den Pons.
14. Jackson'sche epilepsie, voorafgegaan door geconjugeerde deviatie van hoofd en oogen.	Algemeene epileptische insulten met dubbelzijdige convulsies.
15. Motorische aphasie.	Langzame, scandeerende spraak, dysarthrie.
16. Anosmie, vaak eenzijdig.	Anosmie, meestal dubbelzijdig.
17. Aandoeningen alleen van den eersten Trigeminustak.	Paraesthesiën, anaesthesiën en neuralgiën met trophische stoornissen in het geheele Trigeminus-gebied.
18. Geen dysphagie, geen acusticus-aandoeningen.	Dikwijls dysphagie, wel acusticus-aandoeningen.

Niettegenstaande er dus menig verschilpunt bestaat tusschen de cerebellair- en frontaaltumoren, zal toch nog in menig geval de differentiëele diagnose uiterst moeilijk blijken, indien de tumor zich

eerst begint te ontwikkelen of weinig sprekende symptomen voorhanden zijn.

Tot onze eigen observaties behoort een tweetal gevallen van sarcomen in de rechter-frontaalkwab, waarvan wij de uitvoerige ziektegeschiedenissen hier laten volgen. In het eerste geval was wel gedacht aan een tumor cerebri, doch geen locaaldiagnose gemaakt en post mortem werd een groot Gliosarcoma der 1ste en 2de rechter-frontaalwinding gevonden. Dit geval is interessant, omdat zulk een groot gezwel zoo langen tijd blijkbaar latent was gebleven en eindelijk nog slechts zoo weinig verschijnselen had veroorzaakt. De dood trad vrij onverwachts en plotseling in. De bijgevoegde fotografie [1]) geeft zeer duidelijk de ligging van den tumor te zien op eene sagittale doorsnede van de in alcohol geharde rechterhemisfeer.

Het tweede geval bevat de lijdensgeschiedenis van een 18-jarig meisje, dat gedurende 3 jaren onder observatie was en waar post mortem een appelgroot afgekapseld sarcoma werd gevonden aan de mediane vlakte der rechter-frontaalkwab; de tumor had zich basaalwaarts verder ontwikkeld, het zeefbeen geusureerd en een heftige bloeding daarin ontstaan veroorzaakte ten slotte binnen enkele oogenblikken den dood. In den aanvang was hier bij de diagnose een cerebellair tumor aangenomen, totdat later enkele symptomen en vooral het promineeren en verdunnen van de rechter frontaalstreek duidelijk op het bestaan van een frontaaltumor wezen; de toestand van pat. was toen echter al van dien aard, dat aan eene operatie niet meer kon gedacht worden. In dit geval was opmerkelijk het acute begin van het lijden en de later zoo sterk op den voorgrond tredende karakterveranderingen, terwijl de reeds in den aanvang zoo duidelijke cerebellaire ataxie, gepaard met de spoedig in atrophie overgaande en tot volledige blindheid leidende stuwingspapillen hoofdzakelijk de oorzaak waren van de foutieve diagnose. De beide bij dit geval behoorende fotografiën geven te zien eene frontale doorsnede door het midden van den tumor en eene afbeelding van het sterk verdunde en hier en daar geusureerde schedeldak.

---

[1]) Deze en alle overige fotografiën zijn vervaardigd door de kundige hand van mijn collega en vriend P. H. Lamberts, wien ik niet genoeg kan danken voor de groote bereidwilligheid, waarmede hij mij steeds ten dienste stond.

GEVAL I. Gliosarcoma der rechter-frontaalkwab.

Anamaese: Elisabeth v. d. H . . l, 28 jaar oud, gehuwd en moeder van 1 kind, dat thans 10 jaar oud is, werd den 17den Mei 1894 op de interne kliniek van Prof. Pel opgenomen met klachten over voortdurende hoofdpijn. Die klacht bestond ruim 4 weken en was plotseling ontstaan en continueel gebleven, gelocaliseerd voornamelijk boven het rechteroog, in de rechter slaapstreek en ook boven op het hoofd, terwijl ze nu en dan uitstraalde door de geheele rechter schedelhelft, ja zelfs enkele malen in de rechter gelaatshelft en vooral in de rechterwang. Bij nauwkeurig navragen bleek, dat pat. op een Zaterdagmorgen met hoofdpijn was ontwaakt, terwijl ze den vorigen dag nog volkomen gezond was; ze had toen ook gebraakt en voelde zich zoo onpleizierig, dat zij te bed bleef. Van af dat oogenblik is de hoofdpijn blijven bestaan, nu en dan op onbepaalde tijden vergezeld door braken; herhaaldelijk leed zij aan duizeligheid, zoodat ze zich aan iets moest vasthouden, om niet te vallen; tevens meende zij, dat zij minder vast op hare beenen stond; ze waggelde nu en dan zoo sterk, dat men wel eens gedacht had, dat zij dronken was. Andere klachten bestonden niet, haar gezichtsvermogen was even goed als vroeger. Wel sliep ze in den laatsten tijd onrustig en was de eetlust iets minder goed. Urineloozing en defaecatie waren normaal. De menses waren steeds geregeld, pijnloos. Behalve mazelen op zeer jeugdigen en febris typhoidea op 8 jarigen leeftijd, herinnerde pat. zich niet eenige ziekte te hebben gehad. Van lues is niets te erueeren; ook haar man is gezond en zegt nooit eenige venerische ziekte te hebben gehad. De moeder van de pat. is gezond, de vader overleed aan influenza; zenuwlijden bestaat niet in de familie, pat. had nooit een loopend oor. Voor eenige jaren echter deed zij eenen vrij ernstigen val op het hoofd, waarbij zij eene wond kreeg boven het linkeroog, waarvan nog een groot litteeken aanwezig is.

Status praesens. Pat. is een krachtig gebouwde vrouw met flink ontwikkeld been- en spierstelsel; zij vertoont aan de huid nergens afwijkingen, behalve een $3^1/_2$ c.M. lang schuinverloopend litteeken boven het linkeroog in de linker voorhoofdstreek. Zij is volkomen compos mentis, beantwoordt alle vragen zeer correct en

geeft geenerlei teekenen van sufferigheid, zwakheid van geheugen of verminderde intelligentie.

De schedel is sterk behaard, brachycephaal; bij het bekloppen wordt in de rechter voorhoofdstreek, vooral ter hoogte van het rechter tuber frontale constant duidelijke pijngewaarwording geconstateerd. Daar ter plaatse bestaat geen tympanitisch percussiegeluid en ook geen afwijking bij auscultatie van den schedel. Nergens ziet men uitgezette aderen aan den schedel.

De n. facialis vertoont nergens eenig teeken van parese.

Oogen: de oogleden kunnen flink geopend en gesloten worden, geen ptosis, beweging der bulbi normaal, pupillen gelijk wijd, matig nauw, reageeren goed op invallend licht en bij accomodatie. Gezichtsscherpte beiderzijds = 1, gezichtsveld niet beperkt, kleurenzin volkomen normaal. Bij ophthalmoskopisch onderzoek blijkt beiderzijds te bestaan zeer geringe papillitis, het sterkst rechts; de papil is gezwollen, diffuus, de venae zijn sterk gevuld, de arteriën iets vernauwd, terwijl ook enkele bloedingen in de rechter retina worden gevonden (Dr. van Rijnberk).

De sensibiliteit in het gebied van den n. trigeminus is ongestoord, de kauwspieren functioneeren normaal. Gehoor, reuk, smaak zonder afwijkingen. De tong wordt recht uitgestoken, is vochtig, niet gezwollen, vertoont geen atrophie, geen fibrillaire trekkingen. Pharynxreflex aanwezig. Geen afwijkingen in spraak of stem, geen slikstoornissen, geen speekselvloed.

Geen afwijkingen aan hals of nek of wervelkolom, geen nekstijfheid. Geen afwijkingen aan borst of buikorganen. Pols 68—80, goed gevuld, matig gespannen, regulair, aequaal.

De urine wordt in normale hoeveelheden geloosd, bevat geen eiwit, geen suiker.

Er bestaan verder geen afwijkingen der motiliteit, nergens paresen, geen ataxie. Geen veranderingen van trophischen of vasomotorischen aard. Geen sensibiliteitsstoornissen.

Pat. loopt nu en dan iets waggelend wegens hare duizeligheid, zooals ze zegt, en ze heeft vaak het gevoel of zij haar evenwicht niet goed kan bewaren; steeds wijkt zij bij het loopen naar rechts af en dreigt nu en dan achterover te vallen. De huidreflexen zijn overal zwak, de peesreflexen nergens verhoogd of verzwakt.

Gedurende de eerste dagen van haar verblijf op de ziekenzaal, gevoelde pat. zich vrij wel, doch klaagde steeds over hoofdpijn; ze was evenwel den geheelen dag op de been en vrij opgewekt.

20. V. '94. Hedenmorgen was de hoofdpijn heviger dan anders, vooral boven het rechteroog, terwijl pat. klaagde over steken in het oog en pijn in de rechter slaapstreek. Tweemaal gebraakt. Pols 64.

Van 20—30 Mei bleef de toestand dezelfde, dagelijks min of meer hoofdpijn en soms ook 's nachts. Er was begonnen met een inunctiekuur, 5 gr. ung. cin. d. d. en daarbij werd inwendig in stijgende doses Jod. Kalïc. toegediend, doch zonder eenig succes.

30. V. 94. Heden klaagde pat. over heftige pijn in den nek, terwijl duidelijk eenige nekstijfheid was te constateeren.

Van 1—4 Juni had pat. dagelijks hevige hoofdpijn en nekpijn en braakte ze dagelijks éénmaal.

4. VI. '94. Heden klaagde pat. voor het eerst over dubbelzien en bij onderzoek bleek er eene geringe rechtszijdige abducensparese te bestaan.

5. VI. '94. Hoofdpijn, eenmaal gebraakt, hevige trigeminusneuralgie in de rechter gelaatshelft.

6. VI. '94. Toestand als gisteren. Tegen 11 uur werd pat. nogmaals ophthalmoskopisch onderzocht; de stuwingspapil was niet toegenomen. Na het onderzoek klaagde pat. meer dan ooit over de hoofdpijn en toen zij weer te bed wilde gaan, werd ze opeens zeer bleek, klaagde, dat zij niet meer op hare beenen staan kon en dat hare armen zoo lam waren, dat zij niet in staat was zich uit te kleeden. Ze werd dadelijk te bed gebracht, kreeg eene ijsblaas op het hoofd, doch de stekende pijn boven het rechteroog en in de rechter slaapstreek nam eer toe dan af; daarbij was zij ontzettend duizelig, doch braakte niet. De pols was 88, de temperatuur 36.8.

Ongeveer half twee des namiddags werd ze plotseling comateus, en kreeg lichte trekkingen in de vingers van de linkerhand. Ze was koud, de ademhaling werd stertoreus en onder toenemende polsfrequentie (140) en het optreden van Cheyne-Stoke's ademhalen gedurende enkele uren, succombeerde zij tegen den volgenden morgen 9 uur.

Obductie: 23 uur na den dood. 8 Juni 1894, 's morgens 8 uur. Cadaver van eene vrij krachtig gebouwde vrouw met goed ontwikkeld spierstelsel en pannicules adiposus. Rigor mortis aanwezig, evenals lijkenvlekken; geen oedemen. Pupillen matig wijd,

doch gelijk. In de linker voorhoofdsstreek is boven het oog een $3^1/_2$ c.M. lang, glad genezen litteeken zichtbaar, dat bij insnijding blijkt niet verder te reiken dan in het onderhuidsche bindweefsel. De weeke schedelbekleedselen worden door eene snede dwars over het hoofd op de gebruikelijke wijze gekliefd en teruggeslagen, de schedel wordt doorgezaagd, waarna de schedelkap zich zeer gemakkelijk van de dura mater laat losmaken. De lamina vitrea is glad, niet geusureerd. De dura mater is gespannen, wat hyperaemisch, glad, doorschijnend. In den sinus longitudinalis bevindt zich een losliggend coagulum. Links schijnen de venae meer door dan rechts; de dura mater is nergens vergroeid met de pia door abnorme adhaesies; de pia mater is links glad, droog, doorschijnend, zeer hyperaemisch, de venae schemeren als dikke blauwe strengen door; de gyri zijn zoowel links als rechts plat en breed, de sulci ondiep en smal. De *pia mater* is op de plaats van de *rechter frontaalkwab ondoorschijnend* en dat gedeelte der hersenen is eenigszins *vergroeid* met de *falx durae matris* en *puilt*, nadat het cerebrum uit de schedelholte is verwijderd, duidelijk *uit* en is *vaster van consistentie*. Er wordt nu eene sagittale doorsnede gemaakt midden door de rechter hemisfeer, waarbij een *troebel vocht* te voorschijn komt, dat mikroskopisch onderzocht blijkt te bestaan uit talrijke ronde cellen, waarvan enkele een kleinen uitlooper vertoonen (*sarcoomcellen*); het blijkt nu, dat de 1ste en 2de *frontaalwinding* geheel worden ingenomen door eene *weeke, sponsachtige*, vrij scherp begrensde *tumormassa* ter grootte van een ganzenei, terwijl daaromheen eene uitgebreide verweekingszone wordt gevonden. De laterale helft werd op verdunde alcohol geplaatst ter conserveering en later gefotografeerd, terwijl de mediane werd gebruikt voor mikroskopisch onderzoek, dat leerde, dat de tumor was een *Glio-sarcoma*, dat zich met uitloopers ver in de omgeving uitstrekte en deze infiltreerde.

De achterste oogbol werd beiderzijds uitgenomen voor mikroskopisch onderzoek van de papillitis. Hierbij werd gevonden, dat beiderzijds, doch het sterkst rechts, bestond sterke zwelling van de papil; de opticusscheede was verwijd en er werd een exsudaat gevonden in het voorste deel der scheede, terwijl in de septa van den n. opticus overal een kleincellig infiltraat aanwezig was.

Geval II. Sarcoma der rechter frontaalkwab, hoofdzakelijk aan de mediane vlakte.

Johanna B...s, 16 jaar oud, werd den 28sten Nov. 1893 in de kliniek van Prof. Pel opgenomen met klachten over blindheid, hoofdpijn, duizeligheid en braken. Die klachten bestonden sedert eenige maanden, terwijl pat. van te voren gezond was. Omtrent het begin harer ziekte geeft pat. op, dat zij op 6 Aug. 1893 een boottocht maakte naar Leiden en onderweg onverwachts hevige hoofdpijn kreeg, gepaard met braken, zoodat zij blij was, dat zij weer thuis was. Den volgenden dag bestonden die klachten nog en tevens had zij erge pijn in den rug en de beenen. Van af dien tijd is de hoofdpijn blijven bestaan en merkte pat., dat haar gezichtsvermogen, dat van kindsbeen af door bijziendheid slecht was geweest, meer en meer achteruit ging, zóó zelfs, dat ze reeds in October bijna volslagen blind was. Ook begon zij allengs te klagen over duizeligheid en moeilijk loopen; zij waggelde soms zoo sterk, dat ze overal tegen aanliep. De hoofdpijn werd gelocaliseerd in het voorhoofd boven de oogen, vooral boven het rechteroog en in het rechtergedeelte van het achterhoofd, vlak bij de kleine fontanel; daar is ook een plekje te vinden, dat constant bij druk en bij bekloppen van den schedel uiterst pijnlijk is. Menigmaal ook gaf pat. op, dat ze pijn had in den nek en dat de nek haar zoo stijf was.

Pat. heeft nooit, voor zoover ze weet, een schedeltrauma gehad, nooit stuipen of een loopend oor. Zij was vroeger altijd gezond geweest, had mazelen, roodvonk en febris typhoidea gehad, doch was van deze ziekten telkens volkomen genezen. Zenuwlijden kwam in hare familie niet voor, behalve bij eene tante, die veel aan hoofdpijn sukkelt en nu en dan toevallen heeft.

Ontlasting en urineloozing waren normaal, de slaap werd nu en dan door hoofdpijn gestoord, de menstruatie was sedert een paar maanden uitgebleven.

Het geheugen en denkvermogen van pat. hadden niet geleden; wel hadden de ouders er zich over verbaasd, dat hun ongelukkig kind steeds zoo opgewekt en vroolijk was, ja vroolijker dan vóór hare

ziekte en dat zij over alles gekheid maakte. De ouders zelve van pat. waren gezond, borstlijden was in de familie onbekend.

Status praesens. Pat. is een bleek, middelmatig ontwikkeld meisje, volkomen compos mentis. Op de schedelhuid zijn nergens litteekens te zien, doch bij druk op en bekloppen van den schedel is er ter hoogte van de kleine fontanel een guldengroot plekje, dat constant pijnlijk is. Er bestaat zeer geringe parese van den linker N. facialis; de voorhoofdstakken functioneeren beiderzijds gelijk, doch de linker naso-labiaalplooi is iets verstreken en de linker mondhoek hangt eenigszins.

Beide oogspleten zijn wijd, de beide bulbi sterk convex, bombeeren belangrijk, vooral de rechter; er bestaat sterk vermeerderde lidslag en horizontaal nystagmus, parese van beide Nn. abducentes, het sterkst rechts. Overigens functioneeren de oogspieren goed. De pupillen zijn ad maximum verwijd, reageeren absoluut niet bij invallend licht en evenmin bij accomodatie. Pat. is absoluut amaurotisch, onderscheidt zelfs geen licht en donker. Bij ophthalmoskopisch onderzoek bestaat beiderzijds stuwingspapil met beginnende opticus-atrophie (Dr. van Rijnberk). Van de kant van de andere zintuigen bestaan geen afwijkingen, alleen schijnt pat. op het rechteroor iets minder goed te hooren dan op het linker. De kauwspieren functioneeren normaal, de sensibiliteit in het gelaat is ongestoord. De tong wordt recht uitgestoken en is goed naar alle richtingen bewegelijk. Pharynxreflex aanwezig; geen spraakstoornissen, geen slikstoornissen.

De halswervels zijn bij druk niet pijnlijk, doch er bestaat zeer duidelijke rigiditeit der nekspieren en bij het draaien van het hoofd zegt pat. steeds pijn te hebben in het achterhoofd.

Geen afwijkingen aan borst- en buikorganen, evenmin in de urine abnorme bestanddeelen.

De actieve bewegelijkheid in alle gewrichten is normaal; nergens parese, evenzoo ontbreekt ataxie en tremor. Motorische prikkelingsverschijnselen hebben nimmer bestaan.

De spieren zijn slap, de spierkracht is gering, het linkerbeen misschien iets zwakker dan het rechter, doch atrophiën zijn er niet; er zijn geen merkbare verschillen in omvang tusschen linker- en rechter extremiteiten.

Pat. loopt vrij onzeker, ze wijkt nu eens meer naar links dan naar rechts af en kan niet goed stilstaan. Beproeft ze dit,

dan zwaait ze voor- en achterover en dreigt te vallen, nu eens naar links, dan naar rechts.

Stoornissen in de tastgewaarwording bestaan nergens, evenmin in spierzin, drukzin, plaatszin of temperatuurzin, doch er bestaat zeer sterke hyperaesthesie, vooral aan de beenen, borst en buik, minder aan de armen. Licht men voorzichtig op de dijen een breede huidplooi op, dan gilt ze het uit van de pijn. De huidreflexen zijn krachtig, de patellair reflexen ontbreken beiderzijds. Vasomotorische of trophische stoornissen bestaan nergens. De temperatuur was steeds normaal, de pols wisselend tusschen 80 en 88 slagen per minuut.

Op 9 Dec. 1893 werd pat. op de kliniek voorgesteld met de diagnose: tumor cerebri, en op grond van de sterke hoofdpijnen, het heftige braken, de sterke duizeligheid, het pijnlijk drukpunt op het achterhoofd, de stoornissen in den gang en de spoedig in atrophie overgaande en snel tot blindheid voerende stuwingspapillen, werd de tumor gelocaliseerd in de achterste schedelgroeve, vermoedelijk uitgaande van de vermis cerebelli.

Pat. werd tot Oct. 1894 op de afdeeling van Prof. Pel verpleegd, zonder dat er veel verandering in haar toestand kwam, alleen namen de bestaande symptomen langzaam toe; de hoofdpijn was dikwijls ondragelijk en werd meestal in het achterhoofd gelocaliseerd, iederen dag braakte pat., dikwijls zelfs herhaaldelijk, en zij kon zich in bed bijna niet oprichten wegens de sterke duizeligheid; van opstaan was allengs geen sprake meer; pat. vermagerde en werd langzamerhand zeer sufferig. Wanneer men haar aan zich zelve overliet, lag ze den ganschen dag te dommelen, maar wanneer men een gesprek met haar aanknoopte, werd ze zeer opgewekt en vroolijk en maakte allerlei gekheid.

De doofheid nam toe, de linker facialisparese werd duidelijker, de protrusio bulbi werd zeer sterk, er ontwikkelde zich een strabismus convergens door toenemende abducens-parese en door het promineeren der bulbi konden de oogen niet meer geheel gesloten worden. De omvang van het hoofd nam toe en op het voorhoofd en in de slaapstreek beiderzijds ontwikkelde zich een sterk verwijd adernet. In deze toestand werd pat. op eigen verzoek en op verzoek harer ouders ontslagen.

Eerst in het voorjaar van 1896 werd pat. weer in de kliniek van Prof. Pel opgenomen in zeer deplorabelen toestand. Ze was nu geheel doof geworden en daarbij uiterst lastig; ze lag nu eens uren

achtereen te dommelen en dan weer was ze zoo wild en onrustig, dat ze niet tot bedaren te brengen was; in zulk eene periode schold ze iedereen, die het waagde haar aan te raken, uit voor alles wat leelijk was en spuwde ze om haar heen. De protrusio bulbi was enorm, de linker facialis sterk paretisch en ook bestond nu geringe parese van linkerarm en been. Het rechteroog geraakte in ontsteking en allengs ontwikkelde zich daarop een pannus. De omvang van het hoofd was nog toegenomen en bij palpatie voelde men over de rechter voorhoofdstreek, die ook iets uitpuilde, duidelijk crepiteeren; het been was daar dus blijkbaar zeer verdund.

Door den langen duur van het lijden en de plaatselijke afwijkingen in de rechter voorhoofdstreek was men thans aan de juistheid van de vroeger gemaakte diagnose gaan twijfelen en was het vermoeden gerezen, dat de tumor misschien in de rechter frontaalkwab zou gelegen zijn, en zich hoofdzakelijk naar de basis en naar voren zou hebben ontwikkeld, daar alle prikkelingssymptomen van de motorische zone steeds hadden ontbroken.

Het lijden van pat. duurde nog tot 25 Juni 1896, toen zij plotseling eene heftige bloeding kreeg uit neus en mond, waarna zij binnen enkele seconden succombeerde.

Obductie: Vrij krachtig gebouwd vrouwelijk cadaver met rijkelijken panniculus adiposus. Spieren atrophisch. Uit neus en mond is bloed gevloeid, in deze holten vindt men nog coagula. De schedel puilt eenigszins uit op de plaats van de rechter frontaalkwab. Bij druk voelt men op die plaats crepiteeren en kan men het schedeldak indrukken. De oogen zijn geopend, daar de oogleden wegens de sterke beiderzijdsche protrusio bulbi elkaar niet kunnen bereiken. Beiderzijds bestaat conjunctivitis, links pannus corneae. In den rechter gehoorgang vindt men etter vermengd met een weinig sanguis. De zachte bekleedselen van den schedel vertoonen geen afwijkingen, het schedeloppervlak is rechts vóór zeer ruw. Bij verwijdering van het schedeldak, waarbij het rechts vóór niet mogelijk is om elke laesie van den inhoud te vermijden, blijkt dit zeer oneffen. De dura is overal gemakkelijk te verwijderen; de oneffenheden van den schedel berusten deels op beenresorptie, deels op osteophyten; het sterkst zijn deze veranderingen rechts vóór, doch bij nader onderzoek blijken zij ook elders te bestaan. Zoo is b. v. de lamina cribrosa van het zeefbeen en het dak van de oogkuil rechts papierdun geworden, evenals ook het dak van de fossa spheno-maxillaris. De lamina cribrosa is op éene plaats geheel

geusureerd door eene tumor-massa, die zich vooral heeft uitgebreid in de rechter-frontaalstreek en die aan de ondervlakte necrotisch is en met coagula bedekt. In de neus, waarvan overigens het slijmvlies normaal is, liggen vele coagula; de bloeding is het gevolg geweest van de oppervlakkige necrose van den tumor, die blootlag in de cellulae ethmoidales. In den sinus longitudinalis is vloeibaar bloed. De sinus is wijd, evenals de venae, die er in uitmonden; de dura mater is rechts vóór plaatselijk vergroeid met de pia. Het hersenoppervlak is anaemisch, vochtig, de windingen zijn plat en breed, de sulci zeer ondiep, vooral in de frontaal- en temporaalkwabben. De falx major is geheel naar links verdrongen en rechts in de frontaalkwab blijkt een zeer groote, vaste tumor aanwezig te zijn, die behalve aan zijn onderste gedeelte, overal afgekapseld is en zich aan de mediane kant heeft ontwikkeld. De rest van de rechter-frontaalkwab is verweekt. Makroskopisch bestaan in de overige hersendeelen geen merkbare veranderingen. Uit het tuber cinereum komt eene groote hoeveelheid vocht (hydrocephalus int.) De zenuwschede van den n. opticus is beiderzijds door vocht opgezwollen over de geheele lengte. Tractus en Nn. optici zijn plat, min of meer bandvormig. De papilla n. optici is wit; in de retina zijn geen bloedingen. De zeer weeke hersenen werden voorzichtig in watten in Müller'sche vloeistof bewaard en na voldoende harding werden enkele makroskopische frontale coupes vervaardigd.

Bij mikroscopisch onderzoek bleek de tumor te zijn een s a r c o m a, gedeeltelijk bestaande uit ronde cellen, doch grootendeels uit kleine spoelcellen.

Motorische zone. Voorste en achterste centraalwinding. De hier voorkomende tumoren zijn de meest belangrijke, daar zij het best te localiseeren, en voor den chirurg het gemakkelijkst te bereiken zijn. Naast de min of meer op den voorgrond tredende algemeene tumorsymptomen komen hierbij voor locale krampen, gevolgd door locale paralyse. Het zijn locale, in enkele spiergroepen beginnende, tonische of klonische krampen, veelal voorafgegaan door paraesthesiën of pijnen, die zich volgens de topographische localisatie der centra voor de verschillende spiergroepen in de hersenschors uitbreiden. Na iederen aanval van Jackson'sche epilepsie blijft meest eene parese achter, eerst voorbijgaand, allengs meer blijvend; eerst in den vorm eener monoparese of partieele monoparese in die deelen, waarin de krampen het eerst begonnen, allengs zich uitbreidende tot min of meer volledige hemiparese of hemiplegie, afhankelijk van het gedeelte der motorische zone, dat door het gezwel is verwoest. De aanvallen van epilepsie onderscheidt men meestal in groote en kleine aanvallen, ze gaan al of niet gepaard met verlies van bewustzijn; de kleine aanvallen kunnen zich eenvoudig voordoen in den vorm van tics of fasciculaire trekkingen in de van het zieke gebied afhankelijke spieren. Voor de locale diagnose is hierbij op te merken, dat de locale paralyse van veel meer belang is dan de locale kramp, daar deze ook ontstaan kan in de buurt van den tumor; het zekerst is de locale diagnose, als de locale kramp allengs in locale paralyse overgaat.

Bij de tumoren in de centraalwindingen wordt meermalen eene stuwingspapil gemist, ja, ook de andere symptomen van hersendruk kunnen in vele gevallen, vooral bij langzamen groei van den tumor en diffuse uitbreiding, meerendeels ontbreken of weinig geprononceerd zijn. Bruns geeft op, dat de meeste gevallen van typische Jackson'sche epilepsie veroorzaakt worden door tumoren en men dus vaak ook bij het ontbreken van algemeene symptomen alleen op grond van dat verschijnsel met groote waarschijnlijkheid de diagnose van tumor mag maken.

Juist bij tumoren in de motorische zone, die voor eene operatie zoo bij uitstek gunstig gelegen zijn, zal zich vaak de vraag

voordoen of de tumor zuiver *corticaal* dan wel op meerdere of mindere diepte *subcorticaal* is gelegen, of de tumor uitgaat van de meningen dan wel van de hersenmassa zelve.

Hoewel het in de meeste gevallen onmogelijk is deze vraag met voldoende zekerheid te beantwoorden, zijn er toch enkele kenteekenen, die in een gegeven geval met eene groote mate van waarschijnlijkheid tot eene juiste diagnose kunnen leiden. *Seguin*[1]) en *Henschen*[2]) hebben enkele differentieel-diagnostische kenmerken opgegeven, die wij hier laten volgen:

Voor corticalen zetel pleiten:	*Voor subcorticalen zetel pleiten:*
1. Epileptiforme aanvallen, beginnende met gelocaliseerde convulsies en gevolgd door paralyse.	Locale parese, paralyse of hemiplegie, gevolgd door convulsies.
2. Begin der toevallen met klonische krampen.	Begin der toevallen met tonische krampen (*Winkler*).
3. Locale drukpijn, locale spontane pijn.	Geen gevoeligheid bij druk.
4. Veel hoofdpijn, reeds in het begin der ziekte.	Weinig hoofdpijn.
5. Locale temperatuur verhoogd.	Locale temperatuur normaal.
6. Dikwijls psychische prikkelingssymptomen.	Geen psychische prikkelingssymptomen.
7. Uitpuiling van het cranium, vooral bij kinderen en bij aanwezigheid van echinococcen.	
8. Voorhanden zijn van uitwendige, aan het been vastzittende litteekens (weinig betrouwbaar.)	

Parietaalkwab. Tumoren in den rechter lobus parietalis zijn meestal niet als zoodanig te diagnostiseeren, daar meestal alleen symptomen van algemeenen hersendruk bestaan, zoodat men zich in het meerendeel der gevallen zal moeten vergenoegen met de zijde, waarin de tumor ligt, te kunnen aangeven. Het eenige *directe* haardsymptoom

[1]) *Seguin.* American Journ. of the med. Sciences, 1888 T. XCVI pag. 122.

[2]) *Henschen* in *Penzoldt* und *Stintzig.* Handb. der Spec. Therapie. V. S 931.

bij tumoren in deze streek is misschien de stoornis in den spierzin; groeien zij naar voren, dan kunnen motorische prikkelings- en verlammingsverschijnselen optreden, terwijl bij uitbreiding naar achteren hemianoptische symptomen ontstaan. Zetelt de tumor in de linker parietaalkwab en breidt hij zich naar beneden in de diepte uit, dan kunnen alexie en woorddoofheid zich voordoen.

Onder onze observaties komt ook voor een geval van een kippeneigrooten tumor in de rechter parietaalkwab, die als een grootendeels verkaasd en de omgeving diffuus infiltreerend glioma, gezeteld was vlak achter den gyrus centralis post. Deze pat., die gedurende een half jaar, tot aan zijn dood, in het Binnengasthuis op de afdeeling van Prof. Pel werd verpleegd, vertoonde langen tijd als predomineerend verschijnsel eene ontzettende sufferigheid. Overigens bestond geen enkel haardsymptoom en eerst tegen het eind van het leven trad eene zeer geringe hemiparese op aan de linkerzijde, waardoor het mogelijk werd de zijde aan te geven, waar de tumor gezeteld was.

Merkwaardiger wijze werd hier op symmetrische plaatsen in het centrum semiovale van de linker parietaalkwab ook beginnende tumorvorming waargenomen, zooals de bijbehoorende fotografiën te zien geven.

Geval III. Glioma in de rechter parietaalkwab.

Th. M. . l, 50 jaar oud, brandwacht, werd 24 Dec. 1893 op de kliniek van Prof. Pel opgenomen met klachten over hevige hoofdpijn in de rechter voorhoofdstreek en duizeligheid, welke klachten sedert 7 weken onafgebroken bestonden, terwijl pat. te voren nooit ziek was geweest. Ook heeft hij nooit eenig trauma op het hoofd gehad, alleen weet hij te vertellen, dat hij 5 jaar te voren bij het blusschen van een brand aan zeer groote koude heeft blootgestaan, doordat al zijne kleeren bevroren waren. Hij ontkent iedere venerische infectie en hij had ook nooit een loopend oor. Zenuwlijden was in zijn familie onbekend. Bij nauwkeurig onderzoek werd geen enkele organische afwijking bij pat. gevonden, ook het resultaat van het oogonderzoek (Dr. van Rijnberk) leerde geen afwijkingen kennen. Opvallend was alleen de groote sufferigheid van pat., zijne geringe deelneming aan de omgeving, alsook zijne voortdurend trage pols (56—64). Onder

Jod. Kalic. behandeling en bedrust bedaarden de klachten eenigszins, zoodat pat. den 8sten Januari 1894 op eigen verzoek werd ontslagen. Hij nam toen thuis nog een tiental dagen rust, deed daarna weer veertien dagen dienst, maar allengs kwamen de oude klachten weer in heviger mate terug en nu vertoonde zich ook herhaaldelijk braken.

Op den 5den Februari 1894 liet pat. zich daarom weer op de afdeeling van Prof. Pel opnemen. Hij was blijkbaar nog sufferiger geworden; zijn denkvermogen was zeer verminderd en zijn geheugen liet hem geheel in den steek, zoodat zijne antwoorden bij het onderzoek alles behalve betrouwbaar waren.

Bij een nauwkeurig onderzoek, half Februari gedaan, blijkt het volgende: pat. is zeer apathisch, ligt meestal op zijn rug te bed suf voor zich uit te kijken en spreekt bijna nimmer met zijne omgeving. Er bestaat sterke hoofdpijn, die gelocaliseerd wordt in de rechter voorhoofdstreek en op het rechter wandbeen en op de laatstgenoemde plaats bestaat duidelijk pijnlijkheid bij het bekloppen. Geen bruit de pot fêlé. Pat. braakt bijna dagelijks en heeft ook nu en dan last van duizeligheid, wanneer hij overeind komt. De pols is steeds zeer traag 52—68, weinig gevuld, week en iets irregulair, de ademhalingsfrequentie is 20, de temperatuur steeds normaal. Tijdens het onderzoek barst pat. herhaaldelijk in huilen uit, waarvoor hij absoluut geen reden weet op te geven.

Het onderzoek der oogen leert, dat er rechts bijna volkomen abducens paralyse bestaat; de pupillen zijn even wijd, matig wijd en reageeren goed bij accomodatie en op invallend licht. Bij ophthalmoskopisch onderzoek blijkt thans te bestaan beginnende stuwingspapil op het linkeroog, terwijl rechts reeds eene belangrijke stuwingspapil bestaat; de contouren van de papil zij bijna niet meer te zien, de venae zijn sterk geslingerd, de papil promineert sterk, doch er zijn geen bloedingen. De Visus is rechts $^6/_{36}$, links $^6/_{24}$, na correctie (+ 2 D) rechts $^6/_{12}$ en ook links $^6/_{12}$ met fouten.

Verder zijn er noch stoornissen der motiliteit, noch der sensibiliteit ergens te constateeren en ook aan borst- of buikorganen worden geen afwijkingen gevonden.

Gedurende de maand Maart en April blijft de toestand volkomen stationair en komt er geen enkel verschijnsel bij, alleen neemt de sufferigheid toe en barst pat. herhaaldelijk in huilen uit. Einde

April ontwikkelt zich eene geringe parese van de linker lichaamshelft, pat. vermagert meer en meer, eet weinig, terwijl hardnekkige obstipatie bestaat. Onder toenemende sufferigheid wordt pat. 11 Mei plotseling somnolent, terwijl de polsfrequentie toeneemt en ten slotte succombeert pat. 17 Mei in coma onder plotselinge temperatuurstijging tot 39.8.

Obductie: 28 uur post mortem. Cadaver van een man met middelmatig ontwikkelden lichaamsbouw. Rigor mortis aanwezig, eveneens lijkenvlekken. Buik ingevallen. Geen oedemen. Spieren en panniculus adiposus atrophisch. Pupillen even wijd. Geen afwijkingen aan borst- en buikorganen.

De huid en verdere zachte deelen van den schedel vertoonen niets abnormaals, evenmin het schedeldak. Nadat dit is verwijderd, ziet men de dura meer hyperaemisch en gespannen dan gewoonlijk, doch niet pathologisch met den schedel vergroeid. In den sinus-longit. is een witte thrombus, die zich naar achteren voortzet in een zwartrood coagulum. De dura wordt op de gebruikelijke wijze aangesneden en teruggeslagen, waarna blijkt, dat de pia mater beiderzijds zeer hyperaemisch is, terwijl ze rechts, waar ze de parietaalkwab bekleedt, eenigszins vergroeid is met de dura mater; deze adhaesies kunnen echter zeer gemakkelijk worden losgemaakt. Op die plaats bestaat eene grootere vastheid van het daaronder liggende hersenweefsel, dat eveneens boven het overige gedeelte van de hemisfeer prominneert. Overigens is de pia mater overal normaal vochtig en doorschijnend.

De hersenen worden uit den schedel verwijderd en aan de basis daarvan worden geen pathologische veranderingen geconstateerd. Bij zijdelings samendrukken ziet men het tuber cinereum promineeren door vocht, dat in den derden ventrikel is opgehoopt.

Door een frontaalsnede worden de groote hersenen doorsneden, welke snede juist vóor de corpora mammillaria valt en die den tumor halveert. De tumor ligt in de rechter parietaalkwab vlak achter den gyrus centralis post. en heeft ongeveer de grootte van een kippenei. Hij gaat zonder scherpe grenzen, diffuus in de omgeving over en waar hij de schors bereikt, is deze in den tumor opgegaan. Door de tumorvorming is het corpus callosum op zijde gedrongen en vertoont de hersencoupe eene belangrijke asymmetrie; hydrocephalus int. bestaat er niet, de rechter zijventrikel is bijna geheel dichtgedrukt. Het claustrum, een groot deel der insula Reilii, de capsula ext. en het daaronder liggende centrum semi-

ovale zijn verwoest, evenzoo het voorste gedeelte van het corpus striatum, terwijl de capsula interna grootendeels is verweekt. De tumor is voor een groot deel verkaasd. Bij mikroskopisch onderderzoek blijkt hij een Glioma te zijn. Merkwaardiger wijze wordt op symmetrische plaatsen in het centrum semi-ovale van de linker-parietaalkwab een groep zeer kleine glioomknobbeltjes gevonden.

Temporaalkwab. De temporaalkwab kan ook tot de z.g.n. latente zones in de hersenen gerekend worden; meermalen werden hier post mortem groote tumoren gevonden, die tijdens het leven geen verschijnselen hadden gegeven. Het achterste deel van de bovenste temporaalwindingen wordt door velen beschouwd als het gehoorcentrum (Ferrier, Munk, Knapp, Luciani), hetgeen echter door anderen wordt bestreden (Schaefer, Sanger Brown). Bestaan er convulsies, die met eene akustische aura beginnen, dan zou dit met waarschijnlijkheid op eene affectie der temporaalkwab wijzen. De beteekenis van stoornissen in de reuk, vooral van de reukhallucinaties en van convulsies beginnende met eene olfactorische aura is voor de diagnostiek nog twijfelachtig; misschien wijzen deze symptomen op eene aandoening van den gyrus fornicatus.

Hemianaesthesie en hemiparesen zijn bij tumoren in de temporaalkwab veelvuldig geobserveerd. Zij zijn afhankelijk van stoornissen in de nabij gelegene motorische en sensible geleidingsbanen. Het eenige eigenlijke haardsymptoom voor de temporaalkwabben is de sensorische aphasie, die zich bij aandoeningen van het achterste deel van de linker eerste temporaalwinding voordoet.

Knapp [1]) nam in 2 gevallen een typisch Romberg's phaenomeen waar; in beide gevallen bevond zich de laesie in de buurt van de halfcirkelvormige kanalen.

Occipitaalkwab. Hier is naast de algemeene tumor-verschijnselen het karakteristieke haardsymptoom: de hemianopsie, vooral, indien de schors van de fissura calcarina is aangedaan (Henschen). Van veel beteekenis voor de diagnostiek is het feit, dat de hemianopsie reeds vroegtijdig voorkomt, gedurende korter of langer tijd het eenige haardsymptoom is, en dat daarnaast éénzijdige in de contra-laterale gezichtsveldhelften gelocaliseerde gezichts-hallucinaties voorkomen. Zeer dikwijls verschijnt de hemianopsie vóór de neuritis optica. Motiliteits- en sensibiliteits-stoornissen, die bij hier gelocaliseerde tumoren voorkomen, zijn meestal afhankelijk van werkingen op afstand op de parietaalkwab of op de motorische zone.

Zetelt de tumor diep in de witte stof van de linker occipitaalkwab, dan kan zich ook alexie en optische aphasie voordoen, omdat in dit geval de banen onderbroken worden, die van de beide occipitaalkwabben naar den linker lobus temporalis loopen. Woekert de tumor naar de basis toe, dan kunnen door drukking op het cerebellum ook cerebellaire symptomen optreden.

Corpus callosum. De tumoren, die van het corpus callosum uitgaan, zijn zeldzaam; Bernhardt vermeldt er onder 485 gevallen van hersengezwellen slechts 3. Meestal strekken deze tumoren zich ook tot de omgeving uit en geven daardoor onzuivere ziektebeelden.

Bruns [2]), die naar aanleiding van een drietal persoonlijke waarnemingen eene nauwkeurige studie van de symptomatologie dezer tumoren maakte, wees er op, dat de door Bristowe [3]) een paar jaar te voren opgegeven symptomen in hoofdzaak juist waren, maar dat men ze toch met zeer groote voorzichtigheid moest beoordeelen. Die door Bristowe uit een viertal observaties afgeleide verschijnselen zijn de volgende:

1. ontbreken of geringe beteekenis der algemeene tumor-symptomen.
2. sterke stoornis van het intellect (stupiditeit, sopor).

[1]) Knapp. Intracranial growths. p. 74.

[2]) Bruns. Ueber Tumoren des Balkens. Berl. Klin. Wochenschrift. 1886 N°. 21 u. 22.

[3]) Bristowe. Cases of tumour of the corpus callosum. Brain. Oct. 1884.

3. niet aphatische spraakstoornissen.
4. moeilijkheid bij het slikken.
5. hemiparese, die zich langzaam ontwikkelt en vaak gepaard gaat met geringe parese der andere lichaamshelft, waarschijnlijk afhankelijk van uitbreiding tot in de hemisferen.
6. afwezigheid van alle symptomen van de kant der hersenzenuwen.

Bruns[1]) nu geeft als zijne meening te kennen, dat men dan alleen gerechtigd is een tumor in het corpus callosum te diagnostiseeren, wanneer in een geval, dat door zijn beloop doet denken aan een tumor in de groote hersenen, zich van den aanvang af paraparese en gelijktijdig zeer sterke stoornissen in het intellect voordoen; intusschen alleen dan, wanneer de mogelijkerwijze daarnaast nog aanwezige symptomen niet met groote zekerheid op een anderen zetel van den tumor (hersenstam) of op multiple tumoren wijzen.

Komen daarbij de andere door Bristowe vermelde symptomen, dan is de zekerheid des te grooter. Toch, zegt Bruns, ten slotte „muss Ich die Möglichkeit mit einiger Sicherheit die Diagnose eines Balkentumors stellen zu können, als eine selten vorkommende bezeichnen."

Giese[2]) maakt er nog opmerkzaam op, dat juist door de afwezigheid van algemeene tumorsymptomen de diff. diagnose met langzaam progrediente verweeking dikwijls bijna onmogelijk zal zijn en dat, indien de tumor achter in het corpus callosum zetelt zich symptomen zullen voordoen, die doen denken aan een cerebellairen tumor.

Basaal-ganglia. De tumoren kunnen hier meermalen geheel zonder verschijnselen blijven en de verschijnselen, die zich voordoen, zijn meestal afhankelijk van uitbreiding op de omgeving. In het meerendeel der gevallen bestaat eene min of meer duidelijke hemiplegie met motorische prikkelingssymptomen: hemichorea, hemiathetosis, tremor, dwangbewegingen of halfzijdige convulsies. Daarnaast zijn geobserveerd: monoplegiën, hemianaesthesie en sensible prikkelingsverschijnselen, hemianopsia, oogspierverlammingen, mydriasis van het gekruiste oog enz. Waarschijnlijk zijn volgens Oulmont en Raymond de hemichorea en hemiathetosis op te vatten als haardsymptomen voor den thalamus, terwijl als hoofdsymptoom voor het achterste deel van den thalamus wordt be-

[1]) Bruns. Encyclop. Jahrb. V. S. 192.

[2]) Giese. Zur Casuistik der Balkentumoren. Archiv. f. Psychiatrie. XXIII S. 961.

schouwd de mimische paralyse van de contralaterale gelaatspieren.

Pons Varolii. Het klassieke haardsymptoom van pons-tumoren, is de Gubler'sche hemiplegia alternans: de gelijktijdig ontstane paralyse van facialis en abducens, benevens blikverlamming en in enkele gevallen ook trigeminus-paralyse aan de zijde van den tumor met contralaterale paralyse der extremiteiten. Talrijke afwijkingen komen echter voor van dit typische symptomencomplex, die verklaard worden door de dikwijls diffuse en onregelmatige uitbreiding der menigmaal in meerdere haarden optredende tumoren (vooral tuberkels).

Pedunculi cerebri. Voor tumoren in dit gedeelte der hersenstam is het typische haardsymptoom: de hemiplegia alternans superior: paralyse van den N. oculomotorius aan de zijde, waar de tumor is gelegen naast contralaterale paralyse van facialis, hypoglossus en extremiteiten. De oculomotorius-paralyse is in den aanvang meestal partieel en betreft vooral vaak den M. levator palp. sup.

Corpora quadrigemina. Bruns [1]) geeft op, dat men de waarschijnlijkheidsdiagnose van een tumor in de corpora quadrigemina mag stellen, wanneer naast duidelijke algemeene symptomen in de eerste plaats eene nucleaire ophthalmoplegie op den voorgrond treedt, die meest als initiaal-symptoom aanwezig is en die, indien zij volledig ontwikkeld is, de oogspieren op beide zijden, doch niet geheel symmetrisch aandoet. Zijn beiderzijds dezelfde oogspieren aangedaan, dan zijn zij het bijna nimmer even sterk. De abducens (wiens kern in den pons gelegen is) is meestal vrij. Dit laatste symptoom is differentieel-diagnostisch van belang, daar bij cerebellaire tumoren ook oogspierverlammingen kunnen voorkomen en de abducens daar juist zeer spoedig verlamd is. Meermalen zijn de pupilbewegingen en de accomodatie intact. Naast de oogspierverlammingen is karakteristiek voor tumoren in de corp. quadr.: eene ataxie, die veel gelijkt op eene cerebellaire ataxie. Bruns beschrijft die als eene eenvoudige statische ataxie (démarche titubante), waarbij in de beenen coordinatie-stoornissen optreden, die gelijk zijn aan die bij tabes; daarnaast bestaat eene bewegingsstoornis in de armen, die het midden houdt tusschen tremor en ataxie. Soms bestaan ook choreatische bewegingen in een of meer extremiteiten, meestal dan gepaard met paresen in

[1]) Bruns. Eulenburg's Encyclop. Jahrb. V. S. 292.

Bruns. Archiv. f. Psych. Bd. XXVI. 2es Heft. (Zur diff. Diagnose zwischen den Tumoren der Vierhügel und des Kleinhirnes).

die extremiteiten. Vooral wanneer de ataxie na de ophthalmoplegie verschijnt, is zij volgens Bruns karakteristiek voor den zetel van den tumor in de corpora quadrigemina.

Nothnagel was de eerste, die voor aandoeningen der corp. quadrig. als diagnostisch kenteeken opgaf: de combinatie van ataxie met oogspier-verlammingen en die vooral groote beteekenis hechtte aan het eerst verschijnen der ataxie. Bruns daarentegen beweert, dat diezelfde symptomen ook kunnen voorkomen bij tumoren van den vermis cerebelli en dat juist daar de ataxie het initiaal-symptoom is.

Medulla oblongata. Tumoren in de medulla oblongata zijn practisch van weinig beteekenis; zij kunnen nooit groot worden, daar zij door verwoesting der voor het leven gewichtige centra reeds zeer spoedig den dood veroorzaken. De verschijnselen, die zij geven bestaan in: halfzijdige of dubbelzijdige paralyse der extremiteiten naast paralyse en atrophie van de tong, articulatiestoornissen, slikstoornissen, verlamming van het palatum molle en aphonie als de uiting van aandoeningen der n.n. vagi, glossopharyngei en accessorii en hunne kernen; daarnaast komen voor vertigo, braken, respiratie-stoornissen en polsvertraging als directe haardsymptomen.

Schedelbasis. De tumoren van de schedelbasis gaan uit òf van de hersenvliezen òf van het been; zij maken het vroegst haardsymptomen door drukking op de basale hersenzenuwen. Door hunne nadere betrekking tot de hersenvliezen is de hoofdpijn meestal bizonder sterk. Al naarmate van hun zetel in de verschillende schedelgroeven zullen de verschijnselen zeer wisselend zijn en vooral in de achterste schedelgroeve zullen de symptomen veel overeenkomen met die van de daargelegen echte hersentumoren, omdat op die plaatsen de basale zenuwen zoo dicht bij hunne kernen gelegen zijn.

Hypophysis. Tumoren hiervan uitgaande, geven, indien zij groot zijn, aanleiding tot dubbelzijdige amaurose of amblyopie met bitemporale hemianopsie, terwijl eene stuwingspapil zeer zelden tot ontwikkeling komt. Daarnaast komen in enkele gevallen paresen van oogspieren voor en niet zelden ook ontstaat het ziektebeeld der akromegalie (Marie).

Cerebellum. Cerebellaire tumoren kunnen zelfs bij matige grootte latent blijven, indien zij in het midden der hemisferen gelegen zijn; meestal echter treden reeds vroegtijdig de algemeene

tumorverschijnselen en met name de hoofdpijn op den voorgrond; de hoofdpijn vooral is zeer intensief, wordt meestal gelocaliseerd in het achterhoofd met uitstraling langs den nek en is dikwijls het hevigst 's morgens vroeg bij het ontwaken. Enkele malen wordt, zooals wij boven zagen, ook de hoofdpijn meer gelocaliseerd in de contralaterale voorhoofdsstreek, hetgeen dan eene vingerwijzing zou zijn voor de zijde, waar de tumor is gezeteld. Verder bestaat veelal nekstijfheid, sterke vertigo en hardnekkig braken; de stuwingspapil bereikt reeds vroeg een hoogen graad en gaat gepaard met bloedingen en vervettingen der retina, terwijl de secundaire atrophie der gezichts-zenuwen meestal zeer spoedig tot blindheid leidt. Bij cerebellaire tumoren komt in den regel een sterke hydrops ventriculorum voor en ook hiervan kunnen symptomen afhankelijk zijn, die de diagnose bemoeilijken o. a. anosmie door druk op de n.n. olfactorii, amaurose door druk op het chiasma. Meestal zijn de patellair-reflexen bij gezwellen in de kleine hersenen verdwenen, hetgeen Mayer verklaart door eene laesie der achterste ruggemergswortels, veroorzaakt door de stuwing van het cerebrospinaalvocht in het wervelkanaal.

Als directe haardsymptomen voor cerebellaire tumoren noemt Oppenheim [1]) slechts de z.g.n. cerebellaire ataxie en de vertigo, verschijnselen, die het sterkst op den voorgrond treden, indien de tumor in de vermis en wel in het achterste deel van de vermis inf. gezeteld is. Die cerebellaire ataxie is de typische dronkemansgang, waarbij de patiënt wijdbeensch loopt en voortdurend onder het loopen naar links of rechts afwijkt of neiging heeft om voor- of achterover te vallen. Luciani [2]) heeft nog niet lang geleden voorgesteld den naam ataxie te laten varen; op grond toch van uitvoerige experimenten komt hij tot het resultaat, dat de coordinatie-stoornissen bij aandoeningen van het cerebellum bestaan in astasie, asthenie (spierzwakte) en atonie (verminderde spiertonus) vooral in de spieren der onderste extremiteiten en in de strekkers van den wervelkolom.

Zooals wij boven reeds zagen komen deze verschijnselen eveneens nu en dan voor bij frontale tumoren, waardoor de locale diagnose van den tumor zeer kan bemoeilijkt worden; de differentieele diagnostische kenmerken zijn op pag. 32 en 33 uitvoerig vermeld.

---

[1]) Oppenheim. Die Geschwülste des Gehirns. S. 147.

[2]) Luciani. Das Kleinhirn.

Afhankelijk van den groei en van de uitbreiding der cerebellaire tumoren komen meerdere symptomen voor, die veroorzaakt worden door drukking op de omgeving; zoo komen bij drukking op de crura cerebelli ad pontem dwangstanden en draaibewegingen van het lichaam om de lengteas naar de zieke zijde voor; bij uitbreiding naar de corpora quadrigemina kunnen zich oogspierverlammingen voordoen, die zelfs het karakter kunnen hebben van nucleaire paralysen en daardoor de diff.-diagnose met aandoeningen daar ter plaatse zelve zeer kunnen bemoeilijken; bij drukking op pons of medulla oblongata kunnen halfzijdige paresen der extremiteiten verschijnen, die òf gekruiste, òf ongekruiste paresen zijn en derhalve ter bepaling van de zijde van de laesie in het cerebellum niet te gebruiken zijn. Zit de cerebellaire tumor meer basaalwaarts of breidt hij zich naar de basis uit, dan vindt men eenzijdige verlammingen van de basale hersenzenuwen, die van groot belang zijn voor de diagnose van de zijde der laesie. Zoo kunnen zich eenzijdige paralysen van trigeminus, facialis, acusticus, glossopharyngeus, vagus en accessorius, al naar mate van de meerdere of mindere uitbreiding van den tumor, voordoen. Ook kunnen bij primairen basalen zetel van het gezwel halfzijdige paralysen de initiale symptomen zijn b.v. neuralgiën en anaesthesiën in het trigeminusgebied, keratitis neuroparalytica, éénzijdige doofheid.

Al is dus bij aanwezigheid der karakteristieke haardsymptomen, vooral der coordinatie-stoornissen in verband met de intensiteit der algemeene tumor-symptomen de diagnose: cerebellaire tumor dikwijls niet moeilijk, moeilijker is het bij afwezigheid van eenzijdige paralysen der basale hersenzenuwen met zekerheid op te geven of de tumor in de vermis, in de rechter of in de linker hemisfeer zetelt.

Men heeft getracht uit de cerebellaire ataxie en wel uit het constant vallen naar de eene of andere zijde bij het loopen de hemisfeer te bepalen, waarin de tumor zetelde en heeft beweerd, dat de patiënten bij het loopen steeds naar de gezonde zijde afweken. Zoo vond Allen Starr [1]) onder 22 gevallen van cerebellaire tumoren, die eene regelmatige afwijking bij het loopen naar éénе richting vertoonden, 16-maal afwijken naar de gezonde zijde. Toch waarschuwt hij er voor te veel diagnostische waarde aan dit symtoom te hechten, daar het zoowel prikkelings- als verlammingsverschijnsel kan zijn; is het een verlammingssymptoom, dan valt

---

[1]) Starr. The American Journ. of the med. sciences April 1893.

de zieke naar de zijde, waar de tumor gezeteld is, is het een prikkelingssymptoom, dan valt hij naar de gezonde zijde.

Hiermede hebben wij in korte trekken de voornaamste symptomen opgesomd, waardoor men in typische gevallen met min of meer nauwkeurigheid de locale diagnose van een hersentumor zal kunnen stellen. Was men vroeger met eene dergelijke diagnose al zeer tevreden, tegenwoordig, nu zoo menigmaal van chirurgische hulp bij hersengezwellen sprake is, vraagt men ook nog antwoord op de vraag: hoe groot is de tumor? van welken aard is hij? is hij circumscript of diffuus, afgekapseld of infiltreerend? Onmogelijk is het deze vragen met eenige zekerheid te beantwoorden; vooral de bepaling van de grootte van den tumor is tijdens het leven ondoenlijk; alleen zal men in vele gevallen uit de aanwezige haardverschijnselen kunnen besluiten, dat een grooter of kleiner deel der hersenmassa verwoest moet zijn, doch dan kan de tumor zelf nog wel veel grooter wezen.

Om bij benadering den aard van den tumor te bepalen lette men op de volgende punten:

1⁰. Op de anamnese. Bij hereditaire dispositie voor, of aanwezigheid van Tuberculose in andere organen, denke men aan een solitair-tuberkel; bij voorafgegane luetische infectie aan een gumma; bij een carcinoma of sarcoma op een andere plaats in het lichaam, aan een metastatisch hersen-carcinoma of sarcoma.

2⁰. Op de localisatie van den tumor. Tumoren in den pons of in het cerebellum zijn meest gliomata of tuberkels, tumoren in het cerebellum zijn zeer zeer zelden gummata; wel komen deze voor aan de basis cerebri en nu en dan in den pons. Tumoren in de hersenschors zijn zeer vaak gummata, subcorticale tumoren en gezwellen in het centrum ovale der hemisferen meestal gliomata. Tumoren van de hersenvliezen of van het been uitgaande zijn meest sarcomen.

3⁰. Op den loop der verschijnselen. Zijn deze zeer langzaam progressief en is de tumor in de hersenmassa gelegen, dan pleit dit voor een glioma; gesteund wordt deze diagnose door plotselinge wisselingen in de intensiteit der symptomen en door het verschijnen van apoplectiforme aanvallen. Starr geeft als symptomen voor de diagnose Glioma het volgende op: „In a case of tumor great and sudden changes of intensity in the symptoms, accompanied by visible changes of circulation in the retina and affected in

one way of another by such measures as hot baths, cold douches to the spine, hot mustard baths to the feet or free watery purgations, will indicate a vascular tumor, probably a glioma. And this diagnosis will be reinforced by the occurrence of attacks apoplectic in character in the course of the case".

4⁰. Op den leeftijd van den patient. Bij kinderen onder de 10 jaar zijn de tumoren meestal tuberkels, vooral indien de zetel is in het cerebellum.

5⁰. Op het effect van eene krachtige Jood-kaliumkuur. Gummata kunnen nu en dan onder eene krachtige antiluetische behandeling teruggaan, doch ook bij gliomen en tuberkels heeft men nu en dan onder J. K. behandeling tijdelijke verbeteringen waargenomen.

Ondoenlijk is het veelal ook uit te maken of een tumor circumscript, in de hersenmassa gelegen is, of daarop drukt, dan wel of hij diffuus is, en de hersenen infiltreërt. In beide gevallen krijgt men meestal dezelfde symptomen en toch kunnen wij misschien op enkele kleine verschilpunten wijzen in de opeenvolging en de intensiteit der symptomen. Men heeft n. l. beweerd, dat bij infiltreerende tumoren de convulsies snel en reeds vroegtijdig door paresen gevolgd worden, dat dus de vernietigingsverschijnselen reeds spoedig de prikkelingsverschijnselen volgen en geen neiging vertoonen tot tijdelijk teruggaan of tot vermindering in intensiteit, doch eer tot voortdurende progressie, terwijl een circumscripte tumor meer wisseling van symptomen biedt, perioden vertoont van verbetering en verslimmering, afhankelijk van zijn wisselend volumen door circulatiestoornissen, stuwing van lymphe etc., dus afhankelijk van den meerderen of minderen druk op de omgeving. Bij circumscripte tumoren van eenigen omvang zullen daarenboven juist, omdat zij de hersenmassa verdringen, de algemeene hersendruksymptomen sterk op den voorgrond treden naast de haardverschijnselen, terwijl bij een infiltreerenden tumor de druksymptomen veel meer op den achtergrond treden tegenover de sterk ontwikkelde haardsymptomen. Zeer betrouwbaar zijn deze verschilpunten echter ook al niet, daar ook de grootte van den tumor en de zetel daarbij hun invloed zullen doen gelden.

Ten slotte zij er nog op gewezen, dat circumscripte tumoren over het algemeen vroegtijdig tot sterkere stuwingspapillen aanleiding geven, dan de diffuse, infiltreerende gezwellen, doch ook hierbij speelt de zetel van den tumor weer eene groote rol.

HOOFDSTUK III.

DIFFERENTIEELE DIAGNOSE.

In het vorige hoofdstuk hebben wij de algemeene en specieele symptomatologie en diagnose der hersengezwellen nagegaan. Thans willen wij eenige oogenblikken stil staan bij hunne differentieele diagnose. Immers hoe gemakkelijk ook in vele gevallen de diagnose tumor cerebri moge zijn, indien het typische symptomenbeeld tot volkomen ontwikkeling is gekomen, toch zal men meermalen gevallen ontmoeten, waarin de aanwezige verschijnselen even goed tot een ander ziektebeeld kunnen behooren en dan moet het vooral met het oog op de chirurgische therapie ons streven zijn zoo nauwkeurig mogelijk en zoo vroeg mogelijk de diagnose hersentumor te kunnen stellen. Horsley [1]) zegt daaromtrent:

„The determination of the existence of a tumour of the cerebral hemisferes is always a matter involving much responsibility and never wholly free from difficulties which, in some cases, appear to be insurmountable. Not only therefore is the differential diagnosis from this point of view of the first importance, but it becomes still more so when we consider that upon such a diagnosis hangs the probability of being able to relieve the patient by surgical measures."

Het zoo wisselende symptomen-complex van de hersengezwellen is met een vrij groot aantal ziektebeelden te verwarren, waarvan wij de voornaamste: hersenabsces, hydrocephalus chr., meningitis, apoplexia cerebri, encephalomalacie, sclerosis cerebri, sclerosis multiplex, hysterie, migraine,

[1]) Horsley. The clinical Journal. 13 Febr. 1895. p. 246.

morbus Menièri, anaemie, nephritis en loodintoxicatie achtereenvolgens zullen nagaan.

Hersenabsces. Is de diff. diagnose gemakkelijk bij acute hersenabscessen met hooge temperaturen, waar een duidelijk aetiologisch moment is voorafgegaan, moeilijker is ze vaak daar, waar men met een chronisch absces zonder koorts en met teekenen van compressie, hetzij algemeene, hetzij locale te doen heeft. Zulk een chronisch absces kan in alle opzichten zoozeer op een tumor gelijken, dat ten slotte de diff. diagnose onmogelijk is en men zijn toevlucht tot eene exploratieve trepanatie moet nemen. Horsley acht dit in zulk een geval dan ook geen zaak meer van zooveel gewicht, daar hij overtuigd is, dat men toch in beide gevallen den schedel moet openen, hetzij voor eene radicale, hetzij voor eene palliatieve operatie. Toch zijn er meestal nog wel enkele punten, die in het eene geval de diagnose van absces, in het andere geval die van tumor meer waarschijnlijk maken.

In de eerste plaats is van groot belang de aetiologie, waaraan ook von Bergmann [1]) zeer veel waarde hecht.

Hij zegt: „in der Diagnose des Hirnabscesses ist das aetiologische Moment die Hauptsache", en dit aetiologisch moment voor een chronisch hersenabsces is bijna altijd een primair suppuratief proces in schedelbeenderen, oor, of neus, of somwijlen een long- of leverabsces. Zelden is een chronisch hersenabsces secundair aan een trauma capitis met of zonder bloedige verwonding der schedelbekleedselen, dat zoo menigmaal als aetiologisch moment voor een hersentumor wordt opgegeven. Steeds moet men dus, alvorens men bij de diff. diagnose een hersenabsces uitsluit, het bestaan eener etterige aandoening van neus, oor, long of lever kunnen buitensluiten. Aan den anderen kant geeft het voorkomen van hersenverschijnselen, die zoowel op tumor als op absces kunnen wijzen en die zich in aansluiting aan eene otorrhoe ontwikkelen niet altijd het recht zonder voorbehoud de diagnose op hersenabsces te stellen. Een leerrijk voorbeeld daarvan gaf onlangs Schwartze [2]), die een knaap van 12 jaar onder zijne behandeling kreeg, lijdende aan linkszijdige otorrhoe en daarnaast aan duizeligheid en aanvallen van hevige hoofdpijn, gepaard met nausea en braken. Het optreden van diplopie en eene geringe

[1]) Von Bergmann Die chirurgische Behandlung von Hirnkrankheiten. Berlin 1889.

[2]) Schwartze. Hirntumor complicirt mit Otitis media purulenta und verwechselt mit Hirnabsces. Archiv. f. Ohrenheilk. Bd. 38. S. 292.

neuritis optica deden meer en meer eene intracranieele aandoening vermoeden. Het middenoor werd blootgelegd, waarbij men caries van het aanbeeld en van den wand van het labyrinth vond; na deze operatie ontstond aanvankelijk eenige verbetering, doch spoedig keerden de symptomen terug; daarbij voegden zich voorbijgaande spraakstoornis en eene parese van den rechter facialis en later voorbijgaande krampen in rechter facialis, rechterarm en been. Toen daarbij temperatuur-verhooging optrad, eenmaal tot 39.8° en toen na de krampen eenmaal ook de rechterarm tijdelijk paretisch werd, dacht men aan een otogeen hersenabsces in de linker temporaalkwab en legde die streek ruim bloot. Een absces werd echter nergens gevonden, wel vloeide veel cerebro-spinaalvocht af, ook nog na de operatie; de wond werd daardoor geïnfecteerd en pat. succombeerde korten tijd later aan purulente meningitis. Na den dood was men zeer verrast een groot glio-sarcoma te vinden, dat beide helften van het cerebellum grootendeels had verwoest en aanleiding had gegeven tot het optreden van een sterken hydrocephalus int. en ext. Zulke gevallen zullen echter steeds tot de hooge uitzonderingen blijven behooren.

Naast de aetiologie zijn nog de volgende symptomen uit een diff. diagnostisch oogpunt van belang:

De hoofdpijn is bij een hersentumor meestal veel heviger en meer continueel dan bij een abces en veelal treden er 's nachts exacerbaties op.

De neuritis optica is meer pathognomonisch voor tumor; evenwel kunnen, zooals wij boven zagen vele hersentumoren, vooral die in den cortex cerebri, zonder neuritis optica verloopen, en dan vervalt dus dit kenmerk. Byrom Bramwell meent, dat het voorkomen van éénzijdige neuritis optica meer zou pleiten voor absces dan voor tumor.

De temperatuur, bij acute hersenabscessen bijna steeds verhoogd, is bij de chronische, afgekapselde abscessen gewoonlijk normaal, ja volgens de ervaring van Horsley e.a. meestal eer subnormaal. Bij hersentumoren worden alleen in het terminale stadium soms plotselinge hooge temperaturen geobserveerd. Bestaat er echter koorts met horripilaties en sterk zweeten dan pleit dit zeer sterk voor abscessus cerebri.

Ook het plotseling optreden van meningitische verschijnselen, of sinus-phlebitis pleiten zeer voor absces.

Ten slotte is ook de diagnose van de zitplaats der laesie

van groot belang, daar de ervaring leert, dat afgekaspelde hersenabscessen meestal in het cerebellum of in de temporo-sphenoidaalkwab voorkomen, vooral als zij van otogenen oorsprong zijn. Iedere andere zetel van de laesie pleit dus meer voor tumor.

Hydrocephalus chronicus. In de literatuur zijn enkele gevallen beschreven, waarin men tijdens het leven alle verschijnselen van een hersentumor vond, meestal in de achterste schedelgroeve en men post mortem alleen een zeer sterken hydrops ventriculorum aantrof. In bijna al die gevallen bestonden: hoofdpijn, duizeligheid, braken, nekstijfheid, polsvertraging, aanvallen van bewusteloosheid, nu en dan algemeene of beperkte motorische prikkelingsverschijnselen en sterke stuwingspapillen, meestal gepaard met multiple netvliesbloedingen. In al die gevallen vond men als gemeenschappelijke symptomen: min of meer duidelijke nekstijfheid, verder vaak plotselinge wisselingen in de intensiteit der hersendrukverschijnselen, wier plotselinge vermeerdering tot tijdelijke blindheid, verwijding en stijfheid der pupillen, aanvallen van bewusteloosheid, gedeeltelijk met voorbijgaande prikkelingssymptomen van plotseling gedrukte hersenzenuwen (trochlearis, abducens, facialis), of tot meer algemeene motorische (epileptiforme) prikkelingsverschijnselen aanleiding gaf, terwijl omgekeerd de plotselinge vermindering van den hersendruk zich in het afnemen of verdwijnen dier symptomen openbaarde. Ook de sterke, multiple bloedingen in de retina worden bij hersentumoren zelden waargenomen. Het eerste geval van dien aard werd reeds in 1873 beschreven door Annuske[1]), later volgden dergelijke observaties van Strümpell[2]), Oppenheim[3]), Wardrop Griffith[4]), Kupferberg[5]), en Bäumler[6]). In het dikwijls sterk wisselen der symptomen en in den vaak hoogen graad van neuritis optica, gepaard met de netvliesbloedingen

[1]) Annuske. Die neuritis optica bei Tumor cerebri. Von Graefe's Archiv. f. Ophthalmologie. 1873. Bd. XIX. Abth. III. Fall VI. S. 260.

[2]) Strümpell. Lehrb. d. Spec. Pathol. u. Therap.

[3]) Oppenheim. Ueber einen Fall von erworbenen, idiopatischen Hydrocephalus int. Charité-Annalen 1890. XV. Jahrg. S. 307.

[4]) Wardrop-Griffith. A case of chronic effusion into the ventricles of the brain with optic neuritis The British. med. Journ. 1886. I. p. 67.

[5]) Kupferberg. Ein unter dem Bilde eines Gehirntumors verlaufenden Fall von chronischen idiopathischen Hydrocephalus internus, complicirt mit symptomloser Syringomyelie. Deutsche Zeitschr. f. Nervenheilk. Bd IV. S. 94. 1893.

[6]) Bäumler. Bij Kupferberg ibid. S. 119.

zocht Oppenheim in zijn geval eenige, hoewel niet zeer betrouwbare, verschilpunten met de gewone symptomen der hersentumoren.

Quincke[1]) heeft in de laatste jaren de aandacht gevestigd op de meningitis serosa ventriculorum, eene eenvoudige sereuse ontsteking der intracerebrale pia, analoog aan de sereuse pleuritis, die in vele gevallen aan den acuten en chronischen hydrocephalus int. ten grondslag ligt. Deze aandoening kan zich ook onder het beeld van een hersentumor voordoen en de verschijnselen kunnen zooveel overeenkomst vertoonen, dat eene zekere differentieele diagnose niet mogelijk is en men bijna steeds de diagnose: tumor maakte. De meeste, zoo niet alle bovengenoemde gevallen zullen waarschijnlijk met het ziektebeeld van Quincke op éćne lijn gesteld moeten worden. Ook hij noemt als één der meest constante symptomen: de sterke neuritis optica, doch daarnaast nam hij in zijn gevallen meestal eene hemianopsia bitemporalis waar, die hij afhankelijk stelde van den blaasvorming uitgestulpten bodem van den derden ventrikel, die het middelste gedeelte van het chiasma comprimeerde.

Oppenheim[2]) observeerde in zijne latere gevallen meermalen eene zwakte der extremiteiten, vooral in de beenen, nu en dan gepaard met pijnen en een algemeenen snellen tremor, vooral bij actieve bewegingen.

De diff. diagnostische kenmerken van hydrocephalus chr. en meningitis serosa chr. aan de éene zijde en tumor cerebri aan de andere zijde zijn volgens Oppenheim de volgende:

1. De hydrocephalus berust meestal op een congenitaal gebrek, dat in eene abnorme grootte en vorm van den schedel zijne uitdrukking vindt.
2. In het beloop van den hydrocephalus komen remissies en intermissies voor, soms van jaren langen duur, hetgeen bij een hersentumor iets zeer ongewoons is.
3. Bij hydrocephalus chr. en meningitis serosa ontbreken meestal de haardsymptomen; mogen ze echter al eens vluchtig optreden, dan zijn ze toch nooit progressief, zooals bij tumor cerebri.

[1]) Quincke. Ueber meningitis serosa. Volkmann's klin. Vortr. N. F. No. 67 S. 680.

[2]) Oppenheim. Lehrbuch der Nervenkrankheiten 1894. S. 564.

4. Meestal gaan de algemeene hersendruk-verschijnselen bij hydrocephalus en meningitis alleen gepaard met compressie der verschillende basale hersenzenuwen.
5. Misschien is voor de diagnose meningitis serosa ook nog van belang het vroegtijdig optreden van spierzwakte in de onderste extremiteiten, veelal gepaard met tremor, alsook het voorkomen van een geringen exophthalmus.

Quincke voegt daar nog aan toe het onderzoek van het cerebro-spinaalvocht, verkregen door eene lumbaalpunctie en meent, dat een hoog S. G. (boven 1009) en een groot eiwitgehalte (boven 2 pro mille) eer zouden pleiten voor een idiopathischen hydrocephalus int. dan voor een hersentumor.

Meningitis. Het zijn vooral de subacute en chronische gevallen van meningitis, die somtijds moeilijk te onderscheiden zijn van de vrij snel groeiende tumoren, vooral, indien verschijnselen van een hersentumor zich kort na een trauma ontwikkelen en met cerebritis of meningeale prikkelingsverschijnselen gepaard gaan. Als gemeenschappelijke symptomen komen bij beide processen voor: hoofdpijn, braken, neuritis optica, benevens algemeene of locale krampen en zelfs ook locale paresen of paralysen. Vooral zal dikwijls de diff. diagnose tusschen een gumma en luetische meningitis of tusschen een solitair-tuberkel en eene locale tuberculeuse meningitis moeilijk, ja soms onmogelijk zijn.

Uit een diff. diagnostisch oogpunt lette men op de volgende kenmerken:

1⁰. Op de wijze van begin, het beloop der ziekte en den duur van het geval.

Bij typische tuberculeuse meningitis bij kinderen is het begin meestal langzaam, de symptomen zijn vrij snel progressief, een stadium van prikkeling gaat vooraf aan een stadium van depressie en de duur van het lijden is meestal slechts enkele weken; duurt de ziekte langer dan 6 weken, dan pleit dit gewoonlijk tegen meningitis. Ook een tumor heeft in den regel een langzaam begin, doch ook een langzaam progressief beloop; slechts enkele malen treden de verschijnselen plotseling op en dit geschiedt vooral dan, wanneer de tumor langen tijd latent is geweest en b.v. na een trauma op het hoofd gecompliceerd wordt met cerebritis of meningitis.

2⁰. Op de temperatuur en op den pols.

Hooge temperaturen en een versnelde pols in den aanvang, gevolgd

door eenen langzamen en irregulairen pols in de latere stadia, pleiten voor meningitis; bij tumoren kunnen nu en dan eveneens geringe temperatuur-verhoogingen optreden, indien zij gecompliceerd zijn met meningitis of met ontsteking der omgevende hersenmassa, doch gewoonlijk komen hooge temperaturen alleen in het terminale stadium voor, terwijl de pols in den beginne gewoonlijk traag is of van normale frequentie en eerst in de laatste stadia zeer frequent.

3⁰. Op de heftigheid en het karakter van de hoofdpijn.

Heftige, gelocaliseerde hoofdpijn pleit voor tumor, terwijl bij meningitis meer diffuse vage, hoofdpijnen voorkomen, gepaard met hyperaesthesie voor licht, geluiden enz. en algemeene cutane hyperaesthesie.

4⁰. Op den graad van neuritis optica en op de aanwezigheid van tuberkels in de chorioïdea.

In snel afloopende gevallen van meningitis bestaat zelden neuritis optica, meer komt dit voor in de geprotraheerde gevallen, doch steeds is ze van lichten graad. Toch is de intensiteit van de neuritis optica geen absoluut betrouwbare gids, daar ook bij cerebrale tumoren de neuritis optica zeer licht kan zijn, ja zelfs kan ontbreken, terwijl zij in enkele gevallen van meningitis zeer intensief kan zijn en zelfs gepaard kan gaan met atrophie der gezichtszenuwen (Bramwell [1]). Gowers [2]) geeft als kenmerkend verschil op tusschen de neuritis optica bij hersentumoren en meningitis, dat in de vroegste stadia, wanneer de zwelling van de papil reeds duidelijk is, de papilla bij meningitis bleeker is dan bij tumor.

Hughlings Jackson [3]) meent, dat bij tuberculeuse meningitis de zwelling steeds zeer gering is en blijft. Hij zegt het volgende: „In tubercular meningitis the swelling is slight, not extensive; the disc is succulent-looking; there is not time possibly for further development. It is like the earliest stage of optic neuritis from intracranial tumour."

De aanwezigheid van tuberkels in de chorioïdea pleit ten gunste van meningitis, doch sluit het bestaan van een solitairen tuberkel geenszins uit; daarenboven is het dikwijls zeer moeilijk tijdens het leven de tuberkels in de chorioïdea te vinden.

[1]) Bramwell. Edinburgh med. Journ. Aug. 1879.

[2]) Gowers. Transactions of the ophthalmological Society of the United Kingdom. Vol. I. p. 104.

[3]) Hughlings Jackson. Ibid. p. 64.

5⁰. Op den leeftijd van den patiënt.

Op jeugdigen leeftijd komt meer meningitis tuberculosa voor, op lateren leeftijd meer echte hersentumoren, doch de solitaire tuberkel, die ook juist bij kinderen zoo veelvuldig wordt waargenomen, heeft meerendeels zijn zetel in het cerebellum.

Apoplexia cerebri. Alleen dan geeft de apoplexia cerebri bij de diff. diagnostiek groote moeilijkheden, indien men met een geheel onbekenden patiënt te doen heeft, van wien men niets te weten kan komen. Vooral bloedingen in vasculaire gliomata of uitgebreide verweekingen in een tumor kunnen volkomen het beeld der apoplexia cerebri vertoonen. Men heeft bij de diff. diagnose op de volgende punten te letten:

1⁰. Op de anamnese, als die te verkrijgen is; men informeere derhalve naar het te voren bestaan hebben van symptomen, die op een hersentumor wijzen.

2⁰. Op het oogspiegelonderzoek. Het bestaan van neuritis optica beiderzijds pleit voor tumor, mits er geen chr. nephritis bestaat en ook geen loodintoxicatie.

3⁰. Op den leeftijd. Terwijl de apoplexia cerebri meer op ouderen leeftijd voorkomt, ziet men den tumor cerebri met apoplectiforme aanvallen op iederen leeftijd, doch meer bij jongere dan bij oudere personen.

4⁰. Op het urineonderzoek. Naast andere symptomen pleit de constante aanwezigheid van eiwit in de urine meer voor apoplexie, daar in die gevallen zoo menigmaal tevens schrompelnieren voorkomen.

5⁰. Op de aanwezigheid van andere aandoeningen, syphilis of tuberculose, of van andere tumoren (carcinomen of sarcomen) of van arteriosklerose, hypertrophia cordis etc.

Encephalomalacie. Ook de hersenverweeking kan tot moeilijkheden bij de diagnose aanleiding geven, indien aan de malacie langen tijd voorboden zijn voorafgegaan, of indien de tumor na langen tijd latent te zijn geweest plotseling paralysen veroorzaakt. Van belang is het derhalve te weten, dat bij de hersenverweeking de typische teekenen van verhoogden hersendruk steeds ontbreken (geen stuwingspapillen, geen polsvertraging, geen progressieve sopor of stupor, geen sterke hoofdpijnen etc.); daarentegen bestaan veelal verschijnselen van sterke arteriosklerose aan hart en bloedvaten. Verder kunnen bij de

verweeking bij het insult teekenen van circumscripte hersenprikkeling voorkomen, maar meestal wijzen de krampen bij ieder insult op eene andere localisatie, terwijl zij bij tumor cerebri geruimen tijd blijven bestaan en steeds in dezelfde spiergroepen, als bij het eerste insult gelocaliseerd zijn. — Ook komt de hersenverweeking gewoonlijk eerst op lateren leeftijd voor en veelal bij personen, die misbruik hebben gemaakt van alcoholica.

Sclerosis cerebri. In zeldzame gevallen, waarin tijdens het leven algemeene teekenen van hersentumor bestonden, vooral hoofdpijn, braken en neuritis optica, werd post mortem alleen eene sclerose der hersenen, eene atrophie of slechts mikroskopische laesies gevonden. De diff. diagnose is in die gevallen onmogelijk, doch waar alleen algemeene tumor-verschijnselen bestaan moet men ook aan de mogelijkheid eener hersensclerose denken. Volgens Wernicke [1]) is het beloop van de hersensclerose veel chronischer dan van een hersentumor en, waar ook locale verschijnselen optreden, zijn deze meest multipel. Stephan Mackenzie [2]) heeft zulk een geval van hersensclerose medegedeeld, dat klinisch alle verschijnselen aanbood van een hersengezwel, waarvan echter post mortem niets bleek.

Sclerosis multiplex. Niet zelden kan een hersentumor tot het symptomenbeeld van de multiple sclerose aanleiding geven; vooral bij tumoren in den hersenstam of in het cerebellum. Verwarring is vooral dan mogelijk, indien er zeer lichte neuritis optica bestaat, of indien eene stuwingspapil reeds in atrophie is overgegaan en daarnaast nystagmus optreedt (zooals bij tumoren in het cerebellum of in de corpora quadrigemina), benevens een eigenaardige tremor gepaard met cephalaea, vertigo, coördinatiestoornissen bij het loopen, ja soms eene spastische paraparese. Bij de diff. diagnose houde men het volgende in het oog:

Volgens Uhthoff komt eene stuwingspapil hoogst zelden voor bij multiple sclerose en dan nog heeft ze slechts een ephemeer bestaan, zoodat het zeer toevallig zou zijn, indien men ze juist ontdekte. Waar dus eene stuwingspapil lang bestaat en toeneemt is

---

[1]) Wernicke. Lehrb. d. Gehirnkrankh. Theil III. S. 368.
[2]) Stephan Mackenzie. Brain. Vol. VII. p. 257.

aan geen multiple sclerose, doch aan hersentumor te denken. Meer reden tot verwarring geeft het bestaan van eene onvolledige opticus-atrophie van neuritischen oorsprong, doch men bedenke in zulk een geval, dat de opticus-atrophie bij hersentumor meest dubbelzijdig is en tot belangrijke gezichtsstoornissen of zelfs tot amaurose aanleiding geeft, terwijl bij multiple sclerose in den regel zich slechts eene geringe, voor verbetering vatbare stoornis in het gezichtsvermogen voordoet.

De tremor, die in enkele gevallen van hersentumoren voorkomt, is niet zoozeer een intentietremor, gebonden aan willekeurige bewegingen, doch hij is inconstant en van een meer onbepaald karakter en daarenboven met veel fijnere en snellere trillingen. Heeft de tremor eene enkele maal ook meer het karakter van die bij multiple sclerose, dan is het verschil toch nog dit, dat hij ook bij rust voorhanden is en met eene zekere ataxie gepaard gaat (Bruns).

Convulsies en polsvertraging pleiten tegen multiple sclerose, eveneens het hardnekkig braken, hoewel volgens Oppenheim ook braken de aanvallen van vertigo in den beginne van het lijden bij multiple sclerose kan begeleiden.

De hoofdpijn bij hersentumor is in den regel veel intensiever en veel hardnekkiger dan bij multiple sclerose en ten slotte ontbreken bij deze laatste ziekte zelden de spinale symptomen.

Eindelijk nog zijn de meeste gevallen van multiple sclerose gekarakteriseerd door het op- en neergaan der verschijnselen en door eene eigenaardige ongemotiveerde hilaire stemming van den lijder.

Hysterie. Niet zelden, zoo zegt Byrom Bramwell [1]), gaan intracranieele tumoren gepaard met hysterische symptomen en, indien nu die hysterische symptomen op den voorgrond en de teekenen eener organische laesie op den achtergrond treden of weinig ontwikkeld zijn, dan kan de diff. diagnose uiterst moeilijk worden. Het meest belangrijke diff. diagnostische kenmerk is voorzeker in die gevallen de toestand der papillae, het al of niet aanwezig zijn van stuwingspapillen; doch juist bij tumoren in het centrum der frontaalkwabben, die meer dan eens aanleiding tot

---

[1]) Byrom Bramwell. Intracranial Tumours. p. 133.

verwarring hebben gegeven, ontbreekt de stuwingspapil niet zelden of ontwikkelt zich eerst zeer laat; aan den anderen kant kan bij hysterie ook wel eens neuritis optica aanwezig zijn, indien deze toestand gecompliceerd is met anaemie, menstruatie-stoornissen of refractie-anomaliën, zooals wij later nog zullen zien. Noch de heftigheid van de hoofdpijn, noch het hardnekkige braken, noch de aanwezigheid van paresen of convulsies geven aanknoopingspunten genoeg voor de diff. diagnose; alleen locale epileptiforme convulsies, of typische aanvallen van Jackson'sche epilepsie pleiten sterk voor een hersentumor, en eveneens de geisoleerde paralyse van eene hersenzenuw b.v. van den facialis.

In twijfelachtige gevallen zal alleen eene nauwkeurige en langdurige observatie van den patiënt de juiste diagnose doen maken. In de literatuur zijn enkele gevallen beschreven, waar men of in den aanvang of tot aan den dood toe de diagnose hysterie had gesteld, terwijl post mortem een hersengezwel werd gevonden.

Zoo beschreef Bouisson[1]) een geval, waarin hij de diagnose hysterie had gemaakt en post mortem een tuberkel in den linker lobulus paracentralis en gyrus centr. post. werd gevonden benevens eene chr. diffuse linkszijdige meningitis. Zijn pat., een erfelijk belast tuberculeus individu, vertoonde de volgende symptomen: rechtszijdige hemiparese zonder atrophie, rechtszijdige hemianaesthesie en verminderde spierzin, beperking van het gezichtsveld, amblyopie zonder neuritis optica, rechtszijdige ageusie en anosmie, verzwakten patellairreflex rechts. De motorische en sensiebele stoornissen verdwenen meermalen in den loop der ziekte gedurende langeren tijd en dit vooral had bij de diagnose hysterie den doorslag gegeven. Ook Charcot en Pitres[2]) publiceerden een geval, waarin een groot deel van de linker frontaalkwab door een glioma was verwoest en de symptomen tijdens het leven alleen hadden bestaan in braken en convulsies, die grootendeels op hysterische krampen geleken. Ten slotte zij nog vermeld een geval van Schoenthal[3]), waarin ook tijdens het leven de diagnose hysterie was gemaakt en men bij de obductie een hazelnootgroot, niet scherp omschreven, zeer vaatrijk glioom in het centrum van

---

[1]) Bouisson. Bulletin de la Soc. anat. de Paris. Janv. 1890.

[2]) Charcot et Pitres. Revue mensuelle de médecine et de Chirurgie. 1878. p. 810.

[3]) Schoenthal. Beitrag zur Symptomatologie der Hirntumoren. Berl. Klin. W. 9 März 1891. S. 254.

de linker frontaalkwab vond. De verschijnselen, die zijn patiënt, een 19 jarig erfelijk nerveus belast individu, vertoonde, volgden op een sterk psychisch trauma; hij leed aan psychische stoornissen, hallucinaties, angsttoestanden, lach- en weenkrampen, algemeene convulsies, gelijkende op hysterische krampaanvallen met arc-de-cercle, met behouden pupilreactie en behouden bewustzijn. Meermalen hield de aanval na eene koude overgieting op; er bestond nimmer hoofdpijn, braken of duizeligheid en evenmin eenige afwijking in den fundus oculi. Schoenthal merkt naar aanleiding van dit geval op, dat op hysterie gelijkende krampen, dus niet steeds bewijzend zijn voor het voorhanden zijn der functioneele neurose, doch dat zij ook als symptoom kunnen optreden bij organische hersenziekten en zooals ook Gowers[1]) opgeeft, juist bij tumoren der groote hersenen.

Migraine. Ook de migraine kan licht aanleiding geven tot verwarring met een hersentumor en reeds Abercrombie deelde gevallen mede van hersentumoren, met onvolkomen of volkomen migraine-aanvallen. Ook Lebert geeft aan, dat migraine-aanvallen tot de eerste symptomen kunnen behooren van een hersengezwel, hetgeen Möbius [2]) door een paar sprekende voorbeelden bevestigt; evenzoo schrijft Wernicke[3]) „der Tumorschmerz kann einem Anfall von Hemikranie täuschend ähnlich sein", vooral, indien hij slechts in de éene helft van het hoofd voorkomt en de neuritis optica ontbreekt.

Voor migraine pleit in dergelijke gevallen:

1. het duidelijk periodieke karakter van de aanvallen van hoofdpijn en braken,
2. het bepaalde karakter van de pijn en hare localisatie,
3. de aanwezigheid van tijdelijke hemianopsie en visueele aura bij het optreden van, of gedurende den aanval,
4. het langdurig verloop van het geval,
5. het ontbreken van hoofdpijn tusschen de paroxysmen,
6. het dikwijls hereditair, van de jeugd, af voorkomen van migraine,

---

[1]) Gowers. Diagnostik der Gehirnkrankheiten. Freiburg. 1886. S. 78 u. 282.

[2]) Möbius. Die Migräne, in Nothnagel's. Handbuch der Spec. Pathol. u. Ther. Bd. XII. IIIer Th. Abth. I. S. 73.

[3]) Wernicke. Lehrb. der Gehirnkrankh. Bd. III. S. 279.

7. dat bij migraine na het braken meest verlichting optreedt, bij hersentumor daarentegen niet,
8. dat rust, het vermijden van alle prikkels en emoties bij hemicranie merkbare verlichting geeft, terwijl dit bij tumoren in den regel zonder invloed blijft,
9. het ontbreken van neuritis optica,
10. het effect der behandeling,
11. de aanwezigheid van Tabes dorsalis of Morbus Bright., waarbij zich meermalen eene symptomatische migraine voordoet.

Morbus Menière. Het zijn hoofdzakelijk cerebellaire tumoren, die hiermede kunnen worden verward, daar in beide ziektebeelden de op den voorgrond tredende symptomen zijn: Vertigo en coördinatiestoornissen (ataxie); daarnaast kunnen dan nog braken en lichte convulsies voorkomen. Bij cerebellaire tumoren echter ontbreken zelden sterke hoofdpijn en neuritis optica, welke verschijnselen bij Menière'sche ziekte niet voorkomen. Hier bestaat echter meestal doofheid als uiting van eene locale ooraandoening en somwijlen eene facialis-paralyse, afhankelijk van eene laesie van den n. facialis in den canalis Fallopii.

Chlorose en Anaemie. Anaemische personen met refractie-anomaliën, vooral met hypermetropie, krijgen volgens Cowper (aangehaald bij Bramwell [1]) door te groote inspanning der oogen in sommige gevallen oedeem en zwelling van de papil, die meermalen voor eene echte stuwingspapil wordt gehouden en dan het bestaan van een hersentumor doet vermoeden, vooral, indien zij gepaard gaat met eenigszins heftige, continueele hoofdpijn. Gowers [2]) verzamelde verscheidene gevallen van meisjes, lijdende aan hypermetropie en chlorosis, waarbij echter alleen de anaemie de directe oorzaak scheen voor de neuritis optica, want na staalgebruik ging de stuwingspapil terug, hoewel de hypermetropie niet werd gecorrigeerd. Zijne meening is, dat waarschijnlijk beide afwijkingen neuritis optica kunnen veroorzaken en dat deze des te intensiever zal zijn, indien zij gecombineerd voorkomen. Merkwaardig is in dit opzicht een geval van Gowers, waarin na staal-

¹) Byrom Bramwell. Cerebral Tumours. p. 130.

²) Gowers. Medical ophthalmoscopy.
Id. Optic neuritis in chlorosis. The British. med. Journ. 1881. I. p. 796.

gebruik de chlorose en daarna ook de stuwingspapil genas en bij een recidief van de chlorotische verschijnselen eenige maanden later ook de papillo-retinitis terugkeerde, die wederom onder staalbehandeling verdween. Een jaar later verscheen de zuster van deze patiënt bij Gowers met chlorose, die ook gepaard ging met eene papillo-retinitis haemorrhagica, welke eveneens onder staalbehandeling volkomen genas.

Als diff. diagnostische kenmerken tusschen een hersengezwel en de verschijnselen afhankelijk van chlorose, anaemie en hypermetropie geeft Bramwell de volgende op:

1. de hoofdpijn is bij anaemie en hypermetropie gewoonlijk niet zeer heftig, meest frontaal of orbitaal, terwijl zij verergert bij het gebruik der oogen en vooral bij actieve accomodatie.
2. de aanwezigheid der refractie-anomalie en de verbetering der hoofdpijn na correctie der anomalie en na het ontzien der oogen.
3. de verbetering der neuritis optica na staalgebruik.
4. de afwezigheid van eenig haardsymptoom.

Toch kan in enkele gevallen een diff. diagnose uiterst moeilijk zijn. Broadbent heeft o. a. bij gelegenheid van een discussie over de oorzaken der neuritis optica in de ophthalmological Society te Londen een geval medegedeeld van een jong anaemisch meisje, dat hij gedurende 2 jaar onder zijn behandeling had en dat de algemeene verschijnselen van een hersengezwel vertoonde: heftige hoofdpijn, braken en dubbelzijdige neuritis optica, overgaande in atrophie, zoodat allengs bijna complete amaurose ontstond. Deze verschijnselen waren onmiddellijk na het ophouden der menses opgetreden, doch toen na doelmatige behandeling de menstruatie eindelijk weer verscheen, verdwenen alle hersenverschijnselen met uitzondering van de amaurose.

Ook Horsley[1]) vermeldt een geval van een jong anaemisch meisje, waarbij hij een tumor in de rechter helft van het cerebellum had gediagnostiseerd, in welke meening hij nog werd versterkt door de aanwezigheid van een zeer luid geruisch over eene kleine zone aan de rechterzijde der achterste schedelgroeve, zoodat hij aan een zeer vaatrijk gezwel dacht en de anaemie als eene secundaire opvatte. Met het oog daarop onderbond hij eerst de carotis communis en art. vertebralis, alvorens tot eene, zooals hij het uitdrukte, meer ingrijpende operatie over te gaan. Na de ligatuur echter verdween

---

[1]) Horsley. The clinical Journal. 13 Febr. 1895.

het geruisch en onder staalgebruik ook de neuritis optica benevens al de andere cerebellaire symptomen, zoodat pat. genezen het gasthuis kon verlaten. Wel keerde nu en dan de hoofdpijn in geringe mate terug, doch deze verdween weer spoedig na behandeling met arsenicum. Naar aanleiding van deze observatie zegt Horsley, dat, ofschoon hier een vasculair gezwel, dat door de ligatuur in zijn verderen groei is tegengehouden, kan hebben bestaan, hij toch meer geneigd is het geval te beschouwen als eene zware anaemie, vooral ook op grond van het gunstige effect der interne therapie.

Eveneens vermeldt Dieballa [1]) de historia morbi van een 21-jarig meisje lijdende aan chlorose, dat met ijzerpraeparaten behandeld, grootendeels verbeterde. Korten tijd later begon zij te klagen over heftige hoofdpijn in de linkerhelft van het voorhoofd en over duizeligheid gevolgd door dubbelzien; bij ophthalmoskopisch onderzoek werd beiderzijds eene stuwingspapil ontdekt met enkele bloedingen langs de vaten. Hoewel aan een tumor cerebri werd gedacht, werd eerst met het oog op de bestaande chlorose 2 à 3 gr. ferratin daags gegeven en tevens bedrust voorgeschreven met het gelukkige gevolg, dat binnen een paar maanden volkomen genezing, ook van de oogsymptomen, optrad.

Soortgelijke gevallen zijn ook nog beschreven door Bitsch [2]), Williams [3]) Mackenzie [4]), Crawford Thomson [5]), Burton Fanning [6]) en Jollye [7]), doch merkwaardiger wijze maken noch Hayem [8]) noch Luzet [9]) in hunne monographiën over het bloed en over chlorose van de complicatie van chlorose met oogstoornissen melding.

[1]) Dieballa. Chlorosis und Papillo-retinitis. Deutsche med. Wochenschr 9 Juli 1896. n⁰. 28.

[2]) Bitsch. Neuro-retinitis bei Chlorose. Klin. Monatsblätter f Augenheilk. XVII. 1879. S 144.

[3]) Williams. A case of double neuro-retinitis, apparently due to simple anaemia The British. med. Journ 1884. I. p. 10.

[4]) Mackenzie. Diffuse papillo-retinitis due to chlorosis. The British. med. Journ. 1885. I. S. 328.

[5]) Crawford Thomson A case of chlorosis and amenorrhoea with symptoms of brain disease. The British med Journ. 1894. 19 May p. 1073.

[6]) Burton Fanning. A case of chlorosis and amenorrhoea with symptoms of brain disease. The British med. Journ. 1894. 23 June p. 1354.

[7]) Jollye A case of amenorrhoea with brain symptoms. Ibid.

[8]) Hayem. Du Sang. Paris 1889.

[9]) Luzet. La chlorose. 1892.

Nephritis en Uraemie. Enkele gevallen van primaire schrompelnier, waarbij geen oedemen bestaan, doch wel constant hoofdpijn en braken, kunnen wel eens aanleiding geven tot verwisseling met een hersentumor, vooral, wanneer daarbij oogstoornissen en afwijkingen in den fundus oculi voorkomen, die niet goed te onderkennen zijn van die, welke afhankelijk zijn van de aanwezigheid van een neoplasma. Nog meer moeilijkheden voor de diagnose kunnen zich openbaren, wanneer, als uiting eener uraemie, epileptiforme krampen ontstaan, ja soms aphasie, of hemiplegie met hemianopsie en amblyopie. Bij de diff. diagnose zijn de volgende punten van gewicht:

1⁰. Het onderzoek der urine op de aanwezigheid van albumen en cilinders. In de gevallen echter, die tot verwarring aanleiding geven, is vaak eiwit afwezig en zijn de cilinders uiterst spaarzaam; dan evenwel lette men op het lage S. G. der urine, op de polyurie en pollakiurie der nierlijders.

2⁰. De sterke hypertrophia cordis, vooral van het linkerhart, de vaatsklerose en harde pols pleiten voor nephritis.

3⁰. Het oogonderzoek. Bij hersentumoren kan de fundus oculi nu en dan het aspect hebben van eene retinitis albuminurica; bij nephritis kan alleen echte papillitis, geen stuwingspapil, optreden. Gowers [1]) zegt daaromtrent het volgende: „Although the resemblance in the appearance of the fundus in the two cases is sometimes close, it is rarely, that the diagnosis cannot be made by a careful examination. The white spots about the macula are the result of damage produced during the acute stage of the neuritis, when it involves the adjacent retina; and, as an almost invariable rule, when they are seen as scattered spots resembling those of Bright's disease, the inflammation of the papilla is distinctly subsiding and the swelling has become pale, although its characters (constitution of vessels etc.) indicate that the previous inflammation was great in degree. On the other hand in most cases of Bright's disease in which the scattered white spots appear, the papilla is but little affected by inflammation and that usually shows no signs of subsidence. Considerable difficulty only exists in the cases just spoken of, in which the nephritic retinal changes are accompanied by a preponderating neuritis, which runs its course and then subsides. During the stage of subsidence the appearance of the fundus may be exactly similar to that in some cases of cerebral disease or of primary papillitis".

[1]) Gowers. Transactions of the ophthalmological Society of the United Kingdom. Vol. I. p. 130.

4°. Bij nephritis is de hoofdpijn in den regel niet zoo hevig als bij tumor cerebri; zeer heftige hoofdpijn pleit voor tumor, doch omgekeerd pleit lichte hoofdpijn niet altijd voor nephritis.

5°. De leeftijd. Nephritis chronica en vooral de echte schrompelnier komt meer op lateren leeftijd voor, terwijl tumoren op iederen leeftijd kunnen voorkomen. Veel waarde is dus aan den leeftijd alleen niet te hechten, maar wel in verband met de andere verschijnselen.

6°. De verschijnselen van uraemie, die tot verwarring aanleiding kunnen geven, ontwikkelen zich meestal in meer acute wijze en daarbij treden haardsymptomen op van vluchtigen duur naast symptomen, die men bij hersentumoren niet vindt (asthma, gastro-intestinale stoornissen etc.)

Oppenheim[1]) vermeldt een geval, waarin hij de diagnose tumor cerebri had gesteld en post mortem eene genuine schrompelnier werd gevonden naast een apoplectische haard in cerebro. Bij het eerste urineonderzoek was geen en bij een tweede slechts een spoor eiwit gevonden en men had verzuimd de urine herhaaldelijk te onderzoeken.

Loodintoxicatie. Vooral wanneer het acute stadium der loodintoxicatie voorbij is, kunnen in zware gevallen, waar de karakteristieke symptomen der lood-encephalopathie zich langzaam ontwikkelen, verwarringen optreden met hersengezwellen. Byrom Bramwell verklaart daaromtrent: „so closely do the two conditions (tumor and lead encephalopathy) in some cases resemble one another, that I never commit myself to a positive diagnosis of intracranial tumour without having previously excluded lead poisoning".

De verschijnselen der chronische lood-encephalopathie zijn in den regel: heftige hoofdpijn, braken en convulsies van epileptisch of hystero-epileptisch type en daarbij kunnen voorkomen neuritis optica duplex, oogspierverlammingen, toestanden van exaltatie en aberratio mentis, ja zelfs coma. Ransom [2]) beschreef een dergelijk geval van encephalopathia saturnina, dat met een hersentumor was verward.

Bij de diff. diagnose lette men op het volgende:

1. Op den loodzoom, die in den regel alleen ontbreekt, indien de

[1]) Oppenheim. Die Geschwülste des Gehirns. S. 197.

[2]) Ransom. On cerebral disease. Lancet. 1893. 1 July.

pat. geen tanden meer heeft, of uiterst rein is op zijn gebit. (Toch zijn er ook enkele gevallen van typische loodintoxicatie bekend, zonder een spoor van loodzoom).

2. andere symptomen van loodintoxicatie, zooals anaemie, koliekken, constipatie, ingetrokken buik, arthralgiën, radialis-parese etc.
3. Op de antecedenten; want vóór het tot eene lood-encephalopathie komt, hebben de meeste patiënten reeds eens of meermalen aan lichtere teekenen van loodvergiftiging geleden.
4. Op het beroep van den lijder.
5. Op de eigenaardige psychische afwijkingen, hoofdzakelijk van maniakalen aard.
6. Op de aanwezigheid van lood in de urine.

Hiermede hebben wij de diff. diagnostiek in hoofdzaak nagegaan en komen thans tot de prognose en therapie der hersengezwellen.

HOOFDSTUK IV.

PROGNOSE EN THERAPIE.

Luidde vroeger de diagnose: tumor cerebri, dan was tevens bij zuiver expectatieve of symptomatische behandeling de prognosis „pessima quoad vitam" uitgesproken. Het lijden was onder perioden van remissies en exacerbaties toch steeds progressief en het einde was na korter of langer tijd de dood. Vandaar dan ook, dat de chirurgie, steunende op de strengste asepsis, het gewaagd heeft stoutmoedig in te grijpen, deels om te trachten, indien alle omstandigheden daarvoor gunstig waren, het neoplasma in zijn geheel te verwijderen, deels om door palliatieve operaties het ondragelijke lijden te verzachten.

Lijders aan hersentumoren zijn ten allen tijde blootgesteld aan eene mors subita, hun leven is in hooge mate onzeker, al is er ook meer dan één geval bekend, waarin het lijden jaren lang duurde. Hoe lang in een gegeven geval bij expectatieve behandeling de duur van de ziekte zal zijn, is moeilijk te bepalen, vooral daar zoovele factoren daarop van invloed zijn. Enkele schrijvers hebben getracht den gemiddelden duur van hersentumoren te bepalen en zoo neemt Oppenheim daarvoor aan 2—4 jaar, Gowers enkele weken tot vele jaren. Knapp[1]) ging den duur na in 32 gevallen, gerekend vanaf het oogenblik, dat de eerste symptomen waren opgemerkt; zoodoende vond hij, dat de kortste duur was 25 dagen, de langste 12 jaren met een gemiddelden duur van ± 16 maanden.

Eén van Seguin's gevallen van een tumor in het cerebellum had reeds 18 jaar te voren de eerste symptomen vertoond en Bruns zag 2 gevallen met zeer lange remissies; in één geval verliepen 7 jaren

[1]) Knapp. Intracranial growths. p. 129.

tusschen de eerste en tweede ziekteperiode en post mortem vond hij naast een sarcoom van jongen datum, een verkalkten tumor. In een ander geval had een tumor eerst den linker n. opticus en oculomotorius aangedaan en eerst 10 jaar later traden verdere tumor-symptomen op.

Dergelijke feiten zijn daardoor te verklaren, dat de tumoren regressieve metamorphosen vertoonen, hetzij vetmetamorphose of kalkmetamorphose of vervloeiing der nieuw gevormde cellen. De beide eerste vormen treft men nogal eens aan bij tuberkels en sarcomen; de tumor wordt kleiner in het centrum en de ruimte, die hij binnen den schedel inneemt wordt geringer. Al houdt dit inkrimpen nu geen gelijken tred met den groei aan de peripherie, dan zal toch het gevolg zijn, dat de hersendruk uiterst langzaam toeneemt en de exitus letalis wordt verschoven. Het gunstigste is het geval, indien kalkmetamorphose optreedt; want daardoor houdt de groei van den tumor op en wordt hij in een relatief onschadelijk corpus alienum veranderd, zooals in het bovenvermelde geval van Bruns. Men kan dan van eene soort spontane genezing spreken en op deze wijze zijn waarschijnlijk die enkele zeldzame gevallen te verklaren, waarin men de manifeste tumorverschijnselen langzamerhand zag verdwijnen. Byrom Bramwell o. a. vermeldt een geval van een tumor van het cerebellum, die door afkapseling en gedeeltelijke verkalking onschadelijk werd en Sahli [1]) deelt een geval mede, waarin alle symptomen van een hersentuberkel mettertijd verdwenen. Ook cysticerken zijn bij obducties meermalen in de hersenen in kalkmetamorphose aangetroffen.

De regressieve metamorphose door vervloeiing der nieuw gevormde cellen treft men vooral aan bij gliomen en sarcomen en daardoor ontstaan dan de z.g. cysto-gliomen en cysto-sarcomen, die ook zoo menigmaal wisselende hersendrukverschijnselen geven, afhankelijk van de meerdere of mindere ophooping en spanning van het vocht in de holte.

INTERNE THERAPIE.

Stipten wij hierboven reeds met een enkel woord aan, dat de behandeling der hersentumoren meer en meer tot het gebied van den chirurg zal gaan behooren, toch kunnen wij de interne

[1]) Sahli. Volkmann's klin. Vorträge N. F. N⁰. 28 S. 17.

therapie niet geheel met stilzwijgen voorbijgaan, al beginnen wij met de uitspraak van Winkler[1]), die heeft gezegd: „Zeer beslist moet ik verklaren, dat ik nog nooit bij gezwellen eenige verbetering zag, die ik aan het gebruik van een medicament heb durven toeschrijven." Nimmer zullen wij de inwendige geneesmiddelen geheel kunnen missen; want zooals wij zullen zien, is het aantal gevallen, dat voor chirurgische behandeling in aanmerking kan komen nog betrekkelijk gering en meermalen moeten wij onze toevlucht nemen tot de interne therapie met het doel om de meest hinderlijke symptomen bij de arme lijders te bestrijden. Een dezer symptomen is b.v. de hoofdpijn, die somwijlen ondragelijk kan worden en den patiënt den slaap ontrooft; in die gevallen zal men eerst trachten met de bekende antineuralgica: antipyrine, antifebrine, phenacetine, analgeen etc. den lijder te verlichten, gesteund dikwerf door derivantia of door herhaaldelijk gewisselde koude compressen op het hoofd, die gewoonlijk beter worden verdragen dan eene ijsblaas, die, hoe weinig ook gevuld, door hare zwaarte dikwerf hinderlijk is. Eene enkele maal zag ik ook gunstig effect van de locale applicatie van aethylchloruur of van enkele bloedzuigers achter het oor. Minder effect krijgt men gewoonlijk met de toediening van brometa, hoewel deze toch aangewend worden, waar tegelijkertijd menigvuldige epileptische toevallen optreden. Waar al deze middelen in den steek laten en om welke reden dan ook niet tot een chirurgische behandeling wordt overgegaan, zal men wel verplicht zijn ten slotte zijn toevlucht te nemen tot de aanwending van morphine in den vorm van injecties in kleine doses. Hardnekkig braken trachtte men door rustige bedligging, ijs en koude dranken tegen te gaan.

Met de hierboven genoemde uitspraak van Winkler, dat hij hersengezwellen nimmer door een medicament zag verbeteren, zijn lang niet alle schrijvers het eens; vooral aan het ioodkalium, al of niet in verbinding met kwikpraeparaten hechten nog velen groote waarde, niet alleen in gevallen van syphilitische tumoren, maar ook bij tuberkels, gliomen en sarcomen. In hoeverre eene krachtige antiluetische behandeling in staat is hersengummata geheel tot resorptie te brengen, zullen wij bij de operatieve therapie der hersengummata nader bespreken; hier zij voorloopig opgemerkt, zooals uit tal van waarnemingen blijkt, dat alleen zoolang het

[1]) Winkler. Ned. Tijdschr. v. Geneesk. 1891. I. p. 373.

syphilitisch proces nog niet verder gevorderd is dan tot eene infiltratie met ronde cellen, genezing door eene antiluetische therapie mogelijk is, doch waar reeds weefselverlies, destructie van hersenweefsel, verkazing of necrose heeft plaats gehad en fibreus litteekenweefsel is opgetreden, elke specifieke behandeling nutteloos zal zijn.

Wernicke [1]) noemt het ioodkalium het hoofdmiddel bij de interne behandeling van hersentumoren; het moet echter in groote en stijgende doses worden gebruikt tot 8—12 gr. daags (bij kinderen 4—6 gr.), ja Knapp [2]) laat beginnen met 3 × daags 2 gr. en stijgt zoo snel mogelijk tot 3 × d. 6 gr. en zoo noodig geeft hij nog meer, toegediend in Vichy of Giesshüblerwater. Wernicke laat het middel zóó lang gebruiken, totdat eene belangrijke polsversnelling met afnemen der spanning dwingt eenigen tijd rust te houden. Zijn die symptomen van de kant van het hart voorbij dan gaat hij op dezelfde wijze door en hij voegt er aan toe, dat, al schijnt dit geneesmiddel in den aanvang misschien ook werkeloos, bij voortzetting toch resultaat wordt verkregen en dikwijls eerst als minstens 150—200 gram zijn verbruikt.

Wernicke beweert verder, dat de werkzaamheid von het ioodkalium zich niet tot tumoren van luetischen oorsprong beperkt, doch, dat hij evenzeer in gevallen van tuberkels en sarcomen daarvan eene gunstige werking zag, zoodat meermalen eene niet onbelangrijke verbetering der algemeene symptomen gedurende korter of langer tijd werd waargenomen. Ook Bruns [3]) laat zich gunstig over den invloed van het ioodkalium in deze woorden uit: „Das Jod wenigstens wirkt mit Sicherheit auch auf Tumoren, die nicht luetischer Natur sind. Ich habe wenigstens in einer so erheblichen Anzahl von Fälle z. B. von Sarcomen und auch bei Solitärtuberkeln eine so beträchtliche Besserung nach dem Beginne einer Jodkalicur erlebt, dass es mir gezwungen erscheinen würde an einem Zusammenhang zwischen Medication und Besserung zu zweifeln". Toch voegt ook hij er aan toe, dat die verbetering hoogstens eenige weken aanhield en daarna de symptomen weer progredient werden.

Wernicke [4]) heeft reeds in 1880 een geval gepubliceerd, waarin bij een meisje van 19 jaar met klassieke verschijnselen van tumor

[1]) Wernicke. Lehrbuch der Gehirnkrankheiten. Bd. III. S. 375. 1881.

[2]) Knapp. Intracranial Growths. 1891.

[3]) Bruns. Eulenburg's Encyclop. Jahrb. der Ges. Heilk. 1895. V. S. 236.

[4]) Wernicke. Deutsche med. Wochenschr. 1880. No. 8 u 9.

cerebri alle symptomen, ook de stuwingspapil na het gebruik van 800 gram Iod. kalic. in den loop van 6 maanden verdwenen, behalve eene zeer geringe hemiparese en ook Baginsky [1]) vermeldt een dergelijk gunstig resultaat van het Iod. kalic. in een geval van hersentuberkel. In beide gevallen is echter geen sectie verricht, zoodat er geen controle bestaat wat betreft de juistheid der diagnose. Meer waarde hebben dan ook enkele waarnemingen van Allen Starr [2]), die in 3 gevallen van Cysto-sarcoma cerebri, waar de diagnose door operatie of autopsie werd gecontroleerd werkelijk eene tijdelijke groote verbetering zag optreden onder kwik- en ioodkalium-behandeling; daarentegen bleef deze behandeling weer in een geval van cerebellair-tumor volmaakt zonder effect. Aan de andere kant deden kwik-inuncties en het gebruik van 250 grains Iod. kalic. per dag in een tweede geval van inoperabelen cerebellair-tumor, de algemeene tumor-verschijnselen reeds binnen 14 dagen verdwijnen. Ook Oppenheim [3]) heeft uit eigen ervaring, zoowel als uit waarnemingen in de literatuur vermeld, den indruk gekregen, dat vooral de cysto-gliomen en cysto-sarcomen het meest worden geïnfluenceerd door de ioodbehandeling, terwijl de kwikbehandeling alleen geen effect gaf en men zelfs meermalen daaronder de verschijnselen snel zag toenemen. Oppenheim noemt 2 gevallen van niet-luetischen tumor cerebri, waarin de symptomen onder iood-kaliumbehandeling gedurende jaren verdwenen; in één geval verdwenen zeer snel alle zware symptomen, doch de blindheid bleef; misschien zou vroegtijdige toediening van iood-kalium ook de blindheid hebben voorkomen.

Sachs [4]) vermeldt een geval van tumor cerebri, waarin hij een gumma vermoedde en inderdaad onder energische kwik- en ioodkalium-behandeling belangrijke verbetering verkreeg: de hoofdpijn verdween, de convulsies hielden geheel op en de paretische rechterhand kon weer goed bewogen worden. Bij de obductie bleek een groot glioma aanwezig. Ook Byrom Bramwell [5]) deed eene dergelijke ervaring op bij een man van 50 jaar bij wien lues in con-

[1]) Baginsky. Berlin. Klin. Wochenschr. 1881. No. 20.

[2]) Allen Starr. Med. Record. 1 Febr. 1896.

[3]) Oppenheim. Die Geschwülste des Gehirns. S. 235.

[4]) Sachs. New-York Neurolog. Soc. 7 Mai 1895.

[5]) Byrom Bramwell. Transactions of the med. chir. Soc of Edinburgh. 21 Febr. 1894.

fesso was en men dacht aan een gumma in de hersenschors; door hooge doses iood-kalium werden alle symptomen gedurende vrij langen tijd onderdrukt; toch vond men post mortem een groot glioma van den rechter thalamus opticus. Althaus[1]) besprak ook een analoog geval in de clinical society of London (vergadering van 8 Nov. 1895).

Toch blijft het, dunkt mij, de vraag, of die tijdelijke verbeteringen, in enkele gevallen waargenomen, inderdaad zijn toe te schrijven aan den invloed eener ioodkalium- of kwik-therapie, m. a. w. of die geneesmiddelen inderdaad, zooals Sachs meent, de eigenschap hebben de in verband met iederen tumor optredende producten van ontstekingachtige reactie of den inhoud eener cyste grootendeels tot resorptie te brengen; hierdoor toch verklaart hij den gunstigen invloed juist op de algemeene tumorverschijnselen. Mij treft het feit, dat de met betrekking tot hersengezwellen zeer bevoegde auteurs, die zeker talrijke gevallen hebben gezien, slechts zoo zelden gevallen zagen, waarin zij met ioodkalium verbetering kregen en dan nog maar eene verbetering van korten duur en die bijna steeds alleen de algemeene of indirecte haardsymptomen betrof. Waar wij nu uit ervaring weten, dat juist bij gliomen, tuberkels en cystische tumoren menigmaal spontaan perioden van tijdelijke verbetering voorkomen, daar is, dunkt mij, de veronderstelling niet te zeer gewaagd, dat in die enkele gevallen, waar men van ioodkalium tijdelijk succes zag, het gebruik van het geneesmiddel toevallig samenviel met zulk een periode van spontane remissie der symptomen, terwijl in die zeldzame gevallen, waar van zeer langdurige verbetering of zelfs genezing gesproken wordt, men aan eene spontane regressieve metamorphose in den tumor zou kunnen denken.

In de laatste 5 jaren heb ik de gelegenheid gehad ongeveer een 20 tal gevallen van hersentumoren in het Binnengasthuis te Amsterdam waar te nemen en nimmer heb ik eenig effect van een ioodkalium-therapie kunnen bespeuren, zelfs niet na toediening van zeer hooge doses van dit medicament, zoodat ik persoonlijk ook niet zou aarzelen bovenvermelde uitspraak van Winkler volkomen te beamen. Ja, uit het feit zelf, dat de meeste auteurs in hunne voor eene operatie gunstige gevallen, eene voorafgaande kwik- of ioodkalium-

[1]) Althaus. Brain tumour successfully treated by internal medication. The British med. Journal. 16 Nov. 1895. p. 1235.

kuur gewoonlijk niet langer dan 4-6-8 weken willen rekken, blijkt, dunkt mij, ook al reeds voldoende, dat hun vertrouwen in de interne behandeling niet bizonder groot is en dat zij daarvan gewoonlijk geen groote verbeteringen verwachten. In zijne bekende redevoering op het Geneeskundig Congres te Berlijn in Augustus 1890 zeide Horsley[1]): „The ordinary reliance on internal remedies in the treatment of tumours is so constantly shown to be futile, that further insistance on this point would be unnecessary, were it not even now so constantly a bitter disappointment to the surgeon to find, that the growth has been allowed to become far too extensive to admit of removal." Met nadruk wees hij er toen op en hij herhaalde dat ook nog eens 3 jaar later in de vergadering van „The British med. Assoc." te New-Castle on Tyne: „that the treatment by drugs should not be prolonged beyond six weeks, unless a most remarkable and striking improvement in the symptoms had occurred." Bij iedere gelegenheid heeft Horsley er met kracht tegen geprotesteerd om de chirurgische behandeling te beschouwen als een laatste redmiddel, in plaats van als de therapie in de eerste plaats.

OPERATIEVE THERAPIE.

Historisch overzicht. De eerste pogingen tot chirurgische behandeling van hersentumoren dateeren reeds van vroeger eeuwen, doch zij betroffen alleen gezwellen der meningen. Volgens Chipault[2]) verhaalt Marcus Aurelius Severinus in zijn boek: „de Medicina efficaci" gepubliceerd in 1683, dat een Spaansch chirurg trepaneerde in een geval van heftige hoofdpijn op eene beperkte plek op den schedel. Onder het been werd een sponsachtige tumor gevonden, die gecauteriseerd werd, waarna patient genas.

In 1695 trepaneerde Grosmann[3]) voor een meningeaal gezwel; het bleef bij deze operatie, de tumor werd niet verwijderd, doch stootte zich in lamellen af en na 4 maanden was de patient genezen.

[1]) Horsley. Remarks on the surgery of the central nervous system. The British. med. Journ. 6 Dec. 1894.

Horsley. Surgical treatment of cerebral tumours. Lancet. 12 Aug. 1893. p. 389.

[2]) Chipault. Travaux de neurologie chirurgicale. Tome I. 1895.

[3]) Grosmann, aangehaald bij Stoltz, Jnaug. Diss. Halle. 1700.

In 1740 opende Vacher de Besançon den schedel en incideerde de dura mater bij een patiënt, die sedert verscheidene jaren aan hoofdpijn leed; er werd niets gevonden, doch post mortem (8 dagen later) vond men bij de obductie verschillende tumoren in de groote en kleine hersenen.

In 1755 deelde Volprecht [1]) een dergelijk geval mede; hier werd de tumor echter wel gevonden, doch niet verwijderd; post mortem vond men meerdere tumoren in cerebro.

In onze eeuw was het Dupuytren [2]), die het eerst een intracranieel gezwel verwijderde, doch zonder resultaat; de patiënt succombeerde na 3 dagen aan meningitis.

In 1833 exstirpeerde Bérard een sarcoma durae matris, waarvoor hij 24 trepaanopeningen aanlegde, doch ook zijn patiënt succombeerde 13 uur na de operatie.

Pecchioli [3]) was gelukkiger en kon roemen op de eerste chirurgische genezing na exstirpatie van een tumor durae matris, die geperforeerd was naar buiten in de rechter occipitaalstreek en die tot zulk eene sterke bloeding aanleiding gaf, dat exstirpatie noodzakelijk werd.

Sedert de invoering der antisepsis en asepsis werden veel meer gevallen van goedgeslaagde exstirpaties van meningeale tumoren gepubliceerd; steeds echter slechts van gezwellen, die reeds het schedeldak hadden doorboord en zich naar buiten hadden kenbaar gemaakt (Langenbuch, Kuester, Czerny, Pauly).

Dank zij echter de antisepsis en dank zij de anatomische en physiologische onderzoekingen over de hersenen en den grooten vooruitgang in de leer der localisatie in de laatste twintig jaren (Hitzig, Ferrier, Broca, Charcot, Pitres, Jackson, Horsley) heeft men het ten slotte ook gewaagd intracerebrale processen met het mes te behandelen en tumoren uit de hersenmassa zelve te exstirpeeren.

Het denkbeeld om met het mes tot in de hersenen zelve door te dringen was echter al reeds vroeger aangegeven, en de noodzakelijk-

[1]) Volprecht, aangehaald in Guary. Essai sur les conditions de l'intervention chirurgicale dans les tumeurs intracraniennes. Thèse de Paris. 1886.

[2]) Dupuytren, aangehaald bij Denonvilliers. Thèse de concours. 1839.

[3]) Pecchioli. Gazette médicale 1838, aangehaald in de Thèse van Mercier-Valenton 1881.

heid daarvan in sommige gevallen al betoogd door Quesnay, Pott en Petit. Auvray [1]) zegt hieromtrent:

„Il est intéressant de constater, que déjà J. L. Petit, Pott et Quesnay avaient proclamé la nécessité de la trépanation dans les cas de compression intracranienne, idée qui compte aujourd'hui de nombreux partisans et que déjà Quesnay disait qu'on peut hasarder, si on ne découvre rien sous le crâne, quelques petites incisions dans la substance même du cerveau pour s'assurer qu'il n'y a pas dans la substance corticale quelque abscès, qui soit la cause des accidents." Ook deze woorden van Quesnay haalt Auvray aan: „Déjà beaucoup de cas nous reprochent notre timidité et nous excitent à risquer dans les cas désespérés l'ouverture de la substance cérébrale."

Godlee was de eerste, voor zoover bekend is, die in de Lancet van 20 Dec. 1884 een geval publiceerde van een hersentumor, alleen uit hersensymptomen gediagnostiseerd en gelocaliseerd, dien hij met succes uit de hersenmassa zelve verwijderde.

Spoedig daarop werden nu meerdere gevallen gepubliceerd:
in Engeland door Mac Ewen (1885) en Horsley (1886);
in Italië door Durante (1885);
in Amerika door Hirschfelder en Morse (1886), Keen (1887), Weir (1888) en Allen Starr;
in Frankrijk door Péan (1888);
in Duitschland door v. Bergmann (1889) en
in Nederland door Winkler en Guldenarm (1891).

De operatieve behandeling van hersengezwellen en de hersenchirurgie in het algemeen, begon overal de aandacht der chirurgen tot zich te trekken, maar vooral in Engeland en Amerika en bij verschillende gelegenheden was zij het onderwerp van uitvoerige redevoeringen en discussiën. In chronologische volgorde wil ik daarvan de voornaamste mededeelen.

In 1886 sprak Victor Horsley [2]) in de „fifty-fourth annual meeting of the British med. Assoc." te Brighton over „Brain Surgery" en gaf daarin nauwkeurig zijne operatie-methode aan.

In 1888 nam op het eerste Amerikaansche genees- en heelkundig

[1]) Auvray. Les tumeurs cérébrales. Thèse de Paris. 1896.
[2]) The British med. Journ. 9 Oct. 1886. p. 670.

congres te Washington [1]) de hersenchirurgie eene ruime plaats in bij de discussiën, waaraan werd deel genomen door Roswell Park uit Buffalo, Keen uit Philadelphia en Weir uit New-York.

In 1890 besprak Horsley [2]) wederom hetzelfde onderwerp op het Internationaal Geneeskundig congres te Berlijn in eene rede, getiteld: „Remarks on the surgery of the central nervous system".

In 1890 (25 Oct.) hield Sahli [3]) uit Bern in de Herfstvergadering van het „schweizerische ärztliche Centralverein" een voordracht getiteld: „Ueber Hirnchirurgische Operationen vom Standpunkte der Inneren Medicin." en te gelijkertijd hield Krönlein [4]) een rede „Ueber den gegenwärtigen Stand der Hirnchirurgie".

In 1891 sprak Agnew [5]) in de American Surgical Association over de: „Present status of Brain Surgery based on the practise of philadelphical surgeons."

In 1892 hield Bramann [6]) op het 21ste congres „der deutschen Gesellschaft für Chirurgie" eene voordracht: „Ueber Exstirpation von Hirntumoren", waarbij aan de langdurige discussies werd deelgenomen door Seydel uit München en Czerny uit Heidelberg.

In 1893 sprak Horsley [7]) nogmaals in de chirurgische sectie van de „meeting of the British medic. Assoc. at New-Castle on Tyne" over „Surgical treatment of cerebral tumours".

In hetzelfde jaar sprak Tillmanns [8]) in de medicinische Gesellschaft zu Leipzig: „Ueber die operative Behandlung von Gehirnkrankheiten" en Bruns [9]) in de Versammlung der Mitglieder des Vereins der Irrenärzte Niedersachsens und Westphalens zu Hannover: „Ueber Hirntumoren mit spec. Berücksichtigung ihrer operativen Behandlung.

---

[1]) Revue de Chirurgie. 1889. p. 73 en 74.

[2]) The British med. Journ. 6 Dec. 1890.

[3]) Volkmann's Klin. Vorträge. Neue Folge. No. 28. 1891.

[4]) Correspondenz-Blatt für Schweizer Aerzte. XXI Jahrg. 1891. No. 1 u. 2.

[5]) Agnew. Transactions of the American Surgical Assoc. 1891. Vol. IX. Centralbl f Chir. 1892. n°. 38. S. 762.

[6]) Langenbeck's Archiv. 1893. Bd. 45. S. 399.

[7]) Lancet. 12 Aug. 1893. p. 389.

[8]) Schmidt's Jahrbücher. Bd. 240. 1893. S. 274.

[9]) Centralbl. f. Chir. 1893.

In 1894 hield Byrom Bramwell [1]) eene keurig uitgewerkte en uitvoerige redevoering: „on intracranial Surgery" in de vergadering van de medico-chirurgical Society of Edinburgh, waarin ook Annandale [2]) over hetzelfde onderwerp zijne meening en ervaring verkondigde.

In 1895 sprak Doyen [3]) op het 9de congres voor chirurgie te Parijs over hersenchirurgie en gaf daar zijne operatiemethode, de „hemicraniectomie temporaire".

Ook was de chirurgische therapie der hersentumoren meermalen, vooral in Frankrijk, het onderwerp van min of meer nauwkeurige en uitvoerige proefschriften. Hiervan noem ik de volgende:

Guary. Essai sur les conditions de l'intervention chirurgicale dans les tumeurs intra-craniennes. Thèse de Paris. 1886.

Decressac. Chirurgie du cerveau, Thèse de Paris. 1890.

Maret. De l'ablation des tumeurs de la Zone motrice du cerveau. Thése de Paris. 1890.

Peytavy. Contribution à l'étude des tumeurs cérébrales. Thèse de Paris. 1893.

Auvray. Les tumeurs cérébrales, clinique et chirurgie. Thèse de Paris. 1896.

Hermanides. Operatieve behandeling van hersengezwellen. Acad. Proefschrift. Utrecht 1894.

Van de grootere werken, die aan hersenchirurgie zijn gewijd of waarin de operatieve behandeling van hersengezwellen een belangrijk hoofdstuk beslaat, kan ik de volgende noemen:

V. Bergmann. Die Chirurgische Behandlung von Gehirnkrankheiten. Berlin 1889.

Starr. Brain Surgery. 1894.

Chipault. Chirurgie du Système nerveux. Paris 1894.

Chipault. Travaux de Neurologie Chirurgicale. Tome I. 1896.

Broca et Maubrac. Chirurgie cérébrale. Paris 1897.

Gallez. La trépanation du crâne.

Oppenheim. Die Geschwülste des Gehirns.

Bruns. Gehirntumoren in Eulenburg's Encyclop. Jahrbücher. Theil V. 1895.

Bruns [4]). Die Geschwülste des Nervensystems. Berlin. 1897.

[1]) Edinb. med. Journ. May 1894. p. 1067.

[2]) Edinb. med. Journ April 1894. p. 906.

[3]) La Presse médicale. 1895. p. 443.

[4]) Dit werk verscheen echter eerst, nadat dit proefschrift reeds in druk was.

De operatieve behandefing der hersengezwellen kan men splitsen in:

a. eene radicale behandeling, waarbij het doel: is den tumor in zijn geheel te exstirpeeren, en

b. eene palliatieve behandeling, waarbij het doel gewoonlijk alleen is: de symptomen van hersendruk op te heffen. Dit doel kan men bereiken door:

1°. eenvoudige trepanatie of schedelresectie met of zonder opening van de dura mater.

2°. trepanatie met punctie van de ventrikels of van de cavitas subduralis.

3°. lumbaalpunctie.

RADICALE OPERATIEVE THERAPIE.

De indicaties en contraindicaties voor pogingen tot radicale verwijdering van een hersengezwel, de gevaren aan de operatie verbonden, benevens de resultaten daarmede tot heden verkregen, willen wij thans achtereenvolgens bespreken, steunende op een aantal van 242 gevallen, die wij uit de literatuur konden verzamelen en waaraan 7 eigen observaties zijn toegevoegd.

Reeds Von Bergmann[1]) sprak als zijne meening uit, dat de chirurgische therapie der hersentumoren in de toekomst minder kans op succes heeft dan die der hersen-abscessen, omdat het verrichten der kunstbewerking met zulke hooge eischen aan de diagnose gepaard moet gaan. Niet alleen wordt door den chirurg eene nauwkeurige localisatie van den tumor geëischt, maar hij wil ook weten, of de zetel er van voor het mes bereikbaar is en op de behaarde schedelhuid kan worden afgeteekend; de tumor moet dus aan de oppervlakte gelegen zijn of vlak onder de hersenschors en zijne aard en uitbreiding van dien aard, dat hij van alle kanten bereikbaar is en met waarschijnlijkheid te verwijderen is. Slechts bij een circumscripten, niet diffusen of infiltreerenden, liefst uitpelbaren, goedaardigen tumor zonder neiging tot recidieven, kan men een gunstig resultaat der operatie verwachten. Daarenboven mag het geen metastatisch gezwel zijn en mag van multiple tumorvorming geen sprake zijn.

[1]) Von Bergmann. Die chirurgische Behandlung von Hirnkrankheiten. 1889.

De vooruitgang in de leer der localisatie der hersenziekten stelt den clinicus thans in staat meer dan vroeger eene nauwkeurige locale diagnose te maken. Maar hoe staat het met de overige eischen? Is het reeds moeilijk vooraf met zekerheid te bepalen, of een tumor corticaal of subcorticaal gelegen is, nog moeilijker, ja meestal onmogelijk is het, zooals wij reeds vroeger zagen (zie pag. 45), om in ieder gegeven geval de grootte, den aard en de uitbreiding van het gezwel op te geven.

Bij de behandeling der locale diagnose hebben wij reeds getracht enkele kenmerken op te noemen, waardoor men soms in staat kan worden gesteld den aard van den tumor bij benadering te bepalen, of waaruit men met mindere of meerdere waarschijnlijkheid kan opmaken, of het gezwel afgekapseld, dan wel diffuus zal zijn.

Vooral Von Bergmann wijst er met nadruk op, dat de tumor niet te groot mag zijn; want hij is van meening, dat, als men een volumineusen tumor, zelfs indien hij afgekapseld is, amoveert, de patiënt toch spoedig succombeert aan de gevolgen der bloeding en vooral ten gevolge van hersenoedeem. Nog grooter zouden deze gevaren zijn bij een infiltreerenden, door eene zone van verweekt, ontstoken hersenweefsel omgeven tumor. Deze uitspraak van v. Bergmann dateert echter reeds van 1886, toen de hersenchirurgie nog in hare kindsheid was en reeds talrijke malen is zij door de praktijk gelogenstraft. Niet alleen toch, dat men het bloedverlies bij tumor-exstirpaties zeer heeft leeren beperken en niet alleen, dat de groote vrees van v. Bergmann voor het acute hersenoedeem zeer overdreven gebleken is, maar tevens heeft men geleerd, dat men zelfs zéer groote tumoren met succes kan amoveeren, indien de bijkomende omstandigheden maar gunstig zijn. Daartoe rekenen wij den zetel van den tumor in een voor het leven niet zeer belangrijk gedeelte van de hersenen, het ontbreken van eene belangrijke shock na de operatie, het stadium, waarin de patiënt ter operatie komt, den leeftijd en de krachten van den patiënt enz. enz. Dat men daarbij nu en dan wat moet wagen, is niet te ontkennen, maar het recht om in zulke gevallen iets te wagen put men uit de hopeloosheid van iedere andere therapie en meermalen hebben stoutmoedige operateurs geen gering succes gehad bij het verwijderen van gezwellen van in der daad vrij belangrijke afmetingen. De grootste tumoren, die tot heden geamoveerd zijn, zijn geopereerd door Bramann (éen van 172 gram = $5^1/_2$ ounces en éen van

280 gram = 9 ounces), Durante (appelgroot sarcoom), Weir ($5\frac{1}{2}$ ounces), Horsley (4 ounces), Czerny (220 gram = 7 ounces), Keen (3 ounces, 49 grains), Mc. Burney and Starr (groot $3\frac{1}{2}$ bij 2 inches), Keen ($2\frac{1}{2}$ ounces), terwijl Richardson [1]) in 1893 voor de Americ. med. Assoc. heeft gesproken over een met succes weggenomen tumor, die 1 pond woog! Van die tien gevallen genazen er 4, overleden er ook 4 na korter of langer tijd, terwijl van 2 gevallen het verder beloop niet wordt vermeld.

Toch zijn juist met betrekking tot de exstirpatie van groote tumoren de woorden van Starr [2]) nooit uit het oog te verliezen, waar hij zegt: „Yet here again, the fact confronts us, that, although the patient may recover from the operation, he does not recover from his disease, for symptoms of a permanent character remain, which insure a life of invalidism".

Verschillende auteurs hebben in de laatste jaren getracht uit het materiaal der pathologische anatomie te bepalen, hoeveel procent van het aantal hersentumoren voldeed aan de eischen, die men voor het verrichten eener radicale operatie moest stellen: m. a. w. hoeveel procent operabel zou wezen. Dergelijke statistieken van lijkopeningen, waarvan wij er enkele nader willen beschouwen, leeren, dat ongeveer 6 % van alle tumor-gevallen voor operatie geschikt zijn. Toch zijn die pathologisch-anatomische ervaringen volstrekt geen richtsnoer voor de kliniek, daar men bij de autopsie, zooals Winkler zegt, slechts het slottooneel voor zich ziet en de verhoudingen in vroegere stadia tijdens het leven geheel anders kunnen geweest zijn. Ook moeten eigenlijk van de anatomisch voor operatie geschikte gevallen afgetrokken worden degene, die latent zijn gebleven en die onjuist zijn gelocaliseerd; niettemin hebben dergelijke opgaven toch het voordeel, dat men eenigszins een denkbeeld krijgt, hoe gering feitelijk het aantal gevallen van hersengezwellen is, dat voor eene radicale operatie in aanmerking kan komen.

Volgens de oudste opgaven van Mills en Lloyd [3]) waren op 100 gevallen er 10 operabel, volgens die van Hale White [4]) 9 op 100 gevallen. Von Bergmann heeft het materiaal van White in zijn bekend werk over hersenchirurgie nader geanalyseerd en

[1]) Richardson. Journ. of nerv. and ment. diseases. New York. T. XX. p 535.

[2]) Starr. Med. Record. 1 Febr. 1896.

[3]) Mills and Lloyd. Pepper's System. Vol. V. 1886.

[4]) Hale White. Guy's Hospital Rep. 1888.

komt naar aanleiding daarvan tot de conclusie, dat van de 100 gevallen 9 voor operatie geschikt waren geweest, indien in al die gevallen intra vitam eene zekere topische diagnose mogelijk geweest ware.

Deze 9 gevallen onderwerpt von Bergmann aan eene scherpe kritiek en hij betwijfelt, of 7 daarvan tijdens het leven wel herkend zouden zijn, daar zij gezwellen betroffen, die deels in het cerebellum, deels in de frontaal- en occipitaalkwabben gezeteld waren en tijdens het leven geen voldoende duidelijke haardsymptomen hadden veroorzaakt. Daardoor krimpt het getal der voor operatie geschikte gevallen volgens hem werkelijk tot 2 %.

Starr [1]) vond in zijne statistiek van 300 gevallen van hersentumoren bij kinderen, er slechts 16, die hij operabel achtte en daaronder waren 10 tuberkels, 3 gliomen, 1 echinococcus en 2 tumoren van onbepaalden aard. Dit betrekkelijk lage percentage is waarschijnlijk toe te schrijven aan het veelvuldig voorkomen van tuberkels bij kinderen en hunne localisatie grootendeels in het cerebellum.

Knapp [2]) vond onder 40 gevallen slechts 2 operabele tumoren, dus 5 %, Gray [3]) op 53 hersentumoren 4 operabele en in eene latere statistiek op 49 gevallen 6. In zijne statistiek loopende over 300 hersengezwellen bij volwassenen vond Starr [4]) 21 voor operatie geschikte gevallen, dus 7 %; Dana [5]) onder 29 gevallen 5, dus ruim 16 %. B. von Beck [6]) onderzocht 50 gevallen van hersentumoren, die in de laatste 25 jaar aan het pathologisch instituut te Heidelberg tot obductie waren gekomen op hunne operabiliteit en kwam tot de volgende resultaten: 24 maal van de 50 was tijdens het leven de diagnose: „tumor cerebri” gemaakt en juist gelocaliseerd n.l.:

11 maal in de parietaalkwab.
2 „ „ „ frontaalkwab.
3 „ „ „ occipitaalkwab.
2 „ „ het cerebellum.
3 „ aan de basis cerebri.
3 „ als metastatische tumor cerebri.

[1]) Starr. Med. News. 12 Jan. 1889.

[2]) Knapp. Intracranial Growths. Boston 1891.

[3]) Gray. Sajou's Annual 1891 en 1892.

[4]) Starr. Brain Surgery. 1893.

[5]) Dana. Transactions of the New-York Acad of med. Jan. 1893.

[6]) B. v. Beck. Beiträge zur Pathol. und Chirurgie des Gehirns. v. Bruns' Beiträge zur klin. Chir. Bd XII. S. 134.

Daaronder waren er 8, waarbij eene operatie mogelijk was geweest, te weten:

2 fibro-gliomen }
3 sarcomen } in de parietaalkwab.
1 psammoom }
1 glioma in de frontaalkwab en
1 glioma in de occipitaalkwab.

Daarenboven zouden nog 3 andere gevallen van infiltreerende, niet te uitgebreide gliomen in de parietaalkwab eene relatieve indicatie voor operatie hebben gegeven.

Seydel [1]) deelde na de voordracht van Bramann: „Ueber die Exstirpation von Hirntumoren" op het 21ste congres van de „Deutsche Gesellschaft für Chirurgie" te Berlijn mede, dat hij ter controle van de gegevens van Hale White en Starr ook het aantal hersentumoren had nagegaan, dat in de laatste 14 jaar in het pathologisch instituut van Bollinger te München ter sectie was gekomen. Hij vond onder 8488 sectie-verslagen 100 gevallen van hersengezwellen, dus 1 tumor cerebri op 85 overledenen. Deze waren als volgt verdeeld:

27 tuberkels, 39 sarcomen, glio-sarcomen en gliomen, 2 cysticerken, 1 actinomycose, 3 cholesteatomen, 2 cysten, 2 carcinomen, 2 psammomen, 6 gummata en verder 16 tumoren, die niet nader gedetermineerd waren.

Hij onderzocht deze gevallen nauwkeurig met betrekking tot hunne operabiliteit en vond, dat van de 27 tuberkels slechts 6 voor operatie geschikt geweest waren, doch onder die 6 waren er nog 3, waarbij tevens tuberculose in andere organen bestond In de 3 overblijvende gevallen bevonden zich de tuberkels tweemaal oppervlakkig in de occipitaalkwab en ééns in het cerebellum, doch in deze drie gevallen bestonden geen verschijnselen en de tuberkels werden toevallig bij de sectie gevonden. Van de 39 sarcomen, glio-sarcomen en gliomen waren er slechts 2 voor operatie geschikt geweest en deze waren tijdens het leven juist gediagnostiseerd. De gevallen van cysticercus en actinomycose waren inoperabel, de tumoren lagen geheel centraal; de 2 carcinomen waren hazelnootgroot, operabel, doch zij waren metastastisch. Van de beide cysten was de éène multipel en de andere te groot, daar zij bijna eene geheele hemisfeer innam. Van de beide psammomata lag de eene geheel centraal, terwijl de andere toevallig

[1]) Seydel. Berl. klin. Wochenschr. 28 Juni 1892. No. 26. S. 655.

bij de obductie van een cadaver van een man van 77 jaar gevonden werd; de cholesteatomen waren eveneens inoperabel, en onder de 16 niet nader omschreven tumoren was er slechts 1 operabel geweest. Onder al die 100 gevallen waren er dus slechts 3, die voor chirurgische behandeling in aanmerking hadden kunnen komen.

Byrom Bramwell [1]) zag gedurende het leven 82 gevallen van hersentumoren, waarbij de diagnose duidelijk was; hieronder waren 19 gevallen, waarin geen haardsymptomen bestonden of waarin deze onvoldoende waren om den juisten zetel van den tumor te doen kennen;

in 32 gevallen, waaronder 12 van cerebellaire tumoren, belette de plaats, of de groote uitbreiding van den tumor eene operatie met eenig uitzicht op succes;

in 1 geval was de tumor multipel;

in 5 gevallen bestonden maligne tumoren, secundaire carcinomata of melano-sarcomata;

in 20 gevallen verbeterde de patiënt zoozeer onder medische behandeling, dat een operatie niet noodzakelijk was. Zij betroffen grootendeels gummata. Toch erkent Bramwell, dat in 4 gevallen, gelijk het verdere beloop aantoonde, eene operatie voor den lijder waarschijnlijk beter ware geweest.

In 77 van Bramwell's 82 gevallen bestond dus eene contra-indicatie tegen eene operatie, toen het geval in behandeling kwam.

In twee van de 5 overblijvende gevallen zou het succes van eene eventueele operatie toch zeer twijfelachtig geweest zijn en in slechts 3 gevallen zou, achteraf beschouwd, eene operatie waarschijnlijk succes hebben gehad. In deze 82 gevallen werd 22 maal de diagnose door de obductie bevestigd.

Behalve deze gevallen zag Byrom Bramwell op de sectietafel nog 28 gevallen van tumor cerebri, door andere medici behandeld. In overeenstemming met de bevindingen in de door hem zelf behandelde en ter sectie gekomene 22 gevallen, bleek, dat om verschillende redenen in 17 gevallen eene verwijdering van den tumor met succes absoluut onmogelijk zou zijn geweest; in de 5 overblijvende gevallen zou de operatie kans op succes gehad hebben, indien het mogelijk ware geweest de locale diagnose te stellen; in 3 van de 5 gevallen kon van eene operatie geen sprake geweest zijn, omdat alle haardsymptomen totaal hadden ontbroken. In 1 geval verminderden de symptomen onder interne behandeling, doch na een val keerden zij plotseling weer

[1]) Byrom Bramwell. On intracranial surgery. Edinb. med Journal May 1894.

terug en stierf de patiënt kort daarop, en in 1 geval eindelijk was de tumor zóó uitgebreid en nam hij zulk een groot deel van de voorhoofdskwab en nabijgelegen gedeelten van de motorische zone in, dat eene operatie naar alle waarschijnlijkheid letaal zou zijn afgeloopen.

Van die 28 andere gevallen, door Bramwell post mortem gezien, was er dus slechts één, waarin bij de autopsie bleek, dat met succes geopereerd had kunnen worden.

Bramwell eindigde dan ook zijn uiteenzetting over de operabiliteit met deze woorden: „I have no hesitation, in saying, that it is only in a very small proportion of cases, that an intracranial tumour can be successfully removed during life.”

Blijkt dus, afgaande op theoretische beschouwingen en pathologisch-anatomische gegevens, het aantal „ideale” gevallen, waarin alle voorwaarden voor eene operatieve verwijdering van het neoplasma en de kans op eene volkomen genezing van den lijder, gunstig zijn, uitertst gering, toch is het belangrijk van een klinisch standpunt de operabiliteit na te gaan en te onderzoeken wat de praktijk leert omtrent de geopereerde gevallen en in hoeverre de operatie den patiënt van nut is geweest, zelfs al was men niet in staat hem geheel van zijn lijden te verlossen of duurzaam te genezen. Immers ook daar, waar eene operatie, ondernomen in de gegronde hoop een tumor geheel te kunnen exstirpeeren, slechts tot effect heeft eene verlenging van het leven en eene opheffing der voor den lijder meest kwellende symptomen, mag men zich gelukkig rekenen een nuttig werk te hebben verricht.

Wij willen nu achtereenvolgens de resultaten nagaan, die verkregen zijn bij de operatieve behandeling der meest voorkomende tumorvormen, alsook den invloed der localisatie op het resultaat der operatie. Doch vooraf enkele opmerkingen over de gevaren en de onmiddelijke gevolgen der operatie zelve. Behalve van de technische vaardigheid van den operateur hangen de onmiddellijke gevolgen der operatie o. a. af van de volgende factoren, die innig met elkaar in verband staan:

a. van den algemeenen en localen „shock” en het bloedverlies.
b. van den toestand, waarin de pat. geopereerd wordt.
c. van de hoeveelheid en den aard van het toegediend anaestheticum.
d. van den duur der operatie.
e. van de laesie en vernietiging van het hersenweefsel.
f. van den leeftijd van den patiënt.

g. van de operatie-methode.
h. van de dikte van den schedel.

De „shock" is samengesteld uit een aantal remwerkingen op voor het leven uiterst belangrijke organen; aan een dergelijken shock staat een orgaan van zoo hooge digniteit als de hersenen al zeer licht bloot. Daarnaast komt het effect van het wegnemen van een min of meer groot deel van den schedelinhoud, waardoor de geheele hersenmassa gedwongen wordt eene vormverandering te ondergaan, om, de wetten der elasticiteit volgende, die ontstane holte aan te vullen.

Zulk eene „Umlagerung", zulk eene verschuiving der histologische elementen wordt natuurlijk door zulk een gevoelig orgaan als de hersenen slechts binnen zekere grenzen ongestoord en ongestraft verdragen. Als men dan ook bedenkt, zegt Sahli[1]), hoe fijn de hersenen reageeren op „Erschütterungen" met het beeld der commotio cerebri, dan zal men het ontstaan van eene onmiddellijk in den dood overgaande bewusteloosheid na exstirpatie van grootere tumoren ook van dit gezichtspunt allerminst bevreemdend vinden. De shock is gewoonlijk des te minder te vreezen, naarmate het operatieveld verder verwijderd is van den hersenstam en van de medulla oblongata; en in het algemeen minder bij extra-durale, dan bij intra-durale tumoren. Vooral bij operaties van cerebellaire tumoren vindt men dikwijls „shock" als oorzaak van den dood opgegeven, waarschijnlijk in verband met eene laesie of prikkeling der vitale centra in de medulla oblongata. Volgens Henschen[2]) openbaarde zich de shock meer in die gevallen, waarin de tumor niet geëxstirpeerd werd, dan waarin hij wel werd weggenomen en meestal had de dood aan shock plotseling en kort na de operatie plaats onder verschijnselen van hartparalyse of respiratie-stilstand.

De gevaren van den shock trachte men zooveel mogelijk te vermijden door:

1⁰. eene goede, rustige, diepe narcose. Horsley[3]) verricht $^1/_2$ uur voor de operatie eene morphine-injectie van 10—20 mgr. en geeft daarna chloroformnarcose, liefst volgens de druppelmethode; hij verricht de morphine-injectie met een tweeledig doel: ten eerste om eene langdurige operatie te kunnen doen zonder veel chloroform te geven en in de tweede plaats,

[1]) Sahli. Volkmann's Klin. Vorträge. N. F. No. 28. S. 14.

[2]) Henschen, in Penzoldt u. Stintzig's Handb. d. Spec. Therap. Th. V. S. 955.

[3]) Horsley. The British med. Journ. 1886. 9 Oct. Vol. II. p. 670—672.

omdat morphine, volgens de proeven van Horsley en Schäfer bij apen, eene duidelijke contractie der kleine arteriën van het centrale zenuwstelsel bewerkt en dus het toedienen daarvan sterkere bloeding kan voorkomen. Horsley gebruikte geen aether uit vrees, dat dit middel te veel de hersenen zou exciteeren, daar het de bloedvaten dilateert en congestie verwekt. Bestaat echter een hartlijden bij den patiënt, dan wordt wel aether-narcose aangewend.

Keen prefereert over het algemeen de aether-narcose, doch geeft ½ uur voor de operatie eene ergotine-injectie om de kleinere hersenvaten tot contractie te brengen. Verbiedt een ernstig hartgebrek het gebruik van beide narcotica, dan zou Horsley, zoo zegt hij, niet aarzelen de operatie onder cocaïne-anaesthesie te doen, en gebruik maken van sterke soluties, zoodra de dura mater werd aangeraakt met het oog op de groote gevoeligheid van dat hersenvlies, dat takken krijgt van den n. trigeminus. Hij vestigt er speciaal de aandacht op, dat de cocaïne-oplossingen steriel moeten zijn, daar men vooral bij hersenoperaties steeds strenge asepsis in acht moet nemen.

2⁰. door bij het openen van den schedel liever gebruik te maken van de zaag in hare verschillende modificatiën, dan van hamer en beitel.

Hoewel op het 22ste congres „der deutschen Gesellschaft für Chirurgie” Braun[1]) uit Königsberg, Wagner uit Königshütte en Lauenstein uit Hamburg uitdrukkelijk verklaarden, dat zij nimmer bij het openen van den schedel nadeelen ondervonden hadden van het gebruik van hamer en beitel, dat zij de z. g. n. „Verhämmerung des Schädels” uit eigen aanschouwing niet kenden en het ongeoorloofd vonden de bekende proeven van Koch en Filehne bij konijnen zonder meer toe te passen op den mensch, blijkt toch bij het doorlezen der ziektegeschiedenissen der geopereerde gevallen, dat menig operateur het langdurige hameren op den schedel aangeeft als de directe oorzaak van den shock, waardoor de patiënt bezweek.

Ook in het eerste door ons te beschrijven geval, waarin na opening van den schedel en incisie van de dura, de tumor, een kastanjegroot fibroom der pia mater, als het ware in de handen viel van den operateur, kan de onmiddellijk zich aan de operatie aansluitende exitus waarschijnlijk worden toegeschreven aan den shock,

---

[1]) Centralblatt für Chirurgie. 1893. Beilage. S. 21.

tengevolge van het langdurige hameren op den buitengewoon dikken, bloedrijken schedel.

Nog onlangs op het laatste Amerikaansche Neurologen Congres te New-York hebben verschillende neurologen gewezen op den slechten invloed, dien het gebruik van hamer en beitel heeft en met name Collins[1]) heeft toen een sterk sprekend voorbeeld aangehaald; hij verhaalt, hoe Gerster voor hem eene trepanatie deed wegens een hersentumor en daarbij gebruik maakte van hamer en beitel, en hoe zoodra op den vrij dikken schedel werd gehamerd, de patient verbleekte en hoe na 3 à 4 slagen de pols telkens tot 40 à 35 slagen in de minuut daalde. Nadat men bij tusschenpoozen gedurende 15 à 20 minuten had doorgewerkt, moest men ten slotte de operatie staken, daar kunstmatige ademhaling noodig werd.

Ook Sahli[2]) waarschuwde reeds voor jaren voor het gebruik van hamer en beitel in plaats van de zaag. Hij zegt: „Ich will übrigens an dieser Stelle meine Ueberzeugung Ausdruck verleihen, dass die Gefahr des Operativen Insultes in ganz unnöthiger Weise erhöht wird, wenn mann sich zur Trepanation des Meissels statt der Trepankrone bedient. Die Erschütterung, welche beim Meisseln das Gehirn empfängt, ist wohl nicht gleichgültig und kaum geringer als diejenige, welche bei empfindlichen Individuen das voll entwickelte Bild der Commotio cerebri hervorrufen können. Man prüfe nur die unangenehmen Gefühle, welche entstehen, wenn man seinen eigenen Schädel eine Zeitlang, wenn auch nur leise, beklopft. Dass den Chirurgen die Nachtheile des Meisslens bisher entgangen zu sein scheinen, dürfte sich wohl nur daraus erklären, dass die bei den Trepanationen meist vorliegende Hirnaffection, sowie die Narkose, die Deutung der Erscheinungen kompliciren.

3^0. Door de operatie te verrichten in twee tempo's.

Bij gelegenheid van de discussie over de behandeling van hersentumoren op de vergadering van de Brit. medic. Assoc. te New-Castle on Tyne in 1893, gaf Horsley [3]) den raad, om, ter vermijding van den shock, de operatie steeds in 2 tempo's te doen. In het eerste tempo opent men alleen den schedel zonder de dura en in het tweede, 2 à 3 dagen later, exstirpeert men den tumor. Ook Mac- Ewen had deze methode herhaaldelijk met meer succes toegepast, en ook Chipault [4]) wil steeds de operatie in

[1]) Chipault. Neurologie chirurgicale. T. I p. 151.
[2]) Sahli. Volkmann's klin Vorträge. N. F. No. 28. S. 14.
[3]) Horsley. The British med. Journ. 1893. 23 Dec. p. 1367.
[4]) Chipault. Travaux de Neurologie Chirurgicale. T 1. p. 117.

twee tempo's verrichten, daar de ernst van de operatie evenredig is aan den langen duur. „Or", zegt hij, „si on peut le plus souvent faire la résection osseuse en quelques minutes (!), on ne peut guère abréger le temps nécessaire au traitement de la tumeur intracranienne et l'on ignore d'avance, quelle sera la durée; il y a donc intérêt capital à laisser au malade entre ces deux étapes de l'opération un repos d'au moins quarante-huit heures". In de literatuur vond ik 8 gevallen vermeld, waarin de methode van Horsley is toegepast; in 1 geval (Elliot and Taylor) bleef het slechts bij het eerste tempo der operatie; men opereerde wegens een sarcoma der linker motorische zone, dat als metastase was ontstaan na een sarcoma testiculi, doch de patiënt succombeerde plotseling nog vóór men tot het 2de tempo kon overgaan; bij de obductie vond men multiple hersentumoren naast metastasen in longen, lever en milt. In een ander geval (Jaboulay) was er niet zoozeer sprake van eene operatie in 2 tempo's, als wel van het verwijderen van een fibroma der pia mater in 2 zittingen met 14 dagen tusschenruimte; 6 maanden later was deze patiënt nog volkomen wel. In de 6 overige gevallen (Washbourn and Lane, Broca, Beevor and Ballance, Webster, Starr and Bush en een 2de geval van Elliot and Taylor) wisselde het tijdsverloop tusschen de beide tempo's der operatie van 2 dagen tot 3 weken. Dit laatste was het geval bij den tweeden patient van Elliot en Taylor, die wegens een sarcoma in de linker-frontaalkwab geopereerd werd; reeds bij het eerste tempo had patiënt veel bloed verloren en daarom wachtte men zoolang, eer men tot de exstirpatie van den tumor overging. Toch succombeerde deze patiënt 2 uur post. operat. aan shock; bij de obductie bleek de tumor reeds op den sinus longitudinalis en op de binnenvlakte der beide hemisferen overgegaan.

De overige auteurs betoogen het voordeel dezer operatie-methode min of meer uitvoerig en enkelen wijzen er tevens op, dat men bij het tweede tempo met zeer lichte narcose kan volstaan. Waar Chipault spreekt van het openen van den schedel in weinige minuten, bedoelt hij zeker de op het 9de Congres voor Chirurgie te Parijs door Doyen [1]) aangegeven operatie-methode, die hij de hemicraniectomie temporaire noemt in tegenstelling van de Wagner'sche osteoplastische schedelresectie. Doyen omschrijft zijne

[1]) Doyen La Presse médicale, 6 Nov. 1895, p. 443.

methode aldus: „ouvrir la crâne comme on ouvre l'abdomen, mettre à découvert et explorer, en cas de diagnostic incertain, tout un hemisfère cérébral du front à l'occiput, telle est la méthode que je propose." Het groote voordeel dezer operatie zou gelegen zijn in de groote snelheid, waarmede de schedel met behulp van een bizonder instrumentarium[1]) wordt geopend en waardoor de shock der operatie belangrijk wordt verminderd. Doyen maakt eene incisie van de neuswortel tot aan de protub. occip. ext., verlengt die zijdelings in de richting naar den arcus zygomaticus naar voren en naar achteren tot aan het oor; de steel van de lap bevat voor hare voeding de art. temporalis met hare voornaamste takken. Daarna wordt de schedel op 5 of 6 punten geopend: naast den sinus longit. sup., boven den sinus later. en beneden de fossa temporalis. Hiervoor wordt gebruik gemaakt van eigenaardige „fraises" van een bepaald spherisch model, die of met de hand worden gevoerd of door een electromotor worden gedreven, waarbij zij 3000 omwentelingen in de minuut maken. Deze „fraises" kunnen door hunne eigenaardige constructie de dura mater raken zonder haar te beleedigen. Om de beenbalkjes tusschen de trepaanopeningen te verwijderen, bedient hij zich van eene zeer krachtige „pince-emporte-pièce" en van z. g. n. getande „mortaiseuses" in verschillende vormen, die door een electromotor met groote snelheid worden gedreven. Deze instrumenten zijn zoo gemaakt, dat het ook daarmede onmogelijk is de dura te beleedigen. Het onderste deel van de beenlap wordt ten slotte met een paar hamerslagen doorgeslagen, waarna de geheele lap over het oor wordt omgeklapt; hierbij moet men oppassen de art. meningea media niet te verscheuren, die bij volwassenen bij zijn oorsprong dikwijls in kleine beenbruggetjes is gelegen. Wanneer de dura mater nu op eene bepaalde plaats geen pathologische afwijkingen vertoont, opent Doyen haar door eenvoudige gebogen incisies op afstanden tusschen de takken der art. meningea media, ten einde op die wijze achtereenvolgens de geheele oppervlakte van eene hemisfeer te kunnen exploreeren; ook maakt hij wel eens langs de beensnede de geheele dura mater in haar geheel los, om haar daarna weer met eene fijne doorloopende naad te hechten. Na exstirpatie van den tumor wascht hij de achterblijvende holte met eene lauwwarme carboloplossing ($2\frac{1}{2}$ %) en daarna met gedestilleerd water uit, om ten slotte de huid-periost-beenlap weer op haar plaats te brengen en meestal zonder drainage te hechten.

[1]) Uitvoering beschreven in: Marcotte. De l'hemicraniectomie temporaire. Thèse de Paris. 1896.

Doyen beweerde, dat hij zoodoende eenmaal eene operatie, met de huidhechtingen mede, verrichtte in 25 minuten! Gewoonlijk rekent hij voor het maken van de opening in den schedel met de door de hand gevoerde instrumenten 20 minuten en met het electrische instrumentarium 8—15 minuten, terwijl bij kinderen nauwelijks 4 à 5 minuten noodig zijn om de huid-beenlap om te klappen. „Une telle craniectomie", zegt Doyen, „n'offre pas plus de gravité qu'une laparotomie exploratrice!"

Op het oogenblik, dat het proefschrift van Marcotte het licht zag, had Doyen in 38 gevallen 47 maal de hemicraniectomie verricht, dus herhaaldelijk zelfs beiderzijds; de meeste operaties waren echter gedaan wegens Jackson'sche epilepsie of mikrocephalie en slechts tweemaal opereerde hij op deze wijze wegens een tumor cerebri; eenmaal exstirpeerde hij uit de motorische zone een solitairtuberkel, die 15 mm. onder den cortex zat (deze operatie verrichtte hij in tegenwoordigheid van de leden van het congres) en een andermaal opende hij den schedel zonder den tumor te exstirpeeren, daar deze, een sarcoom, overgegaan was op de meningen en reeds bijna eene geheele hemisfeer verwoest had. Van die 38 patienten succombeerden er 9, min of meer aan de directe gevolgen van de operatie in verband met den ernst van het grondlijden. Doyen voegt er echter aan toe, dat 8 van de 9 behoorden tot de eerste 18 geopereerden; onder de laatste 20 gevallen eindigde dus slechts één letaal.

Als verdere aanbeveling voor zijne operatie-methode gebruikte Doyen nog de volgende door hunne overdrijving merkwaardige woorden: „Les localisations cérébrales sont désormais inutiles en chirurgie et n'ont plus qu'un intérêt physiologique. Il suffit d'avoir quelques indications sur le côté à opérer!" Nu, zoover is het gelukkig nog niet; toch schijnt Doyen in de twee jaren, die sedert zijne publicatie verloopen zijn, voor zijne methode, die theoretisch veel verlokkends heeft en ook niet op belangrijke technische bezwaren schijnt af te stuiten, nog niet veel aanhangers gekregen te hebben, ten minste niet in andere landen; want noch in de Duitsche, noch in de Engelsche, noch in de Amerikaansche literatuur der beide laatste jaren is er, zoover ik kon nagaan, één geval vermeld, volgens die methode geopereerd.

Na deze kleine uitwijding op het gebied der operatie-techniek, keeren wij terug tot het bespreken der middelen, die in staat zijn den shock der operatie zooveel mogelijk te beperken en dan moeten

wij in de 4de plaats wijzen op de wenschelijkheid, om in den regel nooit patiënten te opereeren, die reeds in coma verkeeren. Von Bergmann acht het bestaan van coma eene absolute contra-indicatie tegen eene operatie. Dan toch bestaat reeds, naar zijne meening, een sterk hersenoedeem, dat door de operatie nog zal toenemen, daar als direct gevolg van de operatie nog momenten optreden, die bij de reeds bestaande vermeerdering der cerebro-spinaalvloeistof (hydrops ventriculorum), de afscheiding er van vermeerderen en den afvoer beperken. Afgezien van de juistheid dezer verklaring, laat eene operatie bij een patiënt, die reeds in coma verkeert, bijna zonder uitzondering slechts eene ongunstige prognose toe, daar zoo iemand in den regel den shock niet te boven komt, al is eene narcose in die gevallen veelal onnoodig. Slechts een paar gevallen zijn er bekend, (Keen, Horsley) waar een patiënt in licht comateusen toestand met tijdelijk succes geopereerd werd; het bewustzijn keerde dan na de operatie terug en de algemeene symptomen van hersendruk verdwenen voor korten tijd, doch van eene echte radicale operatie was geen sprake.

In de 5de plaats ten slotte moet men zorgen bij het manipuleeren de hersenmassa zoo min mogelijk te beleedigen; vooral in de kleine hersenen en in de buurt der medulla manipuleere men zeer voorzichtig en wanneer men de hersenen incideert, doe men dit steeds evenwijdig aan het lengte-verloop der zenuwvezels en zoo min mogelijk in dwarsrichting.

Naast den shock speelt het meerdere of mindere bloedverlies eene groote rol met betrekking tot het welslagen der operatie. Afgezien van het feit, dat sterke bloeding den shock verhoogt, brengt zij ook op zich zelve reeds gevaren voor het leven mede; vooral bij kinderen, die toch volgens de ervaring hersen-operaties slecht verdragen, is een eenigszins belangrijk bloedverlies bijna steeds doodelijk. Die bloeding kan, behalve uit de vaten der diploë, waar men haar door middel van het indrukken van gesteriliseerde waspropjes tracht te stillen, ook na een laesie van den een of anderen sinus optreden, of uit de hersenmassa zelve na exstirpatie van den tumor, of uit een gedeeltelijk geamoveerden vaatrijken tumor; in die gevallen kan het stillen van de bloeding buitengewone moeilijkheden opleveren. Ter voorkoming van bloedverlies hebben Horsley en Starr den raad gegeven, om alvorens tot de exstirpatie van een eenigszins grooteren tumor over te gaan, rondom door de hersenmassa heen een aantal

diepe hechtingen te leggen door middel van een met paardenharen gearmeerde aneurysmanaald. Hierdoor verkregen zij eene belangrijke bloedbesparing en konden zij zelfs vrij groote tumoren zonder veel bloedverlies exstirpeeren. Overigens kan men met een krachtige tamponade in de meeste gevallen de bloeding wel beheerschen; is de tamponade niet stevig genoeg, dan verergert men de zaak, het bloed hoopt zich achter de tampon op, comprimeert de hersenmassa en de patiënt succombeert t. g. v. van bloedverlies en anaemia cerebri. Horsley verloor eenmaal een patiënt bij wien niet goed was getamponeerd ten gevolge van verbloeding; door het braken na het ontwaken uit de narcose was een bloeding ontstaan; het bloed was in de ventrikels afgevloeid, nadat een klein weefselbruggetje, dat de tumor nog van den ventrikel had gescheiden, gebarsten was en had door vulling van den 3en en 4en ventrikel den dood veroorzaakt.

Behalve deze onmiddellijk van de operatie afhankelijke gevolgen en gevaren, zijn er ook later nog verschillende oorzaken, waardoor het aanvankelijk succes der operatie wordt te niet gedaan. Wij noemen daaronder in de eerste plaats de opening der zijventrikels. Meestal loopt na opening der zijventrikels de operatie letaal af, vooral in gevallen, waarin belangrijke hydrocephalus int. bestaat; de oorzaak voor den dood ligt dan eensdeels in het sterke en permanente afvloeien van groote hoeveelheden cerebro-spinaalvocht, anderdeels in eene infectie. Ten gevolge van het voortdurend doordrenkt zijn van het verband, is toch herhaalde verbandwisseling noodzakelijk en daarbij blijft ten slotte infectie van de wond bijna nooit uit. Vooral bij de operatie van een echinococcus cerebri loopt men steeds veel kans den ventrikel te openen en dit is één van de redenen, waarom bij die operaties de prognose zoo slecht is. In de literatuur zijn enkele gevallen beschreven, waarin de patiënt ondanks het openen der ventrikels genas; waarschijnlijk zal echter in die gevallen geen, of althans geen sterke dilatatie der ventrikels hebben bestaan.

Ook een prolapsus der hersenen brengt groote gevaren voor den patiënt met zich mede. Volgens Horsley is de prolapsus, die na eene operatie optreedt, evenzeer als het door von Bergmann zoo gevreesde hersenoedeem, in de meeste gevallen het gevolg eener infectie. Hernia cerebri na operatie zou volgens hem nooit voorkomen, indien men steeds eene reunio per primam kon verkrijgen; evenmin zou de grootte van de schedelopening met het ontstaan van een prolapsus iets te maken hebben, zooals vele gevallen bewijzen. Aan den anderen kant kan somwijlen terstond na het openen van den

schedel een sterke prolapsus zich voordoen, hetgeen dan op eene zeer hooge spanning binnen de schedelholte wijst, die òf van een sterken hydrops ventriculorum òf van de aanwezigheid van een zeer grooten tumor afhankelijk kan zijn. Vooral bij operatiën op het cerebellum is het prolabeeren der hersenen, onmiddelijk na de opening van den schedel, een kolossaal bezwaar voor den verderen gang der operatie, vooral indien de tumor niet direct in het operatieveld is gelegen. Keen[1]) geeft daarom den raad in die gevallen, waarin men na het openen van den schedel en nadat men voorzichtig eene kleine opening in de dura mater heeft gemaakt, reeds de teekenen van een zeer verhoogden druk binnen de schedelholte vindt, de ventrikels te puncteeren, vóór men verder gaat. Ontlast zich daarbij veel vocht, dan maakt dit de verdere operatie gemakkelijk; blijkt er daarentegen geen sterke hydrops ventriculorum te bestaan, dan heeft men hoogstwaarschijnlijk met een grooten, diep gelegen tumor te doen, die voor een exstirpatie te veel moeilijkheden en te veel levensgevaar zou medebrengen. In zoo'n geval bepale men zich tot het weer nauwkeurig hechten der kleine opening in de dura; meestal zal men dan over het palliatief effect der operatie reeds tevreden genoeg zijn. Bestaat eens eene hernia cerebri, dan wil het soms nog wel gelukken haar door een sterk comprimeerend verband te doen verdwijnen; meestal echter zal men den prolapsus een paar maal moeten wegsnijden om de daarin, tengevolge van circulatiestoornissen, ontstane nekrose te voorkomen; ten slotte evenwel volgt ook hier meestal eene infectie, die den patiënt ten grave sleept. Juist de secundaire infecties, de doodelijke purulente convexiteits- en basaal-meningitis en de ependymitis, alsook de secundaire hersenverweekingen slepen nog menigen patiënt ten grave, bij wien de operatie aanvankelijk met succes was bekroond. Blijft de infectie beperkt en is zij afhankelijk van één of meer hechtingen in de dura, dan kan in vele gevallen na eene lange ziekte nog herstel volgen, maar dit zijn toch uitzonderingen. Vooral in gevallen, waarbij herhaalde verbandwisselingen noodig zijn, kan men dus met de asepsis niet streng genoeg te werk gaan.

Na deze voorafgaande opmerkingen willen wij de ziekte-geschiedenissen van een 7 tal gevallen van hersentumoren mededeelen, die in het Binnengasthuis te Amsterdam en in het Israëlitisch ziekenhuis ter operatie kwamen, om daarna de resultaten der uit de literatuur verzamelde gevallen nader te beschouwen.

[1]) Keen. Amer. Journ. of the medic. Sciences. Januari 1894.

GEVAL IV. Fibroma, waarschijnlijk uitgegaan van de pia mater. Operatie; exstirpatie van den tumor. Dood aan Shock onmiddelijk na de operatie [1]).

Patiente H. Sp.....s, 46 jaar oud, ongehuwd, dienstbode van beroep werd den 27sten Juli 1893 in de kliniek van Prof. Pel opgenomen met de volgende klachten: zenuwachtigheid, sufferigheid en verlies van geheugen, machteloosheid in den rechterarm, vooral in de rechterhand en moeilijk loopen. Deze klachten zijn langzamerhand in den loop van één jaar ontstaan; in het voorjaar van 1892 ten minste gevoelde pat. zich nog volkomen gezond. Het eerste verschijnsel, dat pat. opmerkte, was een gevoel van doofheid in de toppen van de vingers der rechterhand, gepaard gaande met toenemende machteloosheid, zoodat zij de verschillende voorwerpen, die zij in haren dagelijkschen werkkring gebruikte o. a. de stofdoek niet goed meer vast kon houden en uit hare hand liet vallen. Langzamerhand nam die spierzwakte zoodanig toe, dat zij hare vingers niet meer kon buigen of strekken; iets later begon daarin ook de voorarm te deelen en thans kan zij nog slechts met moeite en met behulp der schouderspieren enkele bewegingen in het rechter schoudergewricht uitvoeren. Korten tijd later vertoonden zich ook stoornissen in het loopen pat. bemerkte n. l., dat haar rechterbeen wat nasleepte, terwijl zij nu en dan ook last had van tamelijk sterke bevingen in die extremiteit. Daarbij was het haar een bron van groot verdriet, dat haar geheugen zoo achteruitging, dat zij allerlei dingen vergat, die zij doen moest; ook het herinneringsvermogen heeft veel geleden; pat. kan zich de gebeurtenissen uit vroegere jaren niet duidelijk meer voor den geest halen; alleen, indien men haar wat helpt, keeren de herinneringsbeelden langzaam terug; zelf roept zij herhaaldelijk, dat zij zoo sufferig wordt en volstrekt niet meer kan denken, waarop zij plotseling soms in tranen uitbarst. Hare gemoedsstemming is eveneens veranderd; vroeger was zij

[1]) Reeds beschreven door Prof. Pel; zie Berl. klin. W. 1894. n°. 5.

steeds vroolijk en opgewekt en nu is zij meestal zeer neerslachtig en verdrietig. Terwijl zij vroeger veel van lezen hield, heeft zij zich nu dat genot moeten ontzeggen, „omdat zij er toch niets meer van begrijpt." Den dag vóór Hemelvaartsdag kreeg pat. plotseling een zenuwtoeval, waarbij zij bewusteloos was; zij weet hiervan alleen te vertellen, dat zij trekkingen heeft gehad in rechterarm, rechterbeen en rechtergezichtshelft. Gedurende haar verblijf op de afdeeling heeft pat. nog herhaaldelijk zulk een toeval gehad, waarbij zij echter nooit het bewustzijn verloor. Zij voelde zulk een toeval duidelijk aankomen door een algemeen gevoel van onrust en vermeerderde sufferigheid, dan begonnen hare oogen in horizontale richting heen en weer te bewegen, doch de sterkste beweging was steeds naar links en haar blik was naar links gericht; een oogenblik later traden trekkingen op in den rechterduim en vervolgens in de overige vingers van de rechterhand, waarbij deze beurtelings gesloten en geopend werd; vervolgens ontstonden lichte pronatie- en supinatie-bewegingen, waarna de rechterarm afwisselend gebogen en gestrekt werd; inmiddels traden ook in de rechtergezichtshelft krampen op, eerst in het bovenste gedeelte van het facialis-gebied, waarbij het rechteroog krampachtig toegeknepen werd en daarna in het onderste gedeelte, waarbij de rechtermondhoek zeer sterk naar boven werd getrokken. Meestal was hiermede de aanval, die hoogstens een paar minuten duurde afgeloopen, doch enkele malen deelde ook het rechterbeen in de krampen. Somtijds bleven de krampen alleen tot den rechterarm beperkt. Tijdens den aanval, daalde de polsfrequentie tot 56 à 60 slagen in de minuut en had pat. het gevoel van eene pijnlijke spanning in de verschillende spieren van den rechterarm; daarna voelde zij zich zeer afgemat en gedeprimeerd. Van af Hemelvaartsdag zegt pat. ook belemmeringen in de spraak opgemerkt te hebben; zij spreekt moeilijk, langzaam en stotterend, herhaalt meermalen hetzelfde woord, valt over de letters, zoekt lang naar een woord en kan het toch niet vinden; zij kan niet uitdrukken, wat zij zeggen wil en als zij begint iets te vertellen, uit zij een paar onsamenhangende woorden en houdt dan op onder den uitroep „ik kan het toch niet zeggen" (paraphasie, deels amnestische aphasie). Van vroeger doorgestane ziekten weet pat. alleen, dat zij op 16 jarigen leeftijd leed aan febris typhoïdea, iets later aan een lichten graad van pokken en vóór 3 jaar aan influenza. Pat. was steeds zeer zenuwachtig;

verschijnselen van syphilis heeft zij nooit gehad. Eene oorzaak voor haar lijden weet zij niet op te geven; van een trauma op het hoofd is niets te erueeren, misbruik van sterken drank heeft zij nooit gemaakt. Steeds heeft zij zware diensten gehad en altijd hard moeten werken. Nooit heeft zij last gehad van hoofdpijn, duizeligheid, misselijkheid of braken. Zij hoort en ziet goed, reuk en smaak zijn normaal. Haar eetlust is gering; het dorstgevoel niet vermeerderd; de ontlasting is geregeld eenmaal daags; de urineloozing normaal, doch steeds staat zij 's nachts eenmaal op om te urineeren. De menstruatie is geregeld om de vier weken, duurt 3 à 4 dagen, is overvloedig, doch zonder pijn; op haar 19de jaar menstrueerde zij voor de eerste maal. Beide ouders van patiënte zijn overleden, de moeder aan phthisis pulmonum, de vader aan eene apoplexie op 75 jarigen leeftijd; 2 zusters overleden aan febris typhoïdea, terwijl pat. nog 3 broers en 1 zuster in leven heeft, die allen gezond zijn.

Status praesens. Pat. is een tenger gebouwde vrouw met matig ontwikkeld spier- en beenstelsel en geringen panniculus adiposus; zij is compos mentis, doch ziet er sufferig en imbeciel uit.

Aan de huid zijn nergens belangrijke afwijkingen te bespeuren; er bestaan geen oedemen en nergens is er een litteeken te vinden; alleen is de huid aan de zieke zijde cyanotisch en voelt iets kouder aan, terwijl de vingers van de rechterhand in hun geheel wat gezwollen en sterk glanzend zijn. De lichaamstemperatuur schommelt tusschen 36^0 en 37^0, 4.

De pols is klein, week, 88 slagen per minuut, aequaal, regulair en de vaatwand wat rigide.

De respiratie is 18 à 20 per minuut met hoofdzakelijk costaal type.

De tong is vochtig, niet beslagen of gezwollen, doch wordt naar rechts uitgestoken.

Aan het behaarde hoofd is nergens eenig duidelijk litteeken te bespeuren, het capillitium is goed ontwikkeld; bij het bekloppen van den schedel wordt nergens eene pijnlijke plek gevonden, hoewel hiernaar herhaaldelijk is onderzocht. Er bestaat eene lichte parese van den rechter n. facialis, die vooral duidelijk is, indien men pat. den mondhoek laat optrekken; links doet zij deze beweging zeer goed, rechts gaat het niet; de rechter naso-labiaalplooi is verstreken, de rechter mondhoek hangt lager dan de linker. Bij het fronsen van het voorhoofd en het sluiten van de oogen is geen verschil tusschen rechts en links te constateeren. De oogleden bewegen zich

normaal, er zijn geen stoornissen in de oogbewegingen en beide oogspleten zijn even wijd. De pupillen zijn gelijk van wijdte, niet vernauwd, reageeren goed, zoowel bij invallend licht, als bij accommodatie; er bestaat geen nystagmus. Het gezichtsveld is niet beperkt, de kleurenzin normaal. De gezichtsscherpte is beiderzijds iets afgenomen. V = $^6/_8$. Bij ophthalmoscopisch onderzoek wordt geen stuwingspapil gevonden, de papil is aan alle zijden duidelijk begrensd, behalve aan den bovenrand, waar ze wat diffuus in de omgeving overgaat; de vaten zijn duidelijk zichtbaar, de arteriën niet vernauwd, de venen niet geslingerd. De sensibiliteit in het gelaat is niet gestoord. De gehoorscherpte is beiderzijds normaal; bij het onderzoek met het oorspeculum worden geen afwijkingen gevonden. Reuk en smaak zijn behoorlijk ontwikkeld, de kauwbewegingen ongestoord, evenzoo die van het palatum molle. De pharynx-reflex is duidelijk aanwezig. De spraak vertoont de eigenaardige stoornissen, die reeds in de anamnese zijn medegedeeld. Laat men pat. lezen, dan gaat dit zeer langzaam, zij leest daarenboven de woorden verkeerd, slaat er herhaaldelijk één over en zij weet daarna volstrekt niet, wat zij gelezen heeft. Schrijven kan zij niet wegens de paralyse van den rechterarm. Van den kant van den larynx bestaan geen afwijkingen, in de slikbewegingen zijn geen stoornissen, de speekselsecretie is niet vermeerderd. Aan den hals zijn geen afwijkingen te constateeren, er is geen struma; de hals- en nekspieren zijn goed bewegelijk, er bestaat geen nekstijfheid; druk op de halswervels is niet pijnlijk. Bij het onderzoek der borstorganen worden aan de longen geen afwijkingen gevonden; beide longtoppen staan vóór en achter even hoog; de longlevergrens staat aan den onderrand van de 6e rib in de mammillairlijn, achter staan de longgrenzen beiderzijds ter hoogte van den 11^{den} borstwervel. Over beide longen hoort men, zoowel vóór als achter, normaal vesiculair ademhalingsgeruisch zonder rhonchi.

De hartstoot staat in de 5de intercostaalruimte, eene vingerbreed buiten de linker mammillairlijn en is circumscript, iets resistent; het cor is iets gedilateerd naar links; de harttonen zijn zuiver, de 2de aortatoon geaccentueerd. Aan de buikorganen zijn evenmin afwijkingen te constateeren, milt en lever zijn palpatorisch, noch percutorisch vergroot.

De wervelkolom biedt niets abnormaals aan en is nergens pijnlijk bij druk.

De urine wordt in matige hoeveelheden afgescheiden, is helder,

lichtgeel van kleur en bevat geen abnorme bestanddeelen, geen eiwit of suiker.

Stoornissen in de urineloozing en defaecatie bestaan er niet.

Bij het onderzoek der extremiteiten blijkt er eene *paralyse* te bestaan van den *rechterarm*, gepaard met eene *geringe contractuur* in het *elleboogsgewricht*, die echter gemakkelijk is op te heffen. Daarbij valt in het oog eene belangrijke *atrophie* van bijna *alle armspieren*; vooral deelen daarin de m. *biceps, triceps, deltoideus, supra-* en *infraspinatus, latissimus dorsi,* en *serratus anticus major*, zoodat de rechter scapula sterk vleugelvormig van den thorax af staat. Ook de m. pectoralis major dexter en de flexoren van den onderarm zijn atrophisch; van de handspieren is dit moeilijk te constateeren, daar hier eene diffuse zwelling bestaat, die de contouren zeer onduidelijk maakt. Door middel van den m. levator scapulae en cucullaris is de pat. in staat den rechter schouder nog iets omhoog te trekken. Nu en dan ziet men alleen in den rechter-voorarm en hand klonische contracties optreden, waarin de bovenarm, het rechterbeen en de rechter facialis verder niet deelen.
De linkerarm heeft normale bewegelijkheid en behouden spierkracht, doch nu en dan treden ook daarin lichte tremoren op, evenals in het linkerbeen. De dynamometer wijst aan voor de linkerhand 20, voor de rechterhand 0.

De omvang van beide armen is respectievelijk:

R.	bovenarm	23 c.m.,	over	het	midden	gemeten.
L.	„	24 c.m.,	„	„	„	„
R.	onderarm	21 c.m.,	„	„	„	„
L.	„	23 c.m.,	„	„	„	„
R.	„	15 c.m.,	boven	het	handgewricht.	
L.	„	16 c.m.,	„	„	„	

Bij eene herhaalde meting 6 weken later, bleek de atrophie belangrijk toegenomen; de maten waren toen rechts resp. $21^1/_2$ c.m., 20 c.m., $14^1/_2$ c.m., terwijl zij links gelijk gebleven waren.

Het *rechterbeen* is slechts *paretisch*, de grove spierkracht is iets minder dan links, maar de spieren zijn zeer slap en hebben eene belangrijke atrophie ondergaan. Fibrillaire contracties zijn nergens waarneembaar. Bij het loopen sleept het rechterbeen wat na; ook kan pat. op het rechterbeen alleen niet staan. Wanneer men haar een oogenblik op beide beenen stil laat staan, treden al

zeer spoedig beiderzijds tremoren op, die haar aan het wankelen brengen. Ataxie bestaat er niet.

De omvang van beide beenen is respectievelijk:

midden van de R. dij 43 c.m.
„ „ „ L. dij 46 c.m.
„ „ „ R. kuit 28 c.m.
„ „ „ L. kuit 29 c.m.

Zes weken later was ook hier de atrophie sterk toegenomen, evenals aan den rechterarm, zoodat toen de maten waren:

midden van de R. dij 41 c.m.
„ „ „ L. dij 45,5 c.m.
„ „ „ R. kuit 26,5 c.m.
„ „ „ L. kuit 29 c.m.

Stoornissen in de sensibiliteit zijn zelfs bij herhaald nauwkeurig onderzoek nergens gevonden; zoowel de tastgewaarwording, als het pijngevoel, de drukzin, spierzin en plaatszin, als de temperatuurzin zijn normaal. De huidreflexen zijn beiderzijds zeer gering, doch rechts nog iets minder waarneembaar dan links; de directe spierprikkelbaarheid is rechts verhoogd. De peesreflexen zijn, wat betreft de rechter-lichaamshelft, zeer belangrijk verhoogd, terwijl zij ook links veel sterker dan normaal zijn. De tricepsreflex is rechts zeer sterk, evenals de periost-reflexen; bij het bekloppen van het lig:patellae springt het rechter onderbeen plotseling krachtig in de hoogte en trilt nog een oogenblik na. Bij de geringste poging tot dorsaal-flexie van de rechtervoet ontstaat een zeer krachtige, langdurige voetclonus; ook links bestaat voetclonus, hoewel in geringere mate.

De huid van de verlamde extremiteiten is, vooral aan de rechterhand, glanzend, kouder op het aanvoelen en cyanotisch; daarbij bestaat sterke zweetsekretie, in het bizonder in de rechter handpalm. Andere trophische of vasomotorische stoornissen ontbreken.

Gedurende de maand Augustus trad driemaal een epileptiform acces op, dat op de zaal geobserveerd werd; pat. was daarbij volkomen compos mentis.

Op 4 September had zij wederom een epileptiform toeval, waarna hare spraak den geheelen dag zoo belemmerd was, dat zij bijna geen woord kon uiten en voortdurend zat te schreien. Na dit toeval bleven gedurende 3 dagen sterke tremoren in het rechterbeen bestaan, dat ook bij rustige bedligging voortdurend trilde. Volgens de buurvrouw van pat. op de ziekenzaal, had zij herhaal-

delijk 's nachts lichte krampaanvallen in de rechter lichaamshelft; vroeg men pat. den volgenden morgen daarnaar, dan wist zij zich daarvan niets meer te herinneren.

Op 19 September begon pat. voor het eerst over hoofdpijn te klagen, die zij localiseerde boven op het hoofd en op het linkerwandbeen en die nu en dan tot in het voorhoofd uitstraalde; bij het bekloppen van den schedel daar ter plaatse ondervond pat. evenwel nergens pijn.

Deze hoofdpijn is van af dien datum blijven bestaan, doch schijnt nooit hevig geweest te zijn, tenminste slechts zelden uitte pat. daarover spontane klachten, meestal deed zij dat eerst, wanneer men er haar speciaal naar vroeg. Haar eigen hoofdklacht bleef de toenemende sufferigheid.

Op 5 Oct. 's morgens tegen 11 uur was ik in de gelegenheid zelf een epileptisch insult bij haar te observeeren, dat geheel overeenkwam met de in het begin der anamnese gegeven beschrijving en dat hoogstens 2 minuten duurde; daarna was pat. ook weer bijna niet in staat een woord te spreken; met veel moeite en stotterende riep zij ten slotte: „ik kan nu heelemaal niet meer denken". Ook op 18 October deed zich weer zoo'n toeval voor en dat was het laatste, dat op de zaal werd waargenomen.

Diagnose. Op grond van de algemeene cerebrale verschijnselen: sufferigheid, geheugenzwakte. vermindering van de intelligentie, gepaard met hoofdpijn, spraakstoornissen, typische Jackson'sche epilepsie en langzaam toenemende hemiparese werd ondanks de afwezigheid van de anders zoo belangrijke symptomen van braken, duizeligheid en vooral van stuwingspapillen, de diagnose gemaakt van een hersentumor in de hersenschors, hoofdzakelijk gezeteld in het centrum voor den rechterarm.

Daar een gedurende enkele weken voortgezette energische antiluetische behandeling niet het minste effect had gehad, pat. integendeel steeds meer achteruitging en sufferiger werd, werd haar eene operatie voorgesteld, die zonder aarzelen gretig werd aangenomen. Pat. werd overgeplaatst naar de chirurgische kliniek van Prof. Korteweg en de operatie vastgesteld op Dinsdag 24 October 1893.

Operatie: 24 Oct. '93. Den vorigen avond was het hoofd totaal kaal geschoren en was door middel der driehoeksmeting van Winkler punt I. op de linker schedelhelft afgeteekend.

Pat. werd 's morgens kwart vóór tienen in chloroformnarcose gebracht, na voorafgegane injectie van 10 mgr. morphine. Daarna

werd tot op het been een huidlap omsneden, die 11 c.m. lang en voor en achter ± 8 c.m. breed was, het periostium werd met een raspatorium teruggeschoven en de schedel doorgezaagd zonder vooraf enkele trepaanopeningen aan te leggen: het openen van den schedel ging met groote moeilijkheden gepaard, vooreerst door zijne bizondere dikte (op enkele plaatsen meer dan 1 c.m.) en in de tweede plaats wegens de herhaalde abondante bloedingen uit de diploë, die zooveel mogelijk door het indrukken van gesteriliseerde waspropjes tot staan werd gebracht.

Door afwisselend zagen en beitelen, waarbij vrij wat kracht gebruikt moest worden, gelukte het eindelijk, na ongeveer 1 uur werken, de beenplaat bewegelijk te maken, die vervolgens aan de basis gefractureerd werd door haar met 2 elevatoria op te heffen. Uit de nu bloot liggende dura trad eene niet onbelangrijke bloeding op, die slechts weinig bedaarde, nadat eene vrij groote tak der art. meningea media na omsteking was onderbonden. De dura was niet verkleurd, niet adhaerent aan het schedeldak, doch pulseerde slechts zeer zwak; zij werd ingesneden op ± 1 c.m. afstand van den beenrand, die evenwijdig liep aan den pijlnaad en daarop trad weer uit enkele venen, die in de buurt van den sinus longitudinalis verloopen, eene heftige bloeding op; deze bloeding nam nog toe, toen enkele adhaesies van de dura met de pia mater verscheurd werden, doch zij kon gelukkig na eenige minuten door drukken en besproeien met heet zout water grootendeels gestild worden. De hersenmassa prolabeerde door de opening in de dura en men zag nu midden in het operatieveld eene plaats, meer dan rijksdaalder groot, die promineerde en waar de hersenmassa niet pulseerde. Bij palpatie werd hier ook grootere vastheid geconstateerd; die vastere massa strekte zich echter naar de mediaanlijn nog verder dan het schedelhiaat uit, zoodat de opening met de beentang in die richting nog moest vergroot worden, hetgeen ook weer met belangrijke bloeding gepaard ging. Nu lag de tumor geheel bloot en kon stomp met de vinger uiterst gemakkelijk worden verwijderd; hij viel als het ware in de hand van den operateur. De wond werd nu met jodoformgaas getamponeerd, het schedeldak gesloten en een drukverband aangelegd, daar pat. zeer sterk was gecollabeerd. Zij zag uiterst bleek, de respiratie was evenals de pols uiterst frequent Ondanks talrijke kamferolie-injecties gelukte het niet de nauwelijks voelbare pols te verbeteren, zoodat terstond werd overgegaan tot transfusie met

zoutsolutie in den arm, doch evenmin met eenig resultaat. Pat. succombeerde ongeveer drie kwartier na de operatie.

Obductie: 25 October, 's namiddags 3 uur. Bij de sectie werden alleen onderzocht de schedelholte en de organen der borstholte. In den thorax werden geenerlei afwijkingen geconstateerd, behalve eene geringe dilatatio cordis sinistri.

Sectie van den schedel. Nadat huid en galea zijn gekliefd en teruggeslagen, wordt de schedel op de gebruikelijke wijze geopend. De schedelbeenderen zijn dikker dan normaal, zoodat de dwarsche doorsnede gemiddeld 5 mm. en op enkele plaatsen zelfs 1 cm. dik is De dura mater is zeer anaemisch, de sinus longitudinalis is geheel ledig. Eene enkele zijden draad, waarmede de dura na de operatie is gehecht, wordt verwijderd en het vlies voor zoover dit mogelijk is teruggeslagen, zonder de daarin bij de operatie gemaakte wond te vergrooten.

Een rechthoekig stuk van de hersenoppervlakte ter grootte van ongeveer 6 cm. in het vierkant ligt nu vrij. Het jodoformgaas, waarmede de holte, na exstirpatie van den tumor, is opgevuld, wordt verwijderd en nu blijkt, dat de holte de grootte heeft van een klein kippenei. Op de teruggeslagen dura ziet men enkele draden, waarmede verschillende vaten zijn afgebonden o.a. eene groote tak der art. meningea media. Van uit den sinus longitudinalis worden verschillende venen, die in de richting naar de wond loopen, met borstelharen gesondeerd; het blijkt dat drie dezer venae, bij de operatie doorsneden of afgescheurd, niet zijn afgebonden of geobtureerd door thrombi, zoodat er bloed van den sinus naar de wonde heeft kunnen stroomen. De dura wordt nu verder op de gewone wijze afgepraepareerd en de hersenen uit de schedelholte genomen.

De hersenen zijn alleen bedekt door de pia mater, die zich ook over de zijwanden en den bodem der holte, waarin de tumor heeft gelegen, voortzet.

Het blijkt, dat alle gyri aanwezig zijn, doch, dat zij op de plaats van den tumor naar binnen zijn gedrukt. Uit een nader onderzoek blijkt, dat aan den druk zijn blootgesteld geweest:

1⁰. de gyrus centralis ant. van af de plaats, waar hij overgaat in den lobus paracentralis tot op dat gedeelte, waar hij grenst aan de 3e frontaalwinding.

2⁰. het voorste gedeelte van de eerste en tweede frontaalwinding.

De geëxstirpeerde tumor was week-elastisch, vrij vaatrijk, had een gladde oppervlakte, die op eene enkele plaats was vergroeid met de dura en eene duidelijke kapsel.

De grootste lengte was 6 cm., de grootste breedte 5 cm. en de dikte $2^1/_2$ cm. Bij mikroskopisch onderzoek bleek het te zijn een week fibroom.

Merkwaardig is in dit geval het gedurende zoo langen tijd totaal ontbreken van de hoofdpijn bij zulk een grooten corticalen tumor; naast het ontbreken van de stuwingspapillen is dit een bewijs voor den uiterst langzamen groei van het neoplasma. Ook de, ondanks den corticalen zetel van het gezwel, primair zich voordoende paresen, gevolgd door Jackson'sche epilepsie, vinden waarschijnlijk hare verklaring in de langzame ontwikkeling van den tumor. De ongelukkige afloop van de operatie in dit voor eene chirurgische behandeling zoo bij uitstek gunstig geval moet ongetwijfeld grootendeels worden geweten aan bloedverlies en shock, vooral ten gevolge van het wegens den op vele plaatsen buitengewoon dikken en bloedrijken schedel, langdurig gebruik maken van hamer en beitel.

Geval V. Tumor cerebri in de linker motorische zone. Operatie; exstirpatie van een kippenei-groot sarcoma, dood één uur na de operatie. Obductie. Dubbelzijdig Sarcoma der dura mater. [1])

Maria C....s, 6 jaar oud, werd den 3den October 1894 in de kliniek van Prof. Korteweg opgenomen. De anamnese der moeder leerde het volgende: pat. was steeds een zwak kind, dat zonder kunsthulp en niet asphyctisch ter wereld kwam en ook durante partu geen verwondingen kreeg. Het bekwam op tijd tandjes, liep spoedig en vertoonde nooit eenig teeken van rhachitis; ook had het nimmer een loopend oor, noch eenig schedel-trauma. Op haar 3e jaar leed zij aan mazelen en op haar 5e jaar aan roodvonk, zonder eenige complicatie.

[1]) Deze ziekte-geschiedenis werd mij grootendeels verstrekt door Dr. Wertheim Salomonson, waarvoor ik hem hier mijn hartelijken dank betuig.

Haar tegenwoordige ziekte begon in September 1893. Op een morgen onder het aankleeden maakte pat. er hare moeder opmerkzaam op, dat in de teenen van het rechter beentje trekkingen optraden, waardoor die teenen krom gingen staan. Deze trekkingen gingen over op het onder- en bovenbeen en vervolgens op den rechterarm, aldaar weer beginnende in de vingers. Tegelijkertijd werd het hoofd zijwaarts bewogen, doch in het gelaat kwamen geen trekkingen, evenmin in de oogen.

Het duurde ongeveer 2 minuten, alvorens de geheele rechter lichaamshelft door dergelijke krampen was aangetast en de duur der trekkingen was ongeveer 15 minuten. Al dien tijd bleef pat. volkomen bij bewustzijn, doch zij schreeuwde voortdurend en riep om vader en moeder, die haar moesten vasthouden. Het gelaat was niet cyanotisch, er kwam geen schuim op de mond en pat. beet zich niet op de tong.

Na dezen eersten aanval was pat. sufferig en moe, en legde zich neer; drie kwartier later volgde een dergelijke aanval, zonder dat pat. dien voelde aankomen. Toen deze tweede aanval voorbij was, sliep het kind in en ontwaakte een uur later opgeruimd en frisch zonder hoofdpijn. Zij herinnerde zich zeer goed, wat te voren met haar was voorgevallen.

Drie dagen later volgde een derde aanval, die echter minder intensief was. Dic aanvallen kwamen nu in grooter tusschenpoozen, ongeveer om de 8 of 14 dagen en in dien tusschentijd voelde pat. zich volkomen goed.

De aanval begon ook wel eens in den rechterarm inplaats van in het been, doch steeds schreeuwde pat. daarbij hevig en het scheen, alsof de krampen haar pijn deden.

De toestand van de pat. bleef ongeveer op dezelfde hoogte tot voor een half jaar, toen het rechter armpje krachteloos begon te worden en het kind allengs uitsluitend den linkerarm ging gebruiken.

Vóor 4 à 5 maanden deden de aanvallen zich veel sneller na elkaar voor, soms vier of vijfmaal per dag en nu en dan ook 's nachts, hetgeen vroeger nimmer het geval was. Daarbij begon pat. te klagen over hoofdpijn, vooral in de linker voorhoofdstreek; die hoofdpijn werd spoedig continueel, hoewel met tijdelijke verheffingen. Pat. braakte niet en evenmin klaagde zij over duizeligheid. De moeder bemerkte evenwel, dat de pat. moeilijker ging loopen; zij werd spoediger vermoeid en het rechter beentje sleepte iets na. Dit verschijnsel nam dermate toe, dat pat. reeds vóor 3 maanden niet meer kon loopen.

Twee 2 maanden geleden vertoonden zich nu ook krampen in de linker lichaamshelft, nu eens gelijktijdig met die aan den rechterkant, dan weer daarvóór of daarna; enkele malen ook bleef de aanval geheel tot de linkerzijde beperkt, beginnende in de vingers der linkerhand. Nooit echter waren de trekkingen links zoo intensief als rechts. Ook de hoofdpijn nam de laatste weken toe en werd nu meer in de wandbeenstreek gelocaliseerd. De moeder bemerkte eveneens, dat het linkerarmpje allengs zwakker werd, de lepel trilde in de hand en nu en dan ontviel haar die onder het eten. Van een zwakker worden van het linkerbeentje werd niets bemerkt.

Sinds 14 dagen klaagde pat. ook nu en dan over misselijkheid, zonder dat het evenwel tot braken kwam. Het kindje kon altijd goed zien; het herinneringsvermogen liet volgens de moeder niets te wenschen over; altijd was het een scherpzinnig kind en zelfs in het laatste jaar bleek dat nog meermalen.

De eetlust van het kind is goed, ook de slaap is rustig. De urineloozing gaat ongestoord, de ontlasting loopt wel is waar niet af, maar toch kan zij die niet lang ophouden en men moet er spoedig bij zijn om te voorkomen, dat zij zich bevuilt.

Voor den eersten aanval in Sept. 1893 weet de moeder absoluut geen reden op te geven; het kind was ook kort te voren niet op het hoofd gevallen. Over een stijven nek klaagde zij nooit, behalve vóor 9 maanden; de moeder beschouwde dit echter als eene gevatte kou, daar die stijfheid spoedig week na aanwending van een waterverband.

De beentjes waren dikwijls koud en blauw en ook wel eens gezwollen.

De moeder zelve is altijd eene zenuwachtige vrouw geweest, zij heeft 9 kinderen gehad, waarvan nog 7 in leven. Uitgezonderd de pat., zijn alle gezond. De moeder had nooit een miskraam; éen kind overleed aan stuipen, 3 weken oud, een ander 6 dagen na de geboorte. De vader is een oppassend man, die geen misbruik maakt van sterken drank en nooit leed aan eenige venerische aandoening.

Voor zoover bekend bestaat er geen borstlijden in de familie der ouders en evenmin eenig ziektegeval, dat gelijkt op dat van de patiënte.

Status praesens. Het patientje ziet er bleek, anaemisch en mager uit; zij houdt het hoofd steeds iets naar de rechterzijde

gebogen. Zij neemt duidelijk deel aan de omgeviug, doch ligt het liefst stil te bed zonder veel te praten. Meestal kreunt zij wegens de voortdurende hoofdpijn. Aan het hoofd zijn geen litteekens zichtbaar; de oogbewegingen zijn volkomen normaal, de pupillen zijn zeer sterk verwijd, even groot en reageeren goed, zoowel bij accomodatie als op invallend licht.

Bij ophthalmoskopisch onderzoek blijken beiderzijds in atrophie overgaande stuwingspapillen te bestaan.

Er bestaat eene geringe paralyse, van den rechter n. facialis; het rechteroog wordt minder goed gesloten, dan het linker; de rimpels zijn in de rechterhelft van het voorhoofd minder diep dan links, en ook de rechter naso-labiaalplooi is iets verstreken, terwijl de rechter mondhoek een weinig hangt. Gehoor, reuk en smaak zijn ongestoord. Het bekloppen van den schedel, of het trekken aan de haren veroorzaakt nergens pijn, ook kan er nergens bruit de pót fêlé worden opgewekt. Bewegingen van het hoofd kunnen in alle richtingen zonder pijn geschieden, nekstijfheid bestaat niet.

Er zijn geen afwijkingen aan borst- of buikorganen te vinden, alleen bestaat er eene geringe kyphoscoliose. De pols is steeds ongeveer 100 slagen per minuut, regulair, aequaal, week en weinig gevuld; de ademhaling is regelmatig, de temperatuur steeds normaal.

De rechterarm staat in flexie; bij passieve strekking moet een geringe weerstand worden overwonnen; de hand staat in volair-flexie en geringe ulnaire abductie. Ook hier bestaat geringe rigiditeit; bij het strekken van den onderarm treedt steeds flexie van de vingers op. De duim is geadduceerd en geopponeerd met geringen spasmus. Er bestaat duidelijke parese van den geheelen rechterarm zonder spieratrophie. De sensibiliteit is overal volkomen normaal. De linkerarm is ook in zeer geringen mate paretisch en er bestaat eene lichte contractuur in het elleboogsgewricht. De peesreflexen zijn aan beide armen sterk verhoogd.

Het linkerbeen staat in sterke extensie-contractuur; ook het rechterbeen, hoewel iets minder; het rechterbeen is paretisch, het kan niet gestrekt worden opgetild, behalve indien de knie een weinig wordt gebogen. Beide patellair-reflexen zijn sterk verhoogd, rechts alleen bestaat voetclonus. Beide voeten staan in equinus-stand, die zeer moeilijk is op te heffen; er bestaat geen atrophie aan de spieren der beide beenen.

Gedurende het onderzoek wordt herhaaldelijk waargenomen, dat de weerstand, die men bij het strekken der in contractuur verkeerende extremiteiten te overwinnen heeft, zoo goed als geheel verdwijnt, zoodra men in staat is de aandacht van de pat. af te leiden.

Het onderzoek der urine leert, dat daarin geen abnorme bestanddeelen voorkomen.

Gedurende haar verblijf op de afdeeling kreeg pat. nog slechts éenmaal op 12 Oct., gedurende een kwartier, lichte trekkingen in den linkerarm en in het linker bovenste ooglid. De hoofdpijn was niet bizonder sterk, en slechts nu en dan braakte zij.

D i a g n o s e: Op grond van de eigenaardige epileptische aanvallen, van het langzaam toenemen der paretische verschijnselen, op grond van de continueele hoofdpijn en het braken, gepaard met de aanwezigheid van reeds in atrophie overgaande stuwingspapillen, werd een tumor cerebri gediagnostiseerd en, met het oog op den leeftijd, een solitair-tuberkel in de hersenschors der linker motorische zone aangenomen. Ter verklaring van de beginnende aandoening in linkerarm en linkerbeen werd gedacht aan een afzonderlijken tumor in de rechtermotorische zone, of aan eene drukwerking, ten gevolge van éen zeer grooten tumor.

Aangezien de toestand steeds verergerde en de prognose absoluut infaust was, indien men de pat. aan zich zelve overliet, werd besloten eene poging te wagen om den vermeenden tumor te exstirpeeren. De overweging, dat, hoe weinig waarschijnlijk ook, toch nog eene oude meningitis met vergroeiingen zou kunnen bestaan, was mede eene indicatie, om eene proeftrepanatie te verrichten.

O p e r a t i e 25. X. '94 (P r o f. K o r t e w e g). Pat. werd in warme dekens gewikkeld op de operatietafel gelegd en in zoo licht mogelijke narcose gebracht. Het plan was om eerst eene groote trepaanopening te maken en te zien, of er mogelijk ook eene chronische meningitis bestond; in dat geval zou de operatie spoedig afgeloopen zijn en het kind aan minder levensgevaar worden blootgesteld. Door middel van de Winkler'sche driehoeksmeting was punt I. op de linker schedelhelft afgeteekend; een paar cm. daarboven en iets naar voren werd de trepaanopening gemaakt. De dura werd ingeknipt en daaronder kwam normaal hersenweefsel vóor den dag. Daar het nu waarschijnlijk was, dat de tumor meer naar achter gelegen zou zijn, werd de eerste opening naar achteren vergroot tot een hoefijzervormig schedeldefect. Dit geschiedde deels met de trepaanboor, deels met beentang en beitel. Het bleek nu, dat de schedel

op verschillende plaatsen uiterst dun en reeds hier en daar door tumormassa was doorboord. Al voortwerkende werd al meer en meer eene groote tumormassa zichtbaar, die zich zeer ver naar de mediaanlijn uitstrekte, zoodat het been tot vlak bij den sinus longitudinalis moest worden weggebeiteld. De bloeding was betrekkelijk gering en gemakkelijk te beheerschen, doch de toestand van de pat. werd slechter, de pols nauwelijks voelbaar. Toen de tumor bijna in zijn geheel zichtbaar was geworden, werd de dura, die grootendeels met den tumor vergroeid bleek te zijn, verder geopend. De tumor zag er uit als eene vaste geelgrijze massa, niet scherp begrensd en zonder kapsel. Met stomp geweld werd nu het kippenei-groote gezwel snel uit de hersenmassa verwijderd en daarna de holte onmiddelijk met jodoformgaas getamponeerd, ten einde de bloeding zooveel mogelijk te beperken, daar de pat. meer en meer collabeerde.

Terstond daarop werd een stevig drukkend verband aangelegd, pat. te bed gelegd en rijkelijk met warme kruiken omgeven. De pols was eerst niet te voelen, doch keerde na enkele kamferolie-injectiën en na elastische inwikkeling der beenen langzaam terug. Evenwel dit mocht niet baten. Spoedig daarop collabeerde pat. op nieuw en één uur na de operatie trad plotseling de dood in.

Obductie: 26. X. '94. Schedelsectie: Nadat het verband verwijderd en het schedeldak op de gebruikelijke wijze was geopend, zag men in de linker hemisfeer der groote hersenen het door de operatie teweeggebrachte defect, dat de plaats innam van het bovenste derde deel der beide centraalwindingen, terwijl aan den achterkant zich nog een gedeelte van den tumor bevond.

Nadat de hersenen te samen met de adhaerente dura mater uit de schedelholte waren verwijderd, bleek, dat ook aan de rechterhemisfeer de dura mater met een daaronder gelegen tumor was vergroeid; op eene sagittale coupe door die hemisfeer zag men, dat ook daar een kippenei-groot gezwel bestond, dat blijkbaar van de dura mater was uitgegaan, zich wigvormig in de diepte uitbreidde en op de hersenschors drukte. Deze tumor lag meer naar achteren, liet de voorste centraalwinding nagenoeg geheel vrij, doch drukte op de achterste centraalwinding en het voorste deel der parietaalkwab. Bij mikroskopisch onderzoek bleken de tumoren te zijn spoelcellen-sarcomen.

Het vermoeden, dat in dit geval beiderzijds een tumor in de hersenschors aanwezig zou zijn, werd dus door de obductie bevestigd.

De oorzaak van den slechten afloop van dit geval moet ook weer gezocht worden in den shock, veroorzaakt door de ingrijpende operatie, die hier des te ingrijpender was, nu het een zwak, anaemisch kind van 6 jaar betrof. Vooral Sachs heeft er op gewezen, dat kinderen in het algemeen hersen-operaties zeer slecht verdragen en dat de prognose in het meerendeel der gevallen ongunstig is; hij geeft daarom den raad, om alleen zeer krachtige kinderen te opereeren en liefst slechts dan alleen, indien men met eenige zekerheid een hersentuberkel kan uitsluiten.

De op dit geval betrekking hebbende photographiën stellen voor den geëxstirpeerden tumor, op ongeveer ware grootte, benevens sagittale coupes door de beide hemisferen der groote hersenen; in de linkerhemisfeer ziet men het door de operatie gemaakte defect, in de rechter de doorsnede van den op den cortex drukkenden tumor.

GEVAL VI. Glio-Sarcoma in de rechter motorische zone. Operatie. Groote verbetering. Na $1^1/_2$ jaar tweede operatie wegens recidief. Dood eenige weken later aan recidief en meningitis.

Anamnese. Jodocus R....r, 40 jaar oud, vader van 5 gezonde kinderen, van beroep sjouwerman, werd den 19[len] Juni 1895 in de kliniek van Prof. Stokvis opgenomen met de volgende klachten: duizeligheid, hoofdpijn, pijn in den nek, machteloosheid en doovigheid in den linkerarm, nu en dan trekkingen in de vingers van de linkerhand, gepaard met een gevoel van tintelen, en nasleepen van het linkerbeen. Deze verschijnselen waren langzamerhand ontstaan en allengs toegenomen. Reeds in Augustus van het vorige jaar (1894), begon pat. een gevoel van doofheid en tintelen in de linkerduim en wijsvinger te bemerken, iets later ook in de overige vingers van de linkerhand; spoedig daarop werd de linkerhand en ook de linkerarm eenigszins machteloos en was pat. niet meer in staat kleine voorwerpen in die hand vast te houden. In het begin van Februari 1895 kreeg hij tweemaal een toeval

binnen den tijd van 8 dagen; dit toeval begon met trekkingen in de linkerhand, waarna pat. het bewustzijn verloor; zijne kameraden vertelden hem, dat hij in heftige stuipen had gelegen met schuim op de mond en blauw gelaat; hij had zich daarbij niet op de tong gebeten en evenmin zijne urine laten loopen.

Terwijl de machteloosheid in den linkerarm allengs toenam, begon pat. in Mei 1895 ook te klagen over hoofdpijn, die hem daarna geen dag meer verliet. Te voren had hij ook wel eens eene enkele maal hoofdpijn gehad, maar die was steeds spoedig voorbijgegaan; nu was die pijn continueel, steeds het sterkst in de vroege ochtenduren, ja, het gebeurde zelfs meermalen, dat pat. 's nachts om 3 à 4 uur door de hevige pijn wakker werd. Die hoofdpijn werdt gelocaliseerd boven op het hoofd, vooral boven het rechteroog en in de rechter voorhoofdsstreek en straalde gewoonlijk ook in de rechterhelft van den nek uit. Behalve over hoofdpijn begon pat. omstreeks dien tijd ook te klagen over duizeligheid, die vooral bij het draaien van het hoofd naar links of rechts en bij het vooroverbuigen optrad. Had pat. gebukt en richtte hij het hoofd dan weer op, dan kon hij een oogenblik bijna niets zien en moest zich ergens aan vasthouden om van duizeligheid niet om te vallen. Hij had daarbij ook herhaaldelijk last van trekkingen in de vingers, vooral in duim en wijsvinger van de linkerhand. Hij beschrijft dit aldus: duim en wijsvinger beginnen erger te tintelen en plotseling wordt de duim met kracht gestrekt en daarna ook de wijsvinger, terwijl de drie overige vingers der linkerhand sterk in de handpalm gebogen worden, zoodat pat. niet bij machte is die vingers weer actief te strekken; hierop doen zich gedurende enkele seconden tot hoogstens 1 minuut langzame trekkingen voor, gewoonlijk alleen in duim en wijsvinger, enkele malen echter ook in de overige vingers; tegelijkertijd bemerkt hij dan „kloppingen" in de linker gelaatshelft, vooral rondom den linker-mondhoek, doch trekkingen ontstaan daarin niet.

Pat. ging voor zijn lijden hulp zoeken op de polikliniek van Dr. Wertheim Salomonson, die hem aanried zich terstond op de afdeeling van Prof. Korteweg te laten opnemen en zich te laten opereeren, maar hij gaf aan dien raad geen gevolg.

Begin Juni echter namen de verschijnselen nog toe en begon het linkerbeen bij het loopen wat na te sleepen; trekkingen vertoonden zich daarin echter niet. Thans meldde pat. zich aan

het Binnengasthuis en werd op de interne afdeeling van Prof. Stokvis opgenomen. Bij verder navragen bleek, dat pat. nimmer last had van braken, evenmin van misselijkheid; zijn geheugen is goed gebleven, hij is niet sufferig geworden, maar wel erg zenuwachtig in den laatsten tijd. Hij heeft dikwijls verdrietige oogenblikken en neiging tot huilen, zonder dat hij daarvoor menigmaal een oorzaak weet op te geven.

Zijn gezichtsvermogen is goed, evenals zijn gehoor, reuk en smaak. Vroeger was hij steeds eene gezonde persoon; vóór 17 jaar leed hij aan eene febris typhoïdea, waarvan hij in 5 weken tijds volkomen was genezen. Verder herinnert hij zich niet aan ernstige ziekten te hebben géleden. Tweemaal had hij eene gonorrhoe, die telkens van zelf zonder eenige behandeling in 4 weken tijds genas. Lues heeft hij niet gehad; hij maakte geen misbruik van sterken drank, nimmer leed hij aan stuipen, evenmin aan een loopend oor. Vóor 10 jaar werd hij, terwijl hij werkzaam was aan de kap van het centraalstation, door een stuk hout ernstig aan de linker-slaapstreek gewond en brak hij zijn linker bovenarm, die onder loopende behandeling binnen 4 weken genas. Na dit trauma was hij niet bewusteloos, wel sufferig en had hij hoofdpijn; de wond werd in het gasthuis gehecht en verbonden en genas ongestoord.

Pat. heeft steeds goede eetlust, geregeld tweemaal daags ontlasting en ook de urineloozing geschiedt normaal. Hij slaapt goed, voor zoover hij niet door de zware hoofdpijn wordt geplaagd.

Zijne moeder leeft nog en is eene gezonde vrouw, zijn vader overleed aan tuberculosis pulmonum. Overigens is er geen borstlijden in de familie, evenmin zenuwlijden; zijne beide broers zijn volkomen gezond, één andere broer overleed op jeugdigen leeftijd aan eene hem onbekende ziekte.

Status praesens: Pat. is volkomen compos mentis, geeft op alle vragen snel en duidelijk antwoord; hij is een vrij krachtig gebouwd, flink gespierd individu met matigen panniculus adiposus. Nergens bestaan oedemen; behalve enkele kleinere litteekens op het hoofd, heeft pat. aan den linkerslaap een duidelijk zichtbaar litteeken van 4—5 c.m. lengte, dat niet met de onderlaag is vergroeid. Bekloppen van den schedel is nergens pijnlijk; op den schedel is nergens bruit de pot fêlé te hooren. Aan het gelaat zijn geen duidelijk zichtbare afwijkingen van asymmetrie, behalve eene

zeer geringe linkszijdige facialis-parese. Bij nauwkeurig onderzoek toch blijkt, dat de horizontale voorhoofdsrimpels in rust iets lager staan dan rechts, dat de linker oogspleet iets kleiner is dan rechts, en de linker wenkbrauw lateraal iets naar beneden hangt. Verder is de naso-labiaalplooi rechts veel duidelijker dan links en hangt de linker mondhoek iets naar beneden, terwijl de mondbeweging rechts iets duidelijker is en de bovenlip aan de rechterkant krachtiger wordt omhoog getrokken.

De oogbewegingen zijn normaal, de pupillen zijn wijd, beiderzijds gelijk en reageeren traag, zoowel bij invallend licht als bij convergentie en accommodatie.

De visus is R, L. = 1.

Gezichtsveld en kleurenzin zijn normaal.

Bij ophthalmoskopisch onderzoek (Prof. Straub) blijkt, dat beiderzijds in gelijken mate eene stuwingspapil bestaat.

De sensibiliteit in het gelaat is ongestoord; evenmin bestaan er afwijkingen van gehoor, reuk en smaak.

De kauwspieren werken beiderzijds even krachtig.

De tong wordt recht uitgestoken, vertoont geen tremor, geen fibrillaire contracties, geen atrophie; zij is vochtig, niet beslagen of gezwollen.

De spraak is duidelijk, doch langzaam.

De slikbewegingen zijn goed, de speekselsekretie is niet vermeerderd.

De nekspieren zijn pijnlijk bij aanraken en bij druk en ook bij vóór- en achterwaartsche, zijdelingsche en draaiende bewegingen, aan de rechterkant iets meer dan links. Bepaalde nekstijfheid bestaat niet.

Druk op de wervelkolom is nergens pijnlijk.

Aan de borst- en buikorganen zijn geen afwijkingen te constateeren.

De pols is regelmatig, aequaal, van normale vulling en spanning, 70—80 slagen per minuut.

De respiratie is regelmatig, costo-abdominaal, 18 in de minuut. De temperatuur is steeds normaal 36. 2—36. 8.

Pathologische klierzwellingen zijn nergens aanwezig; de urine wordt afgescheiden in dagelijksche hoeveelheden van 1100—3000 gram met een S. G. van ± 1012; zij is stroogeel, helder en bevat noch eiwit, noch suiker.

Bij het optrekken der schouders blijft de linkerschouder belangrijk achter; geïsoleerd kan pat. de linkerschouder in het geheel niet optrekken. De linkerarm kan in zijn geheel nog niet tot de horizontale

worden opgeheven; abductie en adductie zijn zeer bezwaarlijk. Buiging in het elleboogsgewricht is niet mogelijk, pronatie en supinatie van den voorarm zijn zeer beperkt, evenals buigen en strekken van de hand. De buiging en strekking der vingers is zeer beperkt; strekken gaat nog iets beter dan buigen en vooral de bewegingen van de duim zijn bijna nul; ook het spreiden der vingers is bijna onmogelijk. Gewoonlijk houdt pat. den linkerarm tegen het lichaam aangedrukt, den voorarm licht gebogen, eenigszins in supinatie, wijsvinger en duim gestrekt, terwijl de overige vingers in de handpalm zijn gebogen. De arm is stijf, vooral in elleboogs- en handgewricht, het minst in het schoudergewricht.

De rechterarm functioneert in ieder opzicht goed.

Met den dynamometer knijpt pat. rechts 40.
links 5.

Spieratrophie bestaat aan den linkerarm niet, evenmin bestaan duidelijke afwijkingen in de electrische prikkelbaarheid, wel zijn er duidelijk sensibiliteitsstoornissen, vooral de tastzin is links min of meer gestoord; temperatuurzin en spierzin zijn, voor zoover na te gaan, niet aangedaan.

Pees- en periostreflexen zijn aan den linkerarm sterk verhoogd; de huid daar ter plaatse is licht cyanotisch, glad, als het ware iets gezwollen en zoowel subjectief als objectief kouder dan rechts; de zweetsekretie is is vooral in de handpalm van de linkerhand belangrijk vermeerderd.

De spieren van den romp zijn links minder duidelijk afgeteekend dan rechts. Buikreflex links sterk verzwakt.

Het linkerbeen sleept bij het loopen iets na, de spierkracht is duidelijk geringer dan rechts; er bestaat geringe flexie-contractuur in het linker kniegewricht.

Buiging in het heupgewricht gaat links iets minder goed dan rechts, terwijl adductie en abductie belangrijk beperkt zijn; flexie in het kniegewricht is zeer beperkt, extensie gaat iets beter; buiging en strekking van de voet zijn eveneens zeer beperkt. Het patellairreflex is beiderzijds zeer verhoogd, het sterkst echter links; links bestaat tevens voetclonus, rechts is hiervan nu en dan eene aanduiding aanwezig. Cremaster-reflex en plantaar-reflex zijn links zwakker dan rechts.

Sensibiliteitsstoornissen zijn aan het linkerbeen niet te constateeren; wel is dit been iets cyanotisch en kouder dan rechts.

De diagnose luidde: Tumor cerebri in de motorische zone der

rechter hemisfeer, op grond van: de continueele hoofdpijn, duizeligheid, stuwingspapillen, aanvallen van corticale epilepsie en het achtereenvolgens optreden en langzaam toenemen eener linkszijdige spastische hemiparese.

Gedurende zijn verblijf op de afdeeling van Prof. Stokvis van 19 Juni tot 2 Juli 1895 nam de hoofdpijn steeds in heftigheid toe, zoodat pat. daardoor dikwijls in zijn slaap werd gestoord. Ook nam het gezichtsvermogen belangrijk af, zooals uit de volgende opgaven blijkt:

22 / V '95. Visus R. L. = 1, duidelijke stuwingspapillen zonder bloedingen.

26 / V '95. Visus R. O. = $^3/_4$.
„ L. O. = 1 met fouten.

29 / V '95. „ R. O. = $^3/_4$ met fouten.
„ L. O. = $^3/_4$ met fouten.

Dit was eene reden te meer om te trachten langs operatieven weg den tumor te verwijderen, of althans den hersendruk te verminderen en pat. voor algeheele blindheid te behoeden. Met dit doel werd pat. den 2[len] Juli 1895 overgeplaatst naar de afdeeling van Prof. Korteweg, die op 6 Juli de operatie verrichtte.

Operatie: 6. VII. '95. Nadat den vorigen dag de schedel nauwkeurig was geschoren en gedesinfecteerd en volgens de methode van Winkler de centraalwindingen waren bepaald, werd pat. in aether-narcose gebracht en eene huid-periost-beenlap gemaakt ter lengte van 13 en ter breedte van 12 c.m., nadat eerst 4 trepaanopeningen waren aangelegd. Dit gedeelte van de operatie, waarbij voor het zagen de circulairzaag werd gebruikt, duurde juist 1 uur en ging met weinig bloeding gepaard. De huid-periost-beenlap werd omgeslagen en in een stuk gesteriliseerd gaas gewikkeld. De nu bloot liggende dura pulseerde weinig, vooral in den linker bovenhoek; daar ter plaatse voelde de dura ook minder elastisch, zelfs vrij week aan. De dura mater werd vervolgens van af die weeke plaats langs de mediane zaagvlakte geïncideerd en verder open geknipt, waarbij bleek, dat zij adhaerent was aan de hersenmassa, die slechts weinig prolabeerde. Bij het losmaken van de adhaesies ontstond eene lichte bloeding, die door tamponade werd gestild. Thans kwam een vrij groote tumor voor den dag, grauwrood van kleur en iets oneffen van oppervlak, die zich nog verder dan de gemaakte opening uitstrekte, vooral naar de mediaanzijde, achter- en temporaalzijde, zoodat het noodig bleek de opening aan drie kanten met de beentang nog iets te verwijden. Na omsteking van

een tak der art. meningea media, werd de dura verder open geknipt en omgeslagen; vervolgens werd de vinger aan de voorzijkant onder den tumor gebracht en het gezwel geluxeerd, waarbij stukjes hersenmassa meegingen. In de diepte scheurde de tumor echter af, zoodat daar ter plaatse en ook iets naar achteren, stellig nog tumorresten achter bleven. De bloeding na de enucleatie van het gezwel was echter zóó belangrijk en de pols van den patiënt werd zóó frequent, dat de holte snel met jodoformgaas werd getamponeerd, de huidbeenlap daaroverheen geslagen en de wond zonder eenige hechting aan te leggen verder met jodoformgaas, watten en een in sublimaat gedrenkt gazen windsel werd verbonden. Pat. werd snel te bed gebracht, kreeg een paar kamferaetherinjecties en werd geheel in de warme kruiken gelegd, waarna de dreigende collaps spoedig week. De geheele operatie had ongeveer 2 uur geduurd. De tumor was een sarcoom en woog 120 gram. Na korten tijd ontwaakte pat. uit de narcose en klaagde over hevigen dorst. Bij onderzoek 's middags was hij volkomen compos mentis; de geheele linker lichaamshelft was echter paralytisch, pat. kon arm noch been bewegen en de linker facialis was sterker paretisch dan vóor de operatie. Het verband was sterk doorgeloopen en gedrenkt met zeer licht bloederig vocht, waarom er nieuwe watten overheen werden gelegd.

9 Juli. Pat. werd heden voor het eerst verbonden, waarbij de tampon geheel werd verwijderd, terwijl pat. op een stoel gezeten was; zooals te verwachten was, kon men in de wond de plaats, waar de tumor in de diepte was afgescheurd niet terugvinden, maar des te beter kon men zich overtuigen van het belangrijke defect, dat er in de hersenmassa was gemaakt ter plaatse van de centraalwindingen. De dura werd daarover heen gelegd en de huidbeenlap weer omgeslagen, waarbij geen nauwkeurige aaneensluitiug kon worden verkregen. Twee dagen later werd de huidwond door secundaire hechtingen zooveel mogelijk gesloten.

Intusschen was de volkomen paralyse van arm en been iets verbeterd en ook de facialis-parese minder duidelijk geworden. De sterke stoornissen in de sensibiliteit, die kort na de operatie in linkerarm en been bleken te bestaan, verbeterden ook spoedig en pat. gaf reeds op 11 Juli aan, dat hij veel beter kon zien, dan vóor de operatie.

15 Juli. Sedert twee dagen beweegt pat. het linkerbeen weer heel aardig, alleen de peroneus is nog duidelijk verlamd. De bovenarm vertoont eenige beweging, maar de onderarm en hand blijven

paralytisch. De peesreflexen zijn zeer verhoogd, er bestaat voetclonus in hoogen mate, zelfs is er hand-clonus. De algemeene toestand is bevredigend. Temperatuurverhooging is er niet geweest.

18 Juli. Heden heeft pat. eene geringe temperatuur-verhooging; bij het verbinden komt wat troebel vocht langs de naadrij loopen.

22 Juli. Bij het verbinden blijkt op twee plaatsen een prolapsus cerebri te zijn ontstaan, die met een drukkend verband wordt bestreden.

23 Juli. Bij het oogonderzoek blijkt, dat de stuwingspapillen belangrijk zijn verbeterd. Wanneer pat. zich rekt, gaat de paralytische arm blijkbaar iets mede en ook in den slaap gaat de linkerarm meermalen omhoog.

29 Juli. Pat. kan den linkerarm willekeurig buigen en eenigszins opheffen.

9 Aug. De wond heeft zich goed verkleind, zoodat er nog slechts twee kleine open plaatsen zijn.

26 Aug. De prolapsus cerebri beperkt zich nu tot twee ongeveer een dubbeltje groote plekken, overigens is de wond genezen.

De stuwingspapillen zijn verdwenen, nasaal bestaat in de papil een witte plek, temporaal is de papil rose met eene grauwe zoom. Bloedingen zijn er niet. De visus is R. L. = 1.

Bij onderzoek van de motiliteit van den linkerarm blijkt, dat de m. pectoralis, deltoides en biceps functioneeren, hoewel niet veel: de overige spieren werken niet, de voorarm en hand blijven paralytisch met geringe contractuur in het elleboogsgewricht.

30 Aug. Heden zijn de oogen wederom nauwkeurig onderzocht (Prof. Straub), waarbij gebleken is, dat de visus op beide oogen = 1 blijft; het gezichtsveld is niet beperkt, de kleurenzin normaal. De papillen zijn wijd, doch reageeren goed op licht en bij accommodatie.

12 Sept. Er bestaat nog slechts een klein granuleerend wondje op den schedel, doch de prolapsus cerebri is verdwenen. Pat. blijft zich oefenen in het loopen, dat eerst zeer bemoeilijkt werd door eene geringe buigings-contractuur der teenen en door de peroneus-verlamming, waardoor pat. steeds met de teenen over den grond sleepte. Met een plankje onder den voet gebonden gaat dat echter allengs vrij wel.

Pat. wordt nog enkele maanden ter observatie gehouden en op 18 Januari 1896 uit de kliniek ontslagen.

De status praesens was toen als volgt:

In het midden van het boogvormig, $^3/_4$ c.m. breed litteeken

is een verbreede, weeke plaats ter grootte van een gulden, die sterk pulseert, doch niet boven het schedelniveau uitpuilt.

Er bestaat nog geringe facialis-parese, ongeveer in gelijken mate als vóor de operatie.

De linkerarm is in het elleboogsgewricht bijna rechthoekig gebogen, de bovenarm hangt loodrecht naar beneden, de benedenarm staat in halve supinatie. De arm wordt in zijn geheel tegen den thorax aangedrukt gehouden.

De bovenarm kan passief gemakkelijk worden bewogen, actief alleen vóor- en achterwaarts, doch zonder hulp der schouderspieren niet naar boven en buiten.

De onderarm kan gemakkelijk, zoowel passief als actief worden geflecteerd, doch niet gestrekt. Bij eene poging om den arm passief te strekken, ondervindt men een sterken veerenden weerstand. De hand vormt met den voorarm een hoek van $\pm$ 140°; het handgewricht vertoont ook eene geringe contractuur, die passief langzaam op te heffen is. De vingers staan alle in flexie en kunnen niet dan met moeite worden gestrekt.

De peesreflexen aan den linkerarm zijn evenals de periostreflexen sterk verhoogd. Er bestaan nog belangrijke sensibiliteits-stoornissen; pat zegt zelf, dat de arm nog erg doof is, hij voelt wel het aanraken maar veel minder goed dan rechts, en daarenboven vergist hij zich herhaaldelijk in het aanduiden der plaats, waar de arm wordt aangeraakt. Het pijngevoel is veel minder gestoord, de temperatuurzin is goed, de spierzin niet goed te onderzoeken. Aan het been bestaat eene sterke contractuur in de knie, de voet staat in equino-varus stelling. De patellair- en achilles-peesreflexen zijn zeer sterk verhoogd, er bestaat sterke voetclonus. Bij percussie van het rechter lig. patellae contraheert zich ook de linker m. quadriceps.

De sensibiliteit is over het algemeen minder gestoord dan aan den linkerarm, maar de geleiding is duidelijk vertraagd.

Op den 14den October 1896 werd pat. wederom op de afdeeling van Prof. Stokvis ter observatie opgenomen, daar hij in den laatsten tijd weer over hoofdpijn begon te klagen. In het laatst van September was pat. zwaar verkouden en moest hij herhaaldelijk niezen en kort daarop bemerkte hij, dat er weer eene bult op zijn hoofd kwam, die erg klopte en in grootte toenam. Van af 18 Januari was overigens zijn algemeene toestand zeer bevredigend geweest; het loopen was allengs gemakkelijker gegaan, zoodat pat. een uur kon wandelen, alvorens hij vermoeid werd. Een keer

of zes had pat. echter trekkingen in den linkerarm gehad, meestal als hij zich kwaad gemaakt had of veel had zitten nadenken en daarbij was hij schrikachtig. Wanneer onverwachts iemand in zijne nabijheid kwam, dien hij niet had hooren aankomen, gebeurde het steeds, dat onwillekeurig de linkerarm opeens schokte en als het ware van zijn lichaam werd gegooid. Ook had hij dikwijls last van beven in den voorarm, zoodra de duim maar even werd ondersteund.

Gedurende de laatste weken evenwel was het loopen moeilijker geworden, en begon het linkerbeen meer en meer te sleepen. Gedurende zijn verblijf op de afdeeling van Prof. Stokvis van 14 October tot 18 November was dit ook duidelijk te bemerken; tevens kon toen worden geconstateerd, dat de weeke, elastische, pulseerende tumor op de plaats van het litteeken dagelijks in grootte toenam. Er werd beproefd den prolapsus binnen te houden met verschillende comprimeerende verbanden, doch dit gelukte slecht, daar pat. het niet kon uithouden en door den druk van het verband zeer duizelig werd.

Een oogonderzoek door Prof. Straub op 17 October 1896 verricht, leerde, dat de gezichtsscherpte nog even goed was, als in Dec. 1895, n.l. R. O. = $^3/_4$. L. O. = 1. De papillen hadden gekronkelde venen en één klein walletje van 1 Diopt. hoog benedenen bovenwaarts; er bestonden dus nog zeer lichte stuwingspapillen. Met het oog op eene tweede operatie werd pat. 18 Nov. 1896 overgeplaatst naar de afd. van Prof. Korteweg, waar ook eerst beproefd werd door compressie den prolapsus tegen te gaan, doch te vergeefs. Op zijn eigen verzoek werd pat. 24 Dec. 1896 weer tijdelijk ontslagen en begin Februari wederom op de afdeeling van Prof. Stokvis opgenomen. Het loopen was hoe langer hoe moeilijker geworden, de parese van het linkerbeen belangrijk toegenomen, en de pulseerende tumor in het litteeken sterk gegroeid; het gezichtsvermogen nam af, de hoofdpijn was weer sterker en pat. wenschtte nu dringend geopereerd te worden, waarom hij op 8 Febr. wederom naar de afdeeling van Prof. Korteweg werd overgebracht.

Uit het oogonderzoek van Prof. Straub bleek thans, dat de stuwingspapillen reeds begonnen over te gaan in atrophie.

Twee dagen later werd de 2[de] operatie verricht en eene huidsnede gemaakt, die om den hersenprolapsus aan de voorkant heenging en naarhet midden toe weer in de oude incisie uitkwam. Reeds bij het maken van de huidsnede en het lospraepareen van de lap ontstond van alle kanten allerheftigste bloeding, die met moeite werd tot

staan gebracht. De beenlap was grootendeels flink vastgegroeid, doch kon met weinig moeite weer losgemaakt en omgelegd worden. Toen de hersenoppervlakte bloot lag, bleek, dat van een verdere operatie weinig heil te verwachten was, daar bij palpatie op verschillende plaatsen van knikker- tot duivenei-groote tumoren te voelen waren. Een oppervlakkig gelegen, duivenei-groote tumor werd nog onder matige bloeding verwijderd, doch daarna werd de wond getamponeerd en weer zooveel mogelijk gesloten en een drukkend verband aangelegd. Pat. doorstond deze tweede operatie goed, doch verbetering van zijn toestand was daarna natuurlijk niet verkregen, alleen was de hoofdpijn weer geheel verdwenen. De parese van het been nam echter toe; pat. werd buitendien allengs somnolent en succombeerde in coma 3 weken na de tweede operatie (2 Maart 1897).

Obductie: Vrij krachtig gebouwd, manlijk lijk van middelbare lengte met goed ontwikkelden panniculus en flinke spieren. Na opening van den schedel, die rondom de plaats der operatie eenigszins met de dura mater was vergroeid, bleek dit vlies hier en en daar over de rechterzijde verdikt en troebel te zijn. In den sinus longitudinalis was gestold bloed en op éene plaats waren kleine weefselknopjes (tumorweefsel) in het lumen zichtbaar. Na omsnijding der dura mater, werden de hersenen uit de schedelholte genomen, hetgeen zonder moeite gelukte. Er bestond een weinig hydrocephalus ext. De gyri bleken, vooral rechts, afgeplat, de pia mater even opalescent, het vocht in de mazen helder en kleurloos.

Over de rechter groote hemisfeer vormde de dura mater éene samenhangende massa met de onderlaag, de pia was daar meer gevuld met bloed en er bestond eene kleine intrameningeale apoplexie.

De cavitas subarachn. post chiasma was gevuld met een ontstekingachtig exsudaat, welk exsudaat zich ook bevond in de rechter fossa Sylvii. Rondom de flocculi, pons, en pedunculi cerebri bevond zich eene ophooping van putried vocht.

De rechter hersenmassa was zeer onregelmatig van gedaante; er werd tumorweefsel gevonden in den sulcus parieto-occipitalis tot aan den cuneus; de gyrus supramarginalis was geheel in tumormassa opgegaan, de gyrus fornicatus was rechts door tumorweefsel overbrugd. Eigenlijk bleek, dat van het achterste derde deel van den lobus frontalis tot aan het begin van den lobus occipitalis één diffuse tumormassa bestond; de thalamus opt. was rechts afgeplat, het corpus striatum naar voren geschoven.

Verder werd in beide ventrikels eene putride ependymitis gevonden; rondom den aquaeductus Sylvii was de hersenzelfstandigheid verweekt en in den 4den ventrikel bevond zich eene sanieuse massa. In de linker hemisfeer bestond eene encephalitis diffusa serosa.

De hersenen waren zoo verbazend week, dat zij niet te bewaren waren. De tumormassa was in hoofdzaak een sarcoma fasciculatum; hier en daar echter werd ook gliomateus weefsel gevonden.

Al was in dit geval van eene radicale operatie geen sprake en moest men zich, daar resten van den tumor in de hersenmassa achterbleven, slechts met eene partieele operatie vergenoegen, toch heeft men ongetwijfeld den patiënt door de exstirpatie van zulk een grooten tumor zeer veel nut gedaan, al is het waar, dat hij invalide bleef. Pat. heeft na de eerste operatie nog 20 maanden geleefd en ik ben overtuigd, dat in de eerste plaats door de operatie zijn leven is gerekt, al miste hij daarna ook het gebruik van zijn linkerarm; in de tweede plaats werd zijn gezichtsvermogen, dat snel achteruit ging en met totale vernietiging werd bedreigd, door de operatie gered en bleef verder tot aan zijn dood toe goed. Ook het loopen verbeterde zoodanig, dat pat. weer een paar uur achtereen kon wandelen en van de duizeligheid, de krampen en de sterke hoofdpijn bleef hij tot kort voor zijn dood geheel vrij. Herhaaldelijk uitte pat. zelf zijn groote dankbaarheid voor de operatie en vooral voor de verlossing van zijne hoofdpijn; maar toch, toen er sprake was van eene tweede operatie, heeft hij lang geaarzeld, voordat hij daartoe wilde overgaan; bij nader inzien was het misschien ook verstandiger geweest de tweede operatie niet te doen; wie weet, of hij dan nog niet langer zou geleefd hebben. Maar men had ook niet vermoed, dat er multiple recidieven zouden bestaan en aangezien er gevallen bekend zijn, waarin twee- à driemaal recidieven met succes zijn weggenomen, was in dit geval, waarbij wij met een nog krachtigen persoon te doen hadden, een recidief-operatie alleszins gewettigd.

De hierbij behoorende fotografiën geven eene afbeelding van den bij de eerste operatie geexstirpeerden tumor op nagenoeg natuurlijke grootte, benevens eene voorstelling van den hersenprolapsus.

Geval VII. Tumor in de rechter motorische zone. Operatie. Verwijdering van een appelgroot spoelcellen-sarcoom. Groote verbetering.

J. Colpa, 48 jaar oud, van beroep smid, werkzaam aan de Ozonfabriek, werd den 27 October 1896 in de chirurgische kliniek van Prof. Korteweg opgenomen, nadat hij te voren op de afdeeling van Prof. Winkler was verpleegd en lijdende bevonden aan eene corticale aandoening der rechter motorische zone, vermoedelijk een tumor cerebri.

Pat. verhaalt, dat hij omstreeks Paschen 1896 onder het wandelen plotseling het gevoel kreeg, alsof er een band om zijn linker onderbeen werd gelegd; hij werd duizelig, beklemd op de borst en zijn been weigerde den dienst, zoodat pat. zich neer liet vallen. Daarop vertoonden zich trekkingen in het linkerbeen, die overgingen op den linkerarm, waarna pat. het gevoel kreeg, alsof die arm sliep en er speldeprikken in werden gegeven. Na een kwartier was alles weer voorbij. Tijdens dien aanval hoorde pat. alles wat men zeide, maar hij kon niet goed zien en evenmin kon hij spreken. Al deze faculteiten keerden echter weer terug, voordat hij in den brancard stapte, die hem naar het Binnengasthuis bracht. Hier bleef hij gedurende drie weken op de afdeeling van Prof. Pel. Gedurende dien tijd was zijn linkerarm en -been krachteloos; langzamerhand herstelde zich dit echter en toen hij uit het gasthuis werd ontslagen was zijn linkerbeen nog iets minder krachtig dan het rechter, zooals hij vooral bij het trappen klimmen bemerkte en eveneens was de kracht in den linkerarm minder dan vóór den aanval.

Korten tijd daarna kreeg pat. last van hoofdpijn en ten slotte was hij eigenlijk nooit geheel vrij van hoofdpijn. Ook begon hij last te krijgen van obstipatie, waaraan hij te voren nooit had gesukkeld.

Einde Mei 1896 kreeg pat. weer een dergelijk toeval als omstreeks Paschen, met precies hetzelfde beloop; eerst krampen in het been, daarna in den arm; alles repeteerde zich precies, zooals de vorige maal, de trekkingen, het doofheidsgevoel en de speldeprikken. Dit toeval duurde ongeveer 10 minuten en daarna bleven linkerarm en -been gedurende acht dagen machteloos; allengs gingen die paresen wel

wat terug, doch de kracht in linkerarm en -been bleef weer iets minder, dan na het vorige toeval. Drie weken later kreeg pat. voor de derde maal een toeval, dat echter minder uitgebreid was; het been bewoog zich alleen, de arm niet.

Dergelijke toevallen herhaalden zich ongeveer 10 maal; steeds ontstonden krampen in beide ledematen, slechts eenmaal was de arm vrij; bij het vóorlaatste toeval en bij het laatste leed ook het gezicht zeer sterk; tijdens den aanval kon patiënt niets zien.

Gedurende zijn verblijf op de afdeeling van Prof. Winkler had patiënt een beginnenden aanval, die zich alleen kenmerkte door een constrictiegevoel om den linkerenkel.

Nimmer heeft pat. gebraakt; de hoofdpijn was aanhoudend, met tijdelijke exacerbaties; duizeligheid bestond alleen, indien pat. een toeval kreeg.

Pat. hoort en ziet goed; zijne urineloozing is normaal, de ontlasting traag.

Vóor Paschen 1896 was pat. steeds gezond, alleen was hij herhaaldelijk zwaar verkouden; op zijn 10de jaar heeft hij eenigen tijd koorts gehad, die om de 2 dagen terug keerde. Als kind had hij mazelen, doch nimmer stuipen of toevallen, nimmer een loopend oor. Hij was op school een vlugge jongen, vlug van memorie. Nooit heeft hij eenig trauma aan het hoofd gehad. In 1874 huwde hij voor de eerste maal met eene tuberculeuse vrouw, die na 15 jaar aan Tub. pulm. bezweek. Bij deze vrouw had hij acht kinderen, waarvan er nog twee in leven zijn; de overigen bezweken op 14 en 10 jarigen leeftijd of onmiddelijk na de geboorte. Pat. was 4 jaar weduwnaar, leefde steeds geregeld, maakte geen misbruik van sterken drank en leed ook nimmer aan eenige venerische ziekte. Hij hertrouwde in 1892 en heeft bij zijne tweede vrouw geen kinderen. Zij is ook nu niet gravida en had nooit een miskraam.

De vader van pat. is nog in leven en gezond; zijne moeder overleed op 74 jarigen leeftijd aan carcinoma ventriculi. Eén oom werd 74 jaar, een ander 84 jaar. Geen erfelijke ziekte komt in de familie aan beide zijden voor, ook geen potatorium, geen epilepsie, geen zenuwachtigheid.

Status praesens. Voor ons staat een flink gebouwd en gespierd individu van het werkmanstype, volkomen compos mentis. Aan het hoofd zijn geen litteekens zichtbaar, ook bestaat er geen pijn bij het bekloppen van den schedel, geen bruit de pot fêlé.

De oogbeweging geschiedt normaal, de pupillen zijn matig wijd, reageeren goed op licht, zoowel als bij accommodatie.

Gezichtsveld, gezichtsscherpte en kleurenzin zijn normaal.

Bij ophthalmoskopisch onderzoek blijkt er geen stuwingspapil te bestaan.

Gehoor, reuk en smaak zijn goed.

De horizontale voorhoofdsrimpels staan in rust links iets lager dan rechts; de linker wenkbrauw hangt lateraal iets naar beneden.

De naso-labiaalplooi is beiderzijds aanwezig; de mondhoek hangt bij stilstand links iets lager dan rechts; de mondbeweging is aan de rechterzijde sterker dan links, de hoek van de mond is rechts scherper, terwijl zij links ronder van vorm is.

De lachbeweging geschiedt bilateraal.

Bij het laten zien der tanden geschiedt de beweging links beperkter dan rechts.

De tong is vochtig, niet beslagen of gezwollen, wijkt, als zij rustig op den mondbodem ligt, niet af en evenmin bij het uitsteken. De kauwspieren bewegen normaal.

Het hoofd staat niet geheel recht op den romp. De as van het hoofd kruist de lichaamsas volgens eene lijn, die van boven links, naar beneden rechts afwijkt.

Spraakstoornis bestaat er niet, de stem is krachtig en helder; evenmin bestaan slikstoornissen; de speekselsekretie is niet vermeerderd.

Afwijkingen van den halswervelkolom bestaan niet, geen nekstijfheid, geen pijn bij druk.

De organen van borst- en buikholte vertoonen geen afwijkingen. De urine bevat geen abnorme bestanddeelen, geen eiwit, geen suiker.

Bij het optrekken der beide schouders blijft de linkerschouder stellig achter. Geïsoleerd kan de linkerschouder niet worden opgeheven. Pat. kan den linkerarm met moeite afvoeren en ook het opheffen gaat bezwaarlijk. In rust ligt de linkerarm aan het lijf gedrukt, licht gebogen in het elleboogsgewricht, de hand in pronatie, de vingers gebogen, de duim in de hand geslagen.

Buiging van het elleboogsgewricht is mogelijk, de strekbeweging is echter zeer onvolledig. Pronatie geschiedt goed, supinatie daarentegen met moeite. Bewegingen der vingers zijn mogelijk in alle richtingen, maar geschieden zeer langzaam. De arm is stijf, vooral in schouder en elleboog. Het elleboogsgewricht staat in contractuur en ook het handgewricht, de vingergewrichten echter bijna niet.

De rechterarm functioneert in alle opzichten goed.

Met den dynamometer verkrijgt men voor de

Rechterhand 40 (later 45).

Linkerhand 21 (later 7).

De absolute beweegkracht neemt af naarmate de spiergroepen meer proximaal gelegen zijn, zoodat abductie en opheffing der schouders zwakker zijn dan knijpbewegingen der handen. Bij het loopen ontstaat om den linker ribbenboog achter eene diepe groeve, terwijl de teekening der spieren links sterker op den voorgrond treedt dan rechts. Het been staat in lichte abductie en vertoont buigingscontractuur in het kniegewricht.

Buiging in het heupgewricht geschiedt links en rechts goed. Abductie van het linker bovenbeen geschiedt veel minder dan rechts.

Buiging en strekking gaat in het linker kniegewricht veel minder goed dan rechts.

Bij ligging blijkt rotatie van het been naar binnen en adductie benevens flexie in het kniegewricht plaats te kunnen hebben. Het linkerbeen is stijf, doch de contracturen zijn te corrigeeren.

De willekeurige bewegelijkheid in het voetgewricht is totaal opgeheven, zoodat bij het linkerbeen het omgekeerde plaats heeft als bij den linkerarm; hoe meer proximaal de spiergroepen gelegen zijn, des te meer bewegelijk zijn zij.

De diepere reflexen van den linkerarm zijn sterk verhoogd, soms is clonus aan den arm aanwezig bij het bekloppen van de pees van den m. flexor carpi radialis. Ook de periost-reflexen zijn verhoogd.

De buikreflexen zijn beiderzijds zeer zwak.

De cremaster-reflex is links zwakker dan rechts; evenzoo de plantaar-reflex. De patellair-reflex is links zeer sterk, bijna bestaat knieclonus. Voetclonus is links aanwezig. Alle diepe reflexen zijn links sterker dan rechts.

Rechts is de patellair-reflex ook verhoogd en evenzoo is daar aanduiding van voetclonus.

Aan de vingertoppen der linkerhand bestaan lichte stoornissen in de tastzin. Het spiergevoel is aan de linkerzijde belangrijk gestoord.

Het linkerbeen is blauwer dan het rechter en ook kouder, zoowel subjectief als objectief.

De temperatuurzin is gestoord; rechts geschiedt de perceptie sneller dan links, links vergist pat. zich vooral in het voetgedeelte een paar maal.

De diagnose luidt: Jackson'sche epilepsie, vermoedelijk afhankelijk van een subcorticalen hersentumor, die de schors evenwel nog op een bepaald punt raakt. Toch wordt de mogelijkheid niet buitengesloten, dat, hetzij eene pachymeningitis haemorrhagica, hetzij een chronisch destructie-proces in de buurt van de gyri centrales de oorzaak van het lijden kan zijn.

Daar bij de groote waarschijnlijkheid op het bestaan van een tumor, alleen van een operatie eenig heil te verwachten is en daar juist door het weinig op den voorgrond treden der algemeene tumor-symptomen en het ontbreken van stuwingsverschijnselen de kans op herstel der stoornissen na de operatie hier vrij groot is, wordt tot eene operatie besloten, die den 29sten October door Prof. Korteweg wordt verricht.

Operatie 29 X. '96. 's Morgens 10 uur. Nadat den vorigen dag het geheele hoofd goed geschoren en gereinigd is en volgens de methode van Winkler de ligging der centraalwindingen daarop is aangegeven, wordt pat. onder chloroformnarcose gebracht en na het maken van 4 trepaanopeningen de temporaire schedelresectie volgens Wagner verricht. De bovenste incisie blijft ruim 2 c.m. van de mediaanlijn verwijderd; het uitboren van het bovenste voorste beenschijfje geeft veel moeite, daar dit zeer dik en hard is en aan de ondervlakte zeer ruw en oneffen blijkt te zijn. Er ontstaat nu en dan vrij hevige bloeding uit de diploë, die òf van zelf staat òf door middel van was tot staan wordt gebracht.

Om $11^3/_4$ uur is de huid-periost-beenlap omgeklapt, waarna de dura bloot komt, die wel pulseert, doch op ééne plaats duidelijk uitpuilt. Hier wordt de dura doorsneden en omgeslagen, waarna een tumor te voorschijn komt. Bij het in de diepte dringen van den vinger om den omvang van den tumor na te gaan ontstaat eene vrij heftige bloeding, die echter spoedig door tamponade tot staan komt. Daarna wordt de tumor snel stomp geenucleëerd; hij is appelgroot, gelobd en geelwit van kleur. Bij nader onderzoek der hersenen krijgt men den indruk, dat het gezwel zich nog meer naar links uitstrekt en misschien is uitgegaan van den falx cerebri, maar wegens het groote bloedverlies en de abnorme polsfrequentie wordt besloten de operatie te eindigen. De holte wordt getamponeerd en de wond op een kleine opening na voor de drainage gesloten, waarna een aseptisch verband wordt aangelegd en de pat. te bed gebracht. Om $12^1/_4$ uur was de operatie afgeloopen, die dus ongeveer 2 uur had geduurd.

Gedurende de narcose was de pat. rustig en braakte niet, wel delireerde hij in den aanvang. Tijdens de opening van den schedel alleen heeft hij trekkingen vertoond in het linkerbeen en de linker gelaatshelft.

Het mikroskopisch onderzoek leerde, dat de tumor een spoelcellensarcoom was. (Prof. Winkler).

29 Oct. 's middags 4 uur. Pat. is goed bij bewustzijn, doch apathisch en reageert zeer traag; de linkerhand is geheel paralytisch. Pat. heeft neiging tot braken.

30 Oct. 's middags 1 uur. Pat. heeft heden morgen een paar maal gebraakt, het laatst nog om 12 uur, hij is weer somnolent. De linker lichaamshelft is geheel paralytisch, er bestaat singultus en pat. gaapt herhaaldelijk.

's Avonds laat pat. de urine loopen en weet zich niet meer te herinneren, wie bij hem is geweest; temp. normaal, pols 80; de linker lichaamshelft blijft paralytisch, pat. wordt meer en meer comateus. Daarom wordt tegen 8 uur het jodoformgaasje verwijderd, waarbij blijkt, dat de beenlap iets is opgetild. Tijdens het verwijderen brengt pat. de gezonde hand naar het hoofd en braakt.

31 Oct. Pat. weet zich niet meer te herinneren, dat hij den vorigen avond voor het verwijderen van den tampon naar de opetiekamer is gebracht; hij is slechts weinig apathisch, klaagt over doofheid in voet, tong en arm.

De wond is op weg van genezing per primam; de lap puilt iets uit, doch niet zooveel, dat gevaar voor prolapsus cerebri bestaat. De urine bevat geen eiwit, geen suiker.

2 Nov. Gisteren nacht was pat. van meening, dat hij weer een toeval voelde aankomen. Hij kreeg een dof gevoel in linkerhand en voet. De tastzin vooral is in de hand verminderd. Temp. blijft steeds normaal, pols 72—80.

3 Nov. Pat. zegt nergens pijn te gevoelen; de hoofdpijn is geheel verdwenen. Hij meent iets moeilijker te spreken, dan vóor de operatie. Het gezicht en gehoor zijn goed, de urineloozing gaat normaal, de ontlasting is traag. De linkerhand is nog wat doof, hoewel minder dan zij geweest is; pat. zegt beter te voelen, doch af en toe trilt de hand nog eenigszins. De doofheid van de tong neemt af, hij steekt de tong recht uit. Pat. is in staat den arm in het elleboogsgewricht te buigen, doch iets minder dan rechts, het strekken gaat tot een hoek van ongeveer 150^0. Actief kan hij de linkerhand op het hoofd brengen, de abductie van den arm is

gering, pronatie en supinatie zijn onmogelijk. De vingers zijn half gebogen en actief totaal onbewegelijk. Sensibiliteitsstoornissen bestaan niet. De reflexen zijn nog verhoogd, doch er bestaat geen arm- of voetclonus meer; de patellair-reflex is nog zeer verhoogd. De linkervoet is totaal onbewegelijk; buiging van het onderbeen geschiedt moeilijk, strekken veel beter. In den tastzin bestaan aldaar geen afwijkingen.

4. Nov. De duim van de linkerhand is wat bewegelijk; de 2e vinger is het even geweest; in het been geen verandering.

5. Nov. Alle vingers kan pat. nu bewegen, hoewel nog beperkt. Hij kan wat knijpen, de duim beweegt nu goed, den 2en vinger strekt hij recht uit. Pat. voelt zich frisch, geheel zonder hoofdpijn. De hechtingen worden verwijderd.

6 Nov. Pat. heeft pijn in linkerschouder en onderbeen. Hij kan de 1e en 2e vinger buigen en strekken, de 3e, 4e en 5e daarentegen wel buigen, maar niet strekken. Het been is nog onbewegelijk, de reflexen verhoogd.

7 Nov. Er bestaat nog pijn in den schouder. De beweging van 1e en 2e vinger wordt beter, de greep wat krachtiger; pat. kan de linkerhand 1 decimeter hoog boven het hoofd brengen.

9 Nov. Pat. kan den schouder nog niet optillen, den bovenarm echter horizontaal brengen. De vingers van de linkerhand kan hij nu alle buigen en strekken, de strekkende kracht is echter uiterst zwak; de greep der linkerhand wordt krachtiger.

10 Nov. Heden kan pat. den bovenarm reeds optillen boven de horizontale, de schouder draait mede; de hand kan goed worden geproneerd, doch nog moeilijk gesupineerd.

De wond is met collodium en gaas verbonden.

11. Nov. Pat. heeft eenige pijn in den schouder en in het onderbeen. Hij klaagt over bevingen in den linkerarm en over onwillekeurige trekkingen in het onderbeen en de teenen van de linkervoet.

12 Nov. De trekkingen in het been zijn verdwenen, de arm beeft bij groote bewegingen; de pijn in den schouder vermindert.

13 Nov. De schouder is beter bewegelijk, dan voor de operatie. De wond is op een klein gaatje na gesloten; waar eerst de tampon heeft gezeten is zij nog open. De beenplaat pulseert nog, doch is slechts weinig boven het niveau verheven.

17 Nov. De mimische uitdrukking van pat. is langzamerhand veel verbeterd. De bewegingen van hand, arm en knie gaan reeds veel vlugger, en met de teenen begint hij ook nu en dan wat bewegingen te maken.

23 Nov. Pat. kan nu de teenen buigen en strekken; minder bewegelijkheid is er nog in het voetgewricht; het grootst is de buiging en strekking daarin bij gelijktijdige buiging in de knie.

Pat. is nog niet op geweest, doch zit overeind in zijn bed.

26 Nov. Pat. wordt heden weer overgeplaatst naar de afdeeling van Prof. Winkler. Bij een nauwkeurig onderzoek aldaar ingesteld op 5 Dec. blijkt het volgende:

Gelaat: Er is nog een spoor aanwezig van minder krachtige sluiting van het linkeroog; bij de mondbewegingen blijkt ook de linkerkant nog zeer weinig achter te blijven.

De linkerschouder blijft bij beweging ook nog iets achter bij rechts, doch zeer weinig.

Bovenste extremiteit. De linkerarm kan in alle richtingen boven de horizontale worden gebracht; alle armbewegingen, die bemoeilijkt waren, zijn teruggekeerd. Dynamometer links 28.

De stand van het hoofd is zeer veel verbeterd, het hoofd staat thans recht op den romp. Aan den romp zelf is niets meer van de oude fouten te bespeuren.

Onderste extremiteit. Aan het linkerbeen beginnen de normale bewegingen terug te keeren, de voet kan bewogen worden, hoewel nog zwak. Pat. kan loopen, doch nog wat stijf.

Het linkerbeen trilt nog iets bij bewegingen en de reflexen zijn nog verhoogd.

De hoofdpijn is geheel verdwenen.

Pat. gevoelt zich zelf enorm verbeterd, hij is zeer opgewekt, ja hij geurt zelfs eenigszins met zijn welbevinden; hij is voortdurend in eene hilaire stemming (Jastrowitz).

17 Dec. Pat. wordt heden uit de kliniek ontslagen; het loopen is ook zoodanig verbeterd, dat de zeer geringe parese van het linkerbeen bijna niet opvalt.

Ook in dit geval mag het voorloopig resultaat der operatie bizonder gunstig genoemd worden, al bestaat ook hier het vermoeden, dat de tumor nog niet in zijn geheel is verwijderd en er dus vroeger of later veel kans op een recidief is. Thans (Dec. 1897) zijn ongeveer 14 maanden na de operatie verloopen en bevindt pat. zich, volgens de laatste berichten, nog in den besten welstand. Natuurlijk zullen wij ook dit geval nauwkeurig trachten te vervolgen en wij hopen later nog in de gelegenheid te zijn den verderen loop te kunnen mededeelen.

Geval VIII. Klinische diagnose: Tumor in de linkerhemisfeer van het cerebellum. Trepanatie. Geen tumor gevonden. Dood den volgenden dag. Obductie: Diffuse Gliose van de geheele rechter hemisfeer der groote hersenen.

Bernard L., 12 jaar oud, werd den 5[ten] Febr. 1896 in de kliniek van Prof. Stokvis opgenomen met klachten over hoofdpijn, braken, sterke duizeligheid, slecht loopen en toevallen. Daar pat. zelf zeer suf was, werd de anamnese bij de moeder opgenomen, die het volgende verhaalde: pat. was steeds een gezonde jongen, doch driftig en onhandelbaar van karakter en achterlijk in het leeren; ook had hij nooit lust tot leeren en met geweld moest zijn moeder hem dikwijls naar school krijgen. Behalve aan mazelen en roodvonk op zeer jeugdigen leeftijd, leed pat. aan geen ziekten, ook nimmer aan een loopend oor. Op zijn 5[de] jaar viel hij van eene stoep, waarbij hij boven het linkeroog eene bloedende wond kreeg, die door een apotheker met een hechtpleister werd verbonden en waarvan het litteeken nog aanwezig is.

In het begin van December 1895 viel pat. weer op zijn hoofd en verwondde zich op dezelfde plaats als vroeger; ook hiervan getuigt een tweede litteeken boven het linkeroog. Na dat laatste trauma vond de moeder, dat haar zoontje nog lastiger was geworden en tevens wat sufferig en vergeetachtig. Sedert Januari 1896 werd hij zoo hongerig, dat hij bijna nooit te verzadigen was en ook had hij veel meer dorst dan vroeger. Hij klaagde nu en dan over hoofdpijn en vaak over duizeligheid, terwijl hij ook een enkele maal aanvallen had van sterke misselijkheid en braken, waarbij dan de hoofdpijn verergerde.

Half Januri 1896 begon pat. slecht te loopen, hij liep alsof hij dronken was, viel overal tegen aan en, zooals de moeder zelf had opgemerkt, week hij daarbij steeds af naar de linkerkant, of had hij neiging achterover te vallen; hij kon zijn evenwicht niet goed bewaren, als hij stond of liep. Deze verschijnselen namen allengs zóó

toe, dat pat. het bed niet meer kon verlaten en daarbij kwam, dat de bewegingen met den linkerarm ook bemoeilijkt werden; wanneer hij daarmede iets wilde aanvatten, maakte hij allerlei zwaaiende bewegingen.

Den 1-ten Febr. 1896 kreeg pat. voor het eerst een toeval, dat een kwartier duurde en waarna hij gedurende een uur bewusteloos was. Deze toevallen herhaalden zich nu bijna dagelijks. Pat. lag daarbij in algemeene krampen, was sterk cyanotisch, liet zijne urine loopen, beet zich op de tong en had schuim op de mond. Hij voelde de toevallen niet aankomen en de moeder kon ook niet zeggen in welke extremiteit zij begonnen; wel draaiden de oogen steeds naar links.

De ontlasting was steeds geregeld, in den laatsten tijd echter wat traag; de urineloozing was normaal, pat. behoefde daarvoor nooit lang te persen, evenmin liet hij de urine loopen, behalve als hij een toeval had.

De moeder van pat. is eene gezonde vrouw, die 11 kinderen heeft gehad, waarvan er slechts 1 op zeer jeugdige leeftijd aan eene ingewands-ziekte overleed.

De vader is 47 jaar oud, zeer nerveus en in den laatsten tijd nu en dan wat vreemd; hij is een oppassend werkman en maakt geen misbruik van sterken drank. Verleden jaar werd hij geruimen tijd in het Wilhelmina Gasthuis verpleegd, omdat hij zoo vreemd deed en nu en dan in de war was; hij werd op eigen verzoek, iets verbeterd ontslagen.

Een zuster van den vader is te Meerenberg overleden en zijn broeder wordt nog aldaar verpleegd.

Status praesens: Pat. is een voor zijn leeftijd goed ontwikkelde jongen, die een verbazend suffen indruk maakt. Hij ligt steeds met half gesloten oogen plat op zijn rug, steunt en kreunt herhaaldelijk en brengt zijn hand telkens naar het achterhoofd, dat hij in de kussens drukt, terwijl het speeksel voortdurend uit den linker-mondhoek afvloeit.

De gelaatskleur is blozend, de huid vertoont nergens afwijkingen, behalve op het voorhoofd boven het linkeroog twee litteekens, ter lengte van 3 à 4 c.m. Geen oedemen, geen cyanose der extremiteiten.

De pols is klein, week, eenigszins irregulair en inaequaal, 80—100 slagen in de minuut.

De ademhaling is regelmatig, vrij frequent, 20 à 30 per minuut, nu en dan echter afgewisseld door diepe zuchten. Daarbij ligt pat. herhaaldelijk te gapen en hikt nu en dan.

De temperatuur is normaal, 's morgens en 's avonds beneden de 37^0. Bij het bekloppen van den schedel geeft pat. nergens een pijnlijk punt aan; wel is hij pijnlijk bij het knijpen in de nek, vooral aan de linkerzijde en ook bij het drukken op de bovenste halswervels. Eigenlijke nekstijfheid bestaat niet. De bewegingen van het hoofd zijn naar alle zijden mogelijk, naar links alleen iets pijnlijk.

De mond is meestal half geopend, de linker mondhoek hangt iets, terwijl de linker naso-labiaalplooi iets verstreken is; ook bij het fronsen van het voorhoofd en het sluiten der oogen blijft de linkerzijde iets terug; er is dus duidelijke linkszijdige facialis-parese, die nog meer voor den dag komt, indien pat. poogt te lachen. De linker oogspleet is iets kleiner dan de rechter.

De oogbewegingen zijn normaal, misschien bestaat er zeer geringe beiderzijdsche abducensparese. De pupillen zijn matig wijd, reageeren zeer traag bij accommodatie en op licht; bij ophthalmoskopisch onderzoek wordt beiderzijds eene sterke stuwingspapil gevonden, zonder bloedingen in het netvlies (Prof. Straub). Het gezichtsveld is, oppervlakkig onderzocht, niet beperkt. Wegens de sterke apathie van pat. levert het onderzoek van den visus en van den kleurzin geen betrouwbare resultaten.

Gehoor zonder afwijkingen, beiderzijds wordt de fluisterstem nog op 20—30 c.m, afstand gehoord, rechts echter iets duidelijker dan links. Geen afwijkingen van reuk of smaak, voor zoover die te bepalen zijn.

De tong is beslagen, niet gezwollen, trilt niet en wordt iets naar links uitgestoken, hare bewegingen zijn blijkbaar bemoeilijkt en uiterst traag.

De uvula staat recht, de verhemelte-bogen hangen slap, de tonsillen zijn beiderzijds vergroot, de pharynx-reflex is zeer gering. De spraak is langzaam en heeft een nasalen klank; pat. schijnt moeilijk te slikken.

Laat men hem staan, dan staat hij met de beenen van elkaar, de linkervoet in varusstand, zoodat hij steunt op den buitenrand der linkervoet. Toch kan hij niet stilstaan, hij waggelt heen en weer en dreigt nu eens naar links, dan weer achterover te vallen. Er bestaat duidelijk Romberg's phaenomeen. Laat men hem loopen, dan loopt hij als een beschonkene, eenige passen vooruit, dan een pas achteruit uit vrees, dat hij achterover zal vallen en dan wijkt hij tegelijkertijd meestal naar links af. Zich snel omdraaien kan hij niet; bij eene poging daartoe wordt hij verbazend duizelig. Ook als hij

het hoofd voorover buigt, zou hij neervallen van duizeligheid en krijgt hij neiging tot braken.

Duidelijke parese van linkerarm en linkerbeen bestaat niet, evenmin bestaan er vasomotorische of trophische stoornissen of atrophieën; wel is er sterke ataxie van het linkerbeen en meer nog van den linkerarm. De spierkracht in linker- en rechterhand is dynamometrisch nagenoeg gelijk, doch de spieren van linkerarm en been voelen veel slapper aan dan rechts; er bestaat atonie dier spieren en ook der rompmuskulatuur; pat. is niet in staat zich in bed alleen op te richten; is hij in zittende houding gebracht, dan zakt hij in elkaar. Tremor der extremiteiten bestaat niet en ook sensibiliteitsstoornissen zijn, voor zoover na te gaan, nergens voorhanden, evenmin hyperaesthesiëen.

De huidreflexen, buikreflex, cremasterreflex, voetzoolreflex zijn aanwezig en niet verhoogd. De patellair-reflexen zijn uiterst zwak aanwezig, geen voetclonus, geen dijclonus. Geen blaas- of rectumstoornissen. De urine is helder, zuur S. G. 1016, bevat geen eiwit, geen suiker.

Er bestaan geen afwijkingen der borst- of buikorganen. De buik is niet ingevallen.

Van 5—10 Febr. werd pat. steeds suffer, braakte een enkele maal en had dagelijks 1 of meer epileptische insulten met geruimen tijd verlies van bewustzijn.

De diagnose luidde: tumor in de linker hemisfeer van het cerebellum en van de vermis, vooral op grond van de duizeligheid, de sterke stuwingspapillen, de stoornissen in den gang, de astasie, de atonie en ataxie der spieren van linkerarm en been en der rompmuskulatuur, benevens de linkszijdige facialis- en hypoglossus-parese. Wel was het vreemd, dat de klachten over hoofdpijn en braken, twee symptomen, die bij cerebellaire tumoren meestal zoo sterk op den voorgrond treden, hier zoo weinig werden geuit, maar overigens wezen de andere symptomen zoo duidelijk op eene aandoening der kleine hersenen, dat aan de diagnose niet werd getwijfeld.

Daar pat. snel achteruitging en de mogelijkheid eener Cyste niet kon worden buitengesloten, werd het raadzaam geacht tot eene explorative trepanatie over te gaan. Tot dat doel werd pat. op 10 Febr. overgeplaatst naar de afdeeling van Prof. Korteweg en den volgenden dag geopereerd.

Operatie: 11. II. '96. Nadat het hoofd vooraf geheel geschoren

en het operatieveld nauwkeurig gedesinficieerd was, werd pat. in chloroformnarcose gebracht en eene kleine trepanatie-opening gemaakt over de linker hemisfeer van het cerebellum. Deze opening werd met de beentang tot eene bijna gulden-groote opening verwijd, waarna de dura mater sterk begon te prolabeeren. De dura mater was volkomen normaal, en daardoor heen zag men de blijkbaar normale kleine hersenen doorschemeren. Ook bij palpatie was noch op het blootliggende gedeelte, noch in den omtrek eenige verandering van consistentie of eenige tumor te ontdekken. Ten overvloede werd eene zeer kleine opening in de dura mater gemaakt, doch terstond dreigde een zeer groote prolapsus der kleine hersenen te ontstaan, die er normaal uitzagen. Uit vrees voor een grooteren prolapsus werd de kleine opening in de dura weer gesloten, te meer, omdat van een tumor daar ter plaatse geen spoor te vinden was en werd besloten zich te beperken tot deze palliatieve trepanatie. De huid werd over de schedelopening nauwkeurig gehecht na invoeging van een klein strookje jodoformgaas ter drainage en daarna werd een flink comprimeerend verband aangelegd.

Pat., die ondanks den korten duur der operatie (± 1 uur) en de geringe hoeveelheid chloroform, die gebruikt was, sterk was gecollabeerd, werd spoedig te bed gebracht en in warme kruiken gelegd. Het mocht echter niet gelukken den collaps te doen verdwijnen en pat. succombeerde 's avonds in coma.

Obductie: (24 uur post mortem) Er kon alleen sectie van den schedel geschieden. Bij het openen van de schedelholte bleek eene belangrijke asymmetrie der beide groote hemisfeeren te bestaan; de falx cerebri was gelijkmatig naar links verschoven en de linkerhemisfeer in haar geheel iets samengedrukt door de gelijkmatig, belangrijk vergroote en vastere rechterhemisfeer; de windingen van beide hemisferen waren wat afgeplat, het sterkst rechts en het cerebellum was in zijn geheel naar links verdrongen, zooals duidelijker voor den dag kwam, toen de hersenen uit de schedelholte waren verwijderd.

De rechter hemisfeer werd in sagittale richting doorsneden, waarbij hare consistentie over de geheele hemisfeer duidelijk vermeerderd bleek te zijn. Er werden eenige versche mikroskopische coupes gemaakt uit verschillende deelen dier hemisfeer en overal vond men eene zeer typische woekering van het gliaweefsel, eene diffuse gliose. De hersenen werden in formaline gelegd, teneinde voor een nader mikroskopisch onderzoek geprraepareerd te worden, doch zij gingen

ongelukkiger wijze later verloren, zoodat dit onderzoek niet heeft plaats gehad.

Dit geval leert ons alweer, hoe moeilijk in sommige gevallen de locale diagnose der hersentumoren kan zijn en hoe deerlijk men zich kan vergissen. Zooals wij reeds bij het mededeelen der diagnose opmerkten, hadden wij niet getwijfeld aan het bestaan van een tumor in het cerebellum; alleen was het vreemd, dat de hoofdpijn en het braken betrekkelijk zoo weinig op den voorgrond traden; daarentegen waren de sterke stuwingspapillen en de sterke duizeligheid juist in overeenstemming met eene localisatie in de achterste schedelgroeve, waarvoor ook de haardsymptomen het meest schenen te pleiten. Alleen de hooge graad van sufheid en vergeetachtigheid, reeds in den aanvang van het lijden sterk op den voorgrond tredende, was meer in overeenstemming geweest met eene localisatie in de groote hersenen; evenwel deze verschijnselen konden ook afhankelijk gesteld worden van een sterken hydrocephalus internus.

De toenemende sufferigheid, gepaard met het toenemen der algemeene epileptische toevallen, die ook van een sterken hydrops ventriculorum afhankelijk werden gesteld, waren de redenen tot het doen van eene exploratieve trepanatie, waarbij men zich wilde overtuigen, of de tumor bereikbaar en te exstirpeeren zou zijn; was dit onmogelijk, dan verwachtte men, dat door vermindering van den hersendruk de algemeene tumorsymptomen zouden afnemen.

Hoewel de operatie betrekkelijk kort duurde, geen noemenswaard bloedverlies plaats had, weinig chloroform werd gebruikt en in de hersenen bijna niet gemanipuleerd werd, was pat. toch tegen het einde der operatie gecollabeerd en succombeerde hij kort daarna in collaps.

De operatie heeft in dit geval ongetwijfeld den dood verhaast en wij kunnen hieruit weer leeren, dat de exploratieve trepanaties, al worden zij met nog zooveel voorzorgen verricht, toch niet altijd zoo onschuldig zijn, als velen wel meenen.

GEVAL IX. Tumor aan de basis cerebri, drukkende op den linker pedunculus, trigeminus, facialis en acusticus. Operatie. Een tumor op de aangeduide plaats wel gevonden, doch onmogelijk te amoveeren. Dood na $2^1/_2$ maand. Geen obductie.

Engelina Kleijne, 20 jaar oud, werkzaam op de pakkerij van de chocoladefabriek van Bensdorp, ongehuwd, werd den 13[len] October 1896 in de kliniek van Prof. Winkler opgenomen. Zij was sinds Januari 1896 lijdende aan zware hoofdpijn en tevens had zij last bij het loopen, zij kon n. l. niet goed rechtuit loopen; liep zij tusschen anderen in dan ging het een half uurtje goed, doch daarna traden meestal heftige kloppingen in de beenen op. Duizelig was zij nooit, ook tegenwoordig niet. Sinds Nov. 1895 was zij langzamerhand op het linkeroor doof geworden, welke doofheid gaandeweg toenam, zoodat zij sinds den zomer van 1896 op dat oor nagenoeg niets meer kon hooren. Het gezichtsvermogen bleef goed, doch enkele malen had zij „roode plekken" voor de oogen.

Deze verschijnselen bleven onveranderd tot Pinksteren 1896, toen pat. in den nacht van 26 op 27 Mei plotseling koorts kreeg en den volgenden dag vijfmaal eene „flauwte", die zich gedurende 7 weken meermalen herhaalde. Hierbij kreeg zij eerst een steek in de hals, links naast de larynx, die dan naar het oor trok, verder boven het oog en langs de wang, waarna zij haar bewustzijn verloor en later met heftige hoofdpijn door het geheele hoofd ontwaakte; bovendien had zij dan pijn tusschen de schouderbladen en langs de armen gepaard met een gevoel van groote moeheid, dat vooral in de beenen zeer sterk was. Braken deed zij daarbij nooit, hoewel zij vroeger d. w. z. vóór Pinksteren herhaaldelijk last had van braken, meestal alle 14 dagen. Enkele dagen na zulk een toeval was zij voor haar doen weer gewoon, want altijd was zij eenigszins moe in de beenen en zwak en meermalen voelde zij zich wat koortsig.

Reeds in het najaar van 1896 bemerkte zij, dat zij in de linkerkant van het gelaat minder goed voelde dan rechts

en wel het eerst ter hoogte van de kiezen op de wang; daarbij had zij in de kiezen zelve en in het tandvleesch aan die zijde ook geen gevoel, zooals bleek, indien zij er met een speld in prikte; later werden ook het voorhoofd en de linker neushelft en mond ongevoelig. Terzelfder tijd bemerkte pat. ook, dat de smaak aan de linkerzijde van de tong minder werd. Na het insult op Pinksteren waren al die verschijnselen toegenomen.

De klachten van den kant van het gehoor begonnen in 1895 en bestonden daarin, dat pat. langzamerhand op het linkeroor doof werd. Zij had volstrekt geen pijn of etterige uitvloeing, doch soms wel sterk oorsuisen, dat in zittende houding dikwijls niet erg, terstond toenam, zoodra zij te bed lag of zich bukte. Dan had zij bovendien heftige kloppingen in het hoofd.

Pat. heeft nooit met zekerheid kunnen opgeven of hare beenen in kracht verschilden; soms meende zij, dat het rechter en dan weer, dat het linkerbeen het sterkste was. Wel heeft zij opgemerkt, dat hare linkerhand zwakker was dan de rechter. Vroeger was zij, blijkens onderzoek, krachtiger dan tegenwoordig; want toen pat. nog onder behandeling was op de polikliniek van Dr. Wertheim Salomonson, waar zij het eerst hulp zocht, kneep zij met den Dynamometer R. 25, L. 18 K.G. Herhaaldelijk heeft pat. last, dat haar rechterarm en been slapen, vooral wanneer zij op dien kant gaat liggen.

Langs de ulnairzijde van de hand en in den 4den en 5den vinger heeft zij vaak paraesthesiën, doch nooit heeft zij pijn, trekkingen of krampen in armen of beenen en de bewegingen der extremiteiten zijn ongestoord. De oogklachten van pat. zijn de volgende. Het linkeroog is evenals de oogleden wat stijf voor het gevoel. Sinds Pinksteren heeft zij nu en dan last van roode vlekken voor de oogen en ook bemerkte zij, dat zij soms dubbel zag, wanneer zij naar een ver verwijderd voorwerp keek. Bij het lezen had zij wel geen hinder van dubbelbeelden, maar toch kon zij niet goed lezen, omdat zij de regels van het boek gekruist zag en de hoofdpijn daarbij steeds verergerde. Wanneer zij met één oog keek, bleek het rechter slechter dan het linker, want wanneer zij daarmede maar even fixeerde, kreeg zij er vlekken voor. Eerst toen zij op de polikliniek van Dr. Wertheim Salomonson kwam, bleek, dat zij aan de eene zijde van het gelaat scheef was, en dat zij den linkerkant minder goed kon bewegen dan den rechter.

Overigens is pat., volgens haar zeggen, geheel gezond; zij slaapt,

eet en drinkt goed en heeft goede ontlasting, waaraan zij vroeger veel sukkelde. Ook het urineeren gaat goed en zij heeft nooit hare urine of ontlasting laten loopen. De menses zijn geregeld, gaan alleen met wat pijn in de beenen gepaard en keeren gewoonlijk binnen de 4 weken terug.

Pat. had in hare jeugd mazelen, doch was, hoewel nooit sterk, toch verder nooit ziek. Wel is zij lang geplaagd door heftige kiespijn links en heeft zij hare tanden en kiezen laten afknijpen; sinds een jaar draagt zij nu een kunstgebit met 9 stuks tanden in de linker bovenkaak.

De ouders van patient zijn vrij gezond, de vader is 60 jaar en sukkelt wat aan de borst, de moeder is 58 jaar en gezond. Zij heeft 3 zusters en 1 broer, die allen gezond zijn, terwijl 8 broertjes en zusjes op jeugdigen leeftijd zijn overleden.

De moeder deelde nog mede, dat de pat. tehuis altijd wat eigenaardig en eenigszins lastig was en dat zij in hare jeugd veel last van de tanden had; hare geboorte was normaal.

Status praesens: Pat. ligt actief te bed en is volkomen compos mentis; bij het ondervragen blijkt echter, dat zij slecht hoort. Zij houdt het hoofd iets naar rechts gebogen; het gelaat is vrij wel symmetrisch, de neus is wat scheef naar links en het linker neusgat iets wijder dan het rechter. Er bestaat links duidelijke protrusio bulbi. Bij nader onderzoek blijkt geringe facialis-parese links te bestaan; het linkeroog wordt minder goed gesloten dan het rechter, er blijft eene kleine spleet over en bij het langzaam sluiten blijft het achter; bij het actief openen der oogen wordt links minder krachtig aangespannen. De rimpels op het voorhoofd zijn rechts duidelijker, evenals het actief aanspannen van den musc. frontalis enz. De rechter mondhoek wordt bij het gapen hooger opgetrokken, ten slotte echter komt de linker, hoewel langzamer, toch even hoog; bij het spreken is het verschil tusschen rechts en links duidelijker, minder bij het lachen.

Oogen: de pupillen zijn even wijd en reageeren duidelijk op invallend licht en bij convergentie; er bestaat nystagmus; alle oogspieren zijn intact en de bulbi worden naar alle richtingen goed bewogen. Pat. ziet vrij slecht en heeft dubbelbeelden.

Bij ophthalmoscopisch onderzoek blijken duidelijke stuwingspapillen te bestaan van 4 D. hoogte. Bij aanwending van gekleurd glas blijken de dubbelbeelden gelijknamige te zijn; zij worden eerst gezien, wanneer de lichtbron op ± 50 c.m. afstand van pat.

wordt verwijderd. Houdt men b. v. op 50 c.m. afstand een lichtbron, dan ziet pat. niet dubbel; gaat men echter verder weg naar voren dan ziet zij direct gelijknamige dubbelbeelden, die blijven als het lichtpunt naar de zijden of naar boven en beneden wordt bewogen (vermindering der divergentie). De linker cornea is totaal anaesthetisch, bij aanraken ontstaat niet de minste reflex.

Ooren: rechts hoort pat. matig goed, het tikken van een horloge wordt eerst op 30 c.m. afstand gehoord. Het linkeroor hoort dit zelfs niet, indien men het horloge vlak op het oor legt. Bij het oorspiegelonderzoek worden geen afwijkingen gevonden.

De reuk is volgens pat. links even goed als rechts.

De smaak is op het linker vóorgedeelte van de tong zeer goed. De tong wordt scheef naar links uitgestoken; zij is niet atrophisch en vertoont geen fibrillaire contracties; zij wordt naar alle zijden goed bewogen. De mond wordt scheef geopend, de kin gaat naar links en beneden. De beweging van de onderkaak is naar beide zijden mogelijk, doch het meest naar links, het kauwen gaat goed. De bovenste tandenrij staat iets meer naar voren dan de onderste. In de mond vindt men tot aan de mediaanlijn en het palatum molle anaesthetische plaatsen. Pharynx-reflex is aanwezig.

In het gebied van den 1sten en 2^{den} tak van den linker n. trigeminus bestaat anaesthesie op het voorhoofd en de behaarde hoofdhuid, links van de mediaanlijn, over de neus en de kin van de linkerzijde, begrensd door eene lijn van de kin naar den linker buitensten ooghoek en van daar naar den uitwendigen gehoorgang. Analgesie bestaat in dit gebied niet. Bij het spannen der masseteres blijkt de linker licht paretisch; bij zijwaartsche bewegingen ziet men geen afwijkingen.

Aan de armen en handen bestaan bijna geen afwijkingen; pat. kan alle bewegingen goed uitvoeren, voelt alles goed en er bestaan geen atrophieën. De drukkracht der handen is gering en minder dan vroeger, zooals pat. ook zelf bemerkt; links knijpt zij minder dan rechts. Peesreflexen duidelijk aanwezig.

Aan de beenen ziet men evenmin veranderingen, de bewegingen zijn naar alle richtingen ongestoord, er bestaat geen ataxie; de peesreflexen zijn zeer duidelijk aanwezig.

Het loopen gaat met groote moeite en pat. valt daarbij steeds naar rechts om.

Aan de inwendige organen bestaan geen organische afwijkingen.

De pols is 92, vrij krachtig, matig gespannen, regulair.

De temperatuur is steeds normaal.

De urine bevat geen abnormale bestanddeelen.

16 Oct. Hedenmorgen ruim 8 uur kreeg pat. een hevig toeval, waarin zij geheel bewusteloos was. Het begon plotseling, toen zij aangekleed werd. Eerst kwamen trekkingen in de rechterhand, toen beiderzijds en daarna hoofdzakelijk links. De pols was in het begin 52 en onregelmatig, doch na een uur steeg de frequentie tot 68 à 80. Pat. was cyanotisch, koud en had zweet op het voorhoofd. Het gezicht trok, met enkele tusschenpoozen, telkens naar rechts. De oogen waren eveneens in trillende bewegingen en weken meest af in dezelfde richting als het hoofd. De ademhaling was vooral in het begin zeer onregelmatig, beurtelings frequent en zeer langzaam en tevens sterk stertoreus. Na ongeveer 3 uur was pat. weer geheel als te voren, behoudens eene vrij hevige hoofdpijn. Tijdens den aanval liet pat. hare urine en ontlasting loopen, misschien doordat kort te voren een clysma was geappliceerd.

21 Oct. Toestand dezelfde, pat. gevoelt zichzelve iets beter; de facialis is links weer iets minder duidelijk paretisch. Pat. heeft geen toeval meer gehad, weinig hoofdpijn; zij slaapt rustig, doch heeft weinig eetlust.

29 Oct. De linker-facialis wordt gaandeweg duidelijker paretisch.

6 Nov. De toestand is dezelfde. Nog steeds hoofdpijn, de facialis wordt meer en meer paretisch.

14 Nov. De symptomen zijn alle dezelfde, de facialis nu zeer duidelijk paretisch; het ooglid laat bij het sluiten wel eene 1 c.m. breede spleet open, de linker mondhoek hangt duidelijk.

Aan pat. werd medegedeeld, dat voor haar herstel eene levensgevaarlijke operatie onvermijdelijk was; spoedig na deze mededeeling kreeg zij een toeval, dat begon met somnolentie; zij scheen te slapen, inspireerde diep en weldra was zij geheel bewusteloos, had eene pols van 72, die licht onregelmatig was. Plotseling begon zij te braken en kreeg zij trekkingen in de linkerhand, die in hoofdzaak kleine excursies maakte. Na $1^1/_2$ uur kwam zij weer bij; zij voelde zich wat suf en had erge hoofdpijn. Dit toeval was echter lang niet zoo heftig als het vorige.

20 Nov. Gepasseerde week was pat. voor haar doen nog al goed, de hoofdklacht was voortdurende hoofdpijn. Heden om half vijf begon zij te klagen, dat zij zoo koud werd en daarop werd zij gedurende ongeveer 10 minuten bewusteloos. Zij braakte in den beginne heftig, daarop volgden telkens nog braakbewegingen

en had pat. blijkbaar moeite de stukken naar buiten te brengen. Het hoofd was naar rechts gedraaid, de oogen waren ook naar dien kant gericht. Zij trok wat met met de linkerhand en daarna met de linker- en rechterhand tegelijk, niet met de rechterhand alleen; de beenen bewogen zich slechts weinig, doch de linker facialis zeer sterk in snel op elkaar volgende trekkingen.

Pat. riep voortdurend „zuster" en tegen 6 uur kwam zij langzaam bij. De pols was in het begin 60, later 140, duidelijk onregelmatig, evenals de respiratie, die soms zeer diep was, zonder echter het Cheyne Stoke's phaenomeen te vertoonen.

's Avonds om 8 uur kreeg pat. een tweede toeval, dat zich zeer erg liet aanzien, daar zij in den aanvang erg cyanotisch was; er was geen pols te voelen en geen ademhaling te zien. Langzaam steeg echter de pols van eene frequentie van enkele slagen tot 80, waarop hij gedurende langen tijd bleef; daarbij was de pols onregelmatig, evenals de ademhaling (frequentie 24). De trekkingen geschiedden evenals bij het toeval dien middag. Tegen 9 uur was de aanval voorbij en had pat. heftige hoofdpijn.

23 Nov. Status idem. Heftige hoofdpijn.

24 Nov. Pat. wordt heden overgeplaatst naar de afd. van Prof. Rotgans, die trachten wil door eene operatie den tumor te bereiken en te amoveeren.

Uit de algemeene symptomen: hoofdpijn, braken en stuwingspapillen toch bleek. dat hier moest bestaan een neoplasma binnen de schedelholte, terwijl de centrale aandoening van trigeminus, abducens, facialis en acusticus, als directe haardsymptomen, op eene localisatie aan de basis cerebri wezen en wel op eene plaats, waar die zenuwen zeer dicht bij elkaar waren gelegen. Prof. Winkler stelde zich voor, dat hier een tumor bestond, die als het ware op het os petrosum zou rijden en zoodoende druk uitoefenen op genoemde zenuwen en op den linker pedunculus cerebri.

27 Nov. Operatie: Nadat het hoofd geschoren en nauwkeurig gedesinficieerd is, wordt pat., na eene subcutane injectie van 10 mgr. morphine, te 11 u. 10 in narcose gebracht. Er wordt 20 c.m.^{3} chloroform gebruikt. Tijdens de narcose ziet pat. nu en dan cyanotisch en is de ademhaling zeer onregelmatig, terwijl tijden van volkomen stilstand der respiratie bij overigens zeer nauwe pupillen worden afgewisseld door eene enkele diepe inspiratie en exspiratie, waarop weer eene onrustbarend lange pauze volgt.

De pols blijft echter voortdurend goed. Wegens genoemde alarmeerende verschijnselen wordt na ongeveer een uur de chloroform verwisseld tegen aether, waarna de ademhaling regelmatiger wordt en tot aan het einde der narcose blijft. Er werd 26 c.m.³ aether gebruikt. De geheele operatie duurde 2 uur en 25 min. Ten einde bij de operatie den sinus transversus niet te laedeeren werd te voren het hoogste punt van dien sinus op de huid geprojicieerd en onder Schleich'sche anaesthesie met den thermocauter op de huid het punt A aangegeven, waar eene trepaanopening van 1 c.m. middellijn nog ongeveer 1 c.m. boven den sinus zou komen te vallen; tevens werd op dezelfde wijze een tweede punt gemarkeerd boven den sinus, maar 6 c.m. meer naar achteren gelegen (punt B). Om dit punt te vinden, wordt eene lijn van den bovenrand van den uitwendigen gehoorgang naar de protub. occip getrokken. Op deze horizontale lijn wordt $5^1/_2$ c.m. achter den uitwendigen gehoorgang eene verticale lijn getrokken van $2^1/_2$ c.m.; de top dezer loodlijn is het hoogste punt van den sinus transversus; de boven-

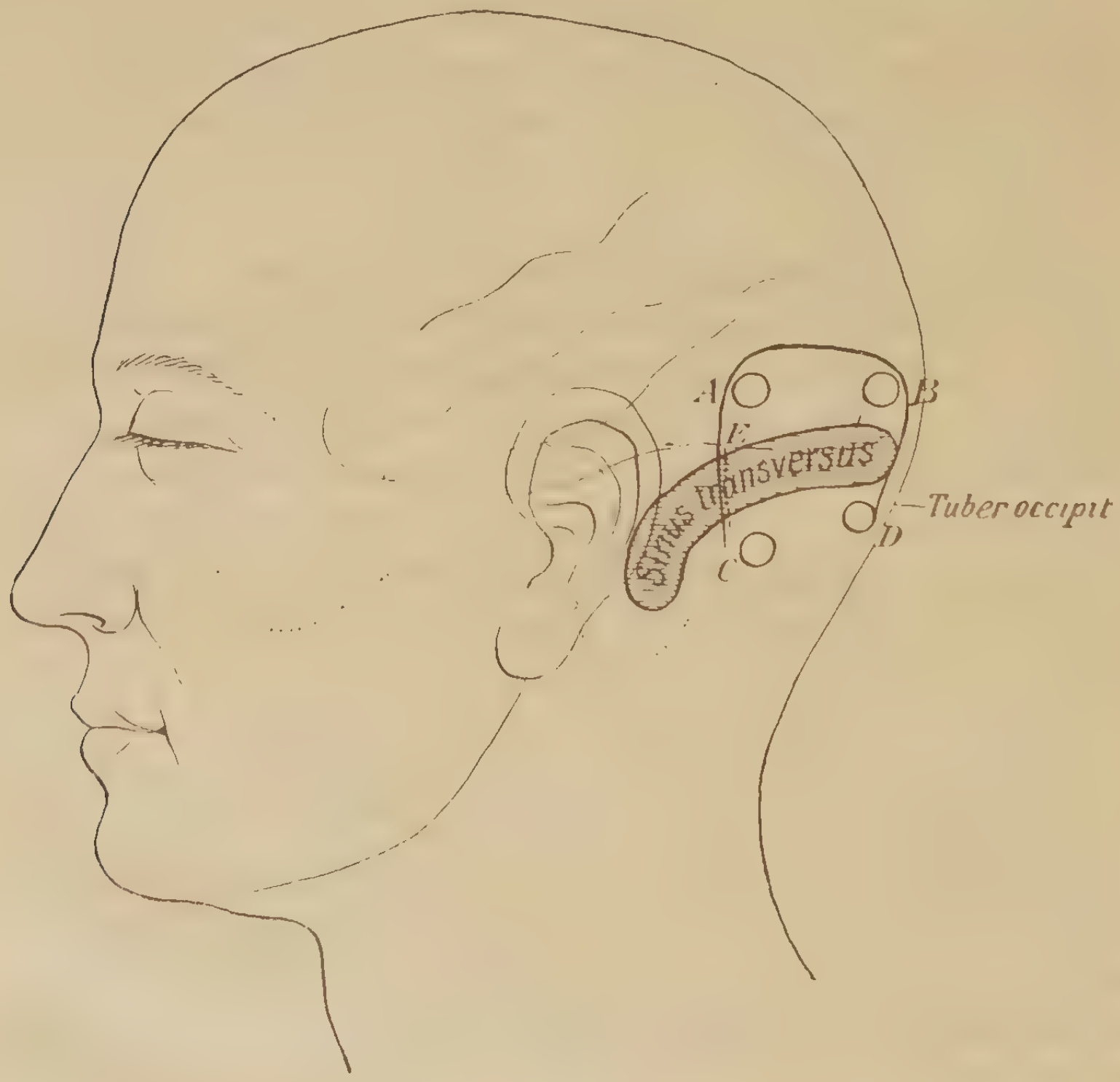

grens van den sinus is ongeveer te bepalen door van uit dat punt eene eenigszins naar boven convexe lijn naar het tuber occipitale te trekken. Het punt B ligt ongeveer even veel boven die lijn, als A, maar 6 c.m. meer naar achteren, terwijl A ± $1^1/_2$ c.m. boven en 1 c.m. naar voren van de top van genoemde loodlijn E. ligt. Punt A. ligt $1^1/_2$ vingerbreed achter de uit de punt van den proc. mastoïd. getrokken loodlijn. Door van uit punt A loodrecht naar beneden te snijden, of door de richting naar beneden achterwaarts in te slaan werden de meer constante emissaria vermeden.

Te 11 u. 15 wordt de operatie begonnen met het maken van eene huidlap langs de punten A en B, A en C, en B en D; de huidsnede A B is 7 c.m. lang, A C 8 c.m. en B D 5 c.m. Alle weeke deelen worden tot op het been gekliefd en het periosteum met het raspatorium in de richting van de lap af wat teruggeschoven. Te 11 u. 25 wordt bij A de eerste trepaanopening gemaakt, tien minuten later de tweede bij C en na nogmaals 10 minuten de derde bij D. Deze laatste houdt vrij lang op, omdat men uit vrees voor den sinus zeer voorzichtig te werk gaat. Na verwijdering van het getrepaneerde beenstukje blijkt een gedeelte van de groeve van den sinus transv. er in te liggen, de sinus zelf was echter niet gelaedeerd. Het bleek dus, dat punt B te hoog geplaatst was.

Nadat nog eene vierde trepaanopening bij B was gemaakt, werd te 12 u. 15 begonnen met de zaagsneden, die de beenbruggen tusschen de openingen zouden verwijderen. Eerst wordt de beenbrug tusschen B en D met het Hey'sche zaagje doorgezaagd, hetgeen vrij lang ophoudt; een klein bruggetje van de tabula vitrea wordt daarna met een smal beiteltje in de buurt van den sinus doorgeslagen. Daarna wordt de verbinding tusschen A en B en ten slotte die tusschen A en C doorgezaagd, waarbij echter ter wille van den sinus hier en daar een enkel smal bruggetje van de tabula vitrea wordt achtergelaten. Bij het openbreken van den aldus omlijnden huid-periost-beenlap blijken de achtergebleven tabula vitrea-bruggetjes geen erg beletsel te zijn voor het omslaan van den lap. Dit geschiedt zonder veel moeite, met behulp van een elevatorium, terwijl de bruggetjes der tabula vitrea niet onregelmatig afbreken. Deze geheele bewerking was zonder noemenswaarde bloeding geschied. De beenlap breekt nu niet tusschen C en D, maar nog veel lager, in het dunne gedeelte van de pars squamosa van het achterhoofdsbeen zonder laesie van het foramen magnum; te 12 u. 45 ligt nu een groot gedeelte van de kleine hersenen bloot. Met de knabbeltang wordt nu

zoowel naar den kant van het oor, als in de richting van de basis een weinig been verwijderd en de randen door wegknabbelen der uitstekende beenpuntjes glad gemaakt. Bij het omslaan van den lap ontstaat van den kant der dura bijna geen bloeding; de hersenen pulseeren zoowel boven als beneden den sinus; de dura mater is ter hoogte van het cerebellum onveranderd en doorschijnend.

Op een afstand van ± ½ c.m. beneden den sinus wordt evenwijdig aan dezen de dura gekliefd. Reeds bij de eerste incisie, en steeds meer bij iedere volgende, puilen de kleine hersenen naar buiten. Daar de incisie het eerst aan den bovenrand van het cerebellum wordt gemaakt, puilt dit zoo sterk naar buiten, dat het om eene sagittale as kantelt, en de gewoonlijk naar het tentorium gerichte bovenvlakte nu meer lateraal is gekeerd.

Te 1 uur dringt men met den vinger tusschen boven-voorvlakte van het cerebellum, tentorium en rotsbeen; men meent den porus acusticus int. te voelen; facialis-acusticus worden echter niet gevoeld. Tegen been en tentorium aan ligt een bijna duivenei-groote tumor, die gemakkelijk stomp van het cerebellum verwijderd kan worden, doch aan been of tentorium vastzit.

Bij herhaalde poging blijkt de verwijdering onmogelijk te zijn. Tijdens de palpatie (driemaal geschied, waarvan éenmaal door Prof. Winkler, die insgelijks het vastzitten constateert) blijft éenmaal, in den beginne, de pols weg. Na het terugtrekken der vingers wordt hij weer voelbaar en blijft het ook na de volgende palpatie. Eene matige veneuse bloeding volgt hierop. Het gedeelte der kleine hersenen, dat geprolabeerd is, wordt, ter grootte van een klein kippenei, vlak afgesneden, hetgeen zonder eenige bloeding geschiedt. Daarna wordt de dura met fijne zijden hechtingen zooveel mogelijk gesloten; het voorste deel der incisie in de dura blijft gapen.

Na reiniging wordt de huid-periost-beenlap met geknoopte en enkele doorloopende zijden hechtingen gesloten; de voor-onderhoek der wond wordt over eene lengte van 2 c.m. open gelaten. Tampons worden niet ingebracht. Ten slotte wordt een groot drukkend verband aangelegd en pat. te bed gebracht.

's Namiddags vertoont pat. trekkingen in het facialis-gebied, de mondhoek wordt sterk naar boven en buiten getrokken en ook de m. orbicularis oculi contraheert zich gedurig. De ademhaling is onregelmatig, frequent en oppervlakkig.

De pols is vrij goed gevuld, varieert in frequentie tusschen 66 en 78 en is regelmatig. Pat. braakt voortdurend en boort nu en dan met

het achterhoofd in het kussen, terwijl zij een zacht gekreun laat hooren.

28 Nov. Pat. is compos mentis, klaagt over hoofdpijn en dorst. Er worden clysmata met extr. opii toegediend, terwijl eten en drinken wordt onthouden.

De trekkingen in het facialis-gebied zijn minder. De pols is goed gevuld, 72—92, de temperatuur iets verhoogd 38·2, 37.4, 37.7.

29 Nov. Geringe temp. verhooging tot 38^0, overigens toestand redelijk wel.

30 Nov. Het verband wordt afgenomen, de lappen gaas zijn met bloed doortrokken, de hechtingen zien er normaal uit zonder roodheid er omheen. Uit de achterste, bovenste trepaanopening komt nog wat bloed. De hechtingen worden verwijderd, de wond met gaas en collodium beplakt en een nieuw verband aangelegd.

1 Dec. De temp. is nu en dan weer iets verhoogd, de facialisparese, die de eerste dagen na de operatie iets beter was, is nu weer vrij sterk geworden. Pat. is apathisch, doch geheel compos, zij herkent de omstanders en antwoordt goed op alle vragen.

2 Dec. Er is sterk oedeem van het rechteroog, zoodat dit gesloten is. De temp. is nog iets verhoogd.

3 Dec. Het verband wordt afgenomen; er is eenige fluctuatie in de omgeving der voorste, onderste trepaanopening, bij het insteken der sonde komt alleen bloed te voorschijn.

4 Dec. Pat. is 's nachts onrustig geweest, klaagt over hoofdpijn. Het verband wordt weer gewisseld.

5 Dec. Pat. heeft weer normale temp. De bewegingen, die zij nu en dan met het hoofd en de armen maakt, hebben een ataktisch karakter. Pat. is iets meer apathisch, maar nog vrij goed compos mentis. Zij klaagt over den druk van het verband. Het oedeem van de rechter oogleden is bijna verdwenen. De polsfrequentie neemt geleidelijk toe. Heden om 12 uur was zij 136. De respiratie is regelmatig. Het verband wordt afgenomen en in de omgeving van de voorste, onderste trepaanopening blijkt sterker fluctuatie te bestaan dan op 3 Dec. Bij druk ontlast zich eene bloedige, geleiachtige, donker bruinrood gekleurde massa in vrij aanzienlijke hoeveelheid. Er wordt weer een aseptisch verband aangelegd.

7 Dec. Gisteren was de temp. 38.7 (p. rectum). De polsfrequentie is nog steeds hoog, gisteren 128, heden 144. Pat. is zeer apathisch. Het gelaat is congestief, de bovenlip wat gezwollen. Pat. maakt

nog voortdurend ataktische bewegingen met hoofd en armen. Zij is lichtschuw, maar nog vrij wel compos. De spraak is zeer onduidelijk. Het verband wordt afgenomen en er blijkt eene sterke fluctuatie over den geheelen lap te bestaan met omringend oedeem van de schedelhuid. Na zorgvuldige desinfectie wordt uit de voorste opening, die met den thermocauter is gemaakt, ten einde de punten van uitgang voor het maken van den lap aan te teekenen, weer eene geringe hoeveelheid dik vloeibare, bloederige massa door druk ontlast. Een nieuw aseptisch verband wordt aangelegd.

10 Dec. De fluctuatie in den lap is iets verminderd, de openingen sluiten zich langzamerhand, het omringend oedeem vermindert eveneens; achter het oor is het reeds verdwenen, doch het bestaat nog onder en boven den lap.

Pat. is nog steeds compos mentis, maakt nog ataktische bewegingen. De temp. is normaal, de polsfrequentie daalt langzamerhand.

14 Dec. Het verband wordt afgenomen en de wondjes blijken alle genezen te zijn. De beide onderste worden met een gaasje met collodium verbonden. Het oedeem is belangrijk afgenomen. Pat. spreekt zeer onduidelijk, de gelaatsuitdrukking is zeer apathisch, er bestaat sterke ptosis en er zijn nog ataktische bewegingen. Polsfrequentie en temp. normaal.

17 Dec. Toestand dezelfde.

22 Dec. Pat. wordt op eigen verzoek ontslagen.

De toestand is nu als volgt:

Het rechteroog is iets wijder dan het linker; de trigeminus-aandoening links is iets verbeterd. Pat. is nog zeer ataktisch, heeft nog een onzeker starenden blik. De wond aan het achterhoofd is goed genezen, maar die kant van het achterhoofd puilt meer uit dan de andere kant; er bestaat nog een zeer gering oedeem. Overigens is in de geheele omgeving niets bijzonders te gevoelen. Boven het promineerende gedeelte is nog pulsatie waar te nemen. De beenplaat is bewegelijk, heen en weer te balanceeren om het middelpunt, terwijl rondom eene $1\frac{1}{2}$ c.m. breede groeve de beenplaat van den vasten schedel scheidt.

De afmetingen van den huidlap zijn:

Van af de basis tot het hoogste punt	$8\frac{1}{2}$ c.m.
de langste diagonaal is	10 c.m.
de kortste diagonaal	7,5 c.m.
de grootste breedte aan den bovenkant is	7 c.m.
de grootste breedte aan de basis . .	$3\frac{1}{2}$ c.m.

De voorste snede ligt 4 c. m., de achterste snede 6,5 c. m. achter de oorschelp.

Van de mediaanlijn is de achterste snede $1^1/_2$ c.m. verwijderd. De pols is 92, aequaal, regulair, goed gevuld en vrij goed gespannen. De hoofdpijn is veel verbeterd.

Pat. ziet nog dubbel, het rechteroog vertoont strabismus divergens; zij fixeert slecht. Naar links kan zij niet kijken, doch naar onderen vrij goed. Ondanks de bewering, dat zij dubbel ziet, blijkt zij met het rechteroog bij nauwkeurige observatie in het geheel niet te zien. Wanneer zij naar boven kijkt, kijkt zij tevens iets schuin naar rechts. Bij het zien naar rechts blijft aan het linkeroog een grooter wit driehoekje over dan aan het rechteroog.

Het gehoor is links geheel verdwenen, rechts is het vrij goed. Links kan het bovenste ooglid niet gesloten worden. De temperatuur is nog iets verhoogd 37,9°.

Reeds begin Februari 1897 overleed pat. te huis, zoodat eene sectie niet kon worden verricht en de juistheid der diagnose niet kon getoetst worden. Pat. heeft van de operatie geen direct nadeel ondervonden, al werd een groot stuk van het cerebellum, dat door het manipuleeren zeer had geleden, verwijderd. Van de palliatieve trepanatie heeft zij het voordeel gehad, dat zij gespaard bleef voor blindheid en de hoofdpijn belangrijk werd verbeterd.

GEVAL X. Glioma in de linker motorische zone. Trepanatie. Partiëele exstirpatie van den tumor. Verbetering. [1])

Mozes W....m. 49 jaar oud, koopman van beroep, werd den 24sten Januari 1897 op de afdeeling van Prof. Winkler opgenomen wegens toevallen, hoofdpijn, slecht loopen en zwakte in

[1]) Dit geval werd mij door Dr. Couvée en Dr. Vermey welwillend ter publicatie afgestaan, waarvoor ik hen hier mijn hartelijken dank betuig.

den rechterarm, welke verschijnselen voor ruim 1 jaar begonnen en allengs verergden.

Pat. is iemand van gezonde familie; zijn vader overleed aan een borstkwaal, zijne moeder aan het water. In zijne jeugd leed hij aan mazelen en aan een oogziekte, doch overigens was hij tot zijn 46e jaar een gezonde man. Op zijn 12e jaar kreeg hij een trap van een kalf op het hoofd, waarna hij gedurende eenige uren bewusteloos was; de wond werd met een pleister bedekt en den volgenden dag kon hij weer zijn werk verrichten.

Op zijn 27e jaar huwde hij; hij kreeg 10 kinderen, waarvan er nog 8 in leven en gezond zijn. Zijne vrouw aborteerde nimmer. Zelf leed hij nooit aan eenige venerische ziekte; hij had nimmer een loopend oor en maakte geen misbruik van sterken drank.

Vóór 3 jaar, van 29 Juni tot 10 Sept. 1894, werd pat. in het Israëlitisch gasthuis verpleegd wegens eene lymphangioitis van het linkerbeen met lymphomata in de lies. Hij werd daarvoor geopereerd en de nablijvende infiltratie verdween allengs onder aanwending van Iod. Kalic. Tijdens zijn verblijf in dat gasthuis kreeg pat. driemaal een epileptisch toeval, waarvan geen nadere bizonderheden bekend zijn. Vóór ongeveer 2 jaar kreeg hij trekkingen in den rechterarm, overgaande op het rechterbeen; hij werd daarna bewusteloos en toen hij bijkwam had hij hevige hoofdpijn en was de rechterarm in geringen mate paretisch; het been voelde bij een aanval als dood aan en werd gestrekt. Dergelijke aanvallen herhaalden zich meermalen en pat. onderscheidde zelf kleinere en grootere aanvallen. De kleinere herhaalden zich soms om de drie dagen, doch als het toeval hevig was geweest, duurde het langer, voordat een nieuw ontstond. De grootere toevallen duurden ongeveer 10 minuten en gingen gepaard met verlies van bewustzijn; deze begonnen met lichte bewegingen, gevolgd door kriebelingen in de rechterhand, daarna in de rechtervoet; dan traden trekkingen op in den rechterschouder en soms ook in de rechter gelaatshelft, totdat ten slotte de geheele rechter lichaamshelft klonische krampen vertoonde, gevolgd door verlies van bewustzijn. Het laatste jaar waren de toevallen in frequentie en heftigheid belangrijk verminderd, doch de hoofdpijn was toegenomen; ook was pat. nu en dan misselijk, hoewel hij nimmer braakte en ook nooit klaagde over duizeligheid. Pat. heeft ook niet gemerkt, dat hij vergeetachtig is geworden, doch bij het ondervragen blijkt wel degelijk, dat hij suf is en soms niet

erg goed weet, wat hij zegt. Sedert ongeveer 3 maanden is hij moeilijk gaan loopen; pat. stottert bij het spreken, doch volgens zijn zeggen heeft hij dat altijd gedaan en is dat niet verergerd.

Pat. maakt een suffen indruk; hij heeft een hemiplegischen gang; zijn rechterbeen is paretisch; het sterkst is de parese van de voet; willekeurige dorsaal-flexie en grootendeels ook plantair-flexie zijn onmogelijk. Bij het liggen op de buik blijken ook de flexoren van het onderbeen zeer sterk paretisch; ook de ileo-psoasgroep is wat paretisch; bij ligging op den rug kan pat. het rechterbeen slechts zeer weinig gestrekt omhoog brengen. De sensibiliteit in het been is ongestoord, het spiergevoel is in geringen mate gestoord. Patellair-reflex verhoogd. Bij het omhoog brengen der armen, daalt de rechter weer spoedig iets; de vingers zijn goed bewegelijk, de schouderspieren rechts duidelijk paretisch.

Dynamometer: R. 40 L. $67\frac{1}{2}$.
R. $27\frac{1}{2}$ L. $72\frac{1}{2}$.

Ook aan de armen blijkt geen spoor van sensibiliteitsstoornis te bestaan en ook geen stoornis in den spierzin.

Het onderste deel van den rechter facialis is licht paretisch, de rechter mondhoek staat iets lager, de rechter naso-labiaalplooi is iets verstreken. Het voorhoofdsgedeelte van den facialis is intact; bij het toeknijpen der oogleden en het fronsen van het voorhoofd is geen verschil tusschen rechts en links.

De rechter pupil is iets wijder dan de linker. Bij het ophthalmoscopisch onderzoek blijkt beiderzijds neuritis optica te bestaan. Het rechteroog heeft eene slecht begrensde papilla, enorme stuwing in de zeer gekronkelde venae, met enkele bloedingen in het weefsel der papil. De arteriën zijn niet meer te vinden. De papilla optica zelf doet zich voor als bestaande uit een binnenste, sterk geïnjicieerd gedeelte, waar omheen een breede buitenrand (Randwulst) met radiaire strepen te vinden is. De venae klimmen slechts weinig over die Randwulst heen wegens de zwelling van het binnenste aan vaatnieuwvorming rijke gedeelte van het papillaweefsel; ook dalen zij weinig van de Randwulst af, daar er vrij verre voortzetting der neuroretinitis bestaat.

Bij het verder onderzoek der inwendige organen blijken geen belangrijke afwijkingen te bestaan; alleen is er aan de hartpunt een systolisch geruisch hoorbaar.

De pols telt gemiddeld 80 slagen per minuut, is regulair, aequaal,

matig gevuld en gespannen. De temp. is normaal. De urine wordt in gewone hoeveelheid afgescheiden en bevat geen abnorme bestanddeelen, met name geen eiwit of suiker.

Den 24sten en 25sten Januari kreeg pat. lichte trekkingen in rechterhand en arm; beide keeren duurden deze slechts kort; het rechterbeen werd daarbij gestrekt.

Op 2 Febr. 1897 werd pat. op eigen verzoek uit het Binnengasthuis ontslagen, daar hij van eene operatie niets wilde weten. Den 10len Maart 1897 echter liet hij zich weer opnemen in het Israëlitisch gasthuis, daar zijne klachten waren toegenomen. Bij een onderzoek aldaar door Prof. Winkler op 18 Maart gedaan werd het volgende geconstateerd. Bij percussie van den schedel bestaat constant zeer groote pijnlijkheid over de linker voorhoofdsstreek; ook geeft de linker schedelhelft bij percussie bruit de pot fêlé en op die plaats klinkt bij staafjes-plessiemeter-percussie het geluid wat korter en hooger. Patiënt is duidelijk demens. De rechterarm is nu volkomen paralytisch met behouden sensibiliteit en spierzin. De afwijkingen aan rechterbeen en rechter gelaatshelft zijn onveranderd. Ook het oogspiegelonderzoek leert ongeveer hetzelfde als twee maanden te voren; alleen zijn de verschijnselen links thans veel sterker dan rechts. In de laatste week had pat. geen toevallen gehad, doch wel heftige hoofdpijn. De diagnose luidde: een tumor in de linker motorische zone en wel vermoedelijk uitgaande van de witte stof, op grond van de volgende overwegingen:

1⁰. De verlamming van de centra voor het rechterbeen geschiedde in volgorde: sterke verlamming van teenen en voet, iets minder van de flexoren van het onderbeen, geringe paralyse van de spieren voor de dijbeweging. Het been was eerder verlamd dan de arm.

2⁰. De verlamming van de centra voor den rechterarm geschiedde in omgekeerde volgorde, als die voor het been, voordat de arm geheel lam was; de schouderspieren n. l. waren het sterkst paretisch, de hand en de vingers het minst.

3⁰. Spierzinstoornissen ontbreken bijna geheel.

4⁰. Jackson'sche krampen treden weinig op den voorgrond.

5⁰. Er is geen noemenswaardige parese van tong, facialis of spraak.

6⁰. Er is vrij sterke dementie.

7⁰. Er bestaan geen gehoorstoornissen, geen hemianopsie, geen titubatie, geen verdere psychische afwijkingen dan de dementia.

Juist het ontbreken van sterke schorsverschijnselen deden vermoeden, dat de tumor niet uitging van de dura, doch van de witte stof en naar de oppervlakte woekerde.

Daar de verschijnselen waren toegenomen werd den pat. wederom eene operatie voorgesteld, waarin hij thans toestemde.

22. III. '97. Het hoofd wordt geheel geschoren en volgens de methode van Winkler punt I bepaald en met nitras argenti op den schedel afgeteekend.

23. III. '97. Operatie: (Dr. Vermey). Na nauwkeurige desinfectie van het operatieveld werd pat. in chloroformnarcose gebracht en nadat vooraf een elastische Schlauch om den schedel gelegd was werd te $8^1/_4$ uur met de operatie begonnen. Er werd een groote Wagner'sche huid-been-periostlap gemaakt, die de linker centraalwindingen bloot legde. Het maken der 4 trepaanopeningen op de hoeken van den beenlap duurde vrij lang, daar de schedel tamelijk dik en ook ongelijk dik was. Bij het maken der onderste, achterste trepaanopening werd de dura aangeboord. De beenschijfjes werden in warme zoutsolutie bewaard. De bloeding bij dit deel der operatie was zeer matig en gemakkelijk te bestrijden; de zaagsneden werden gemaakt met den electromotor, die echter bij het maken der laatste zaagsnede bij de mediaanlijn defect geraakte, zoodat de operatie hier met hamer en beitel voltooid werd. Na het omslaan der huid-periost-beenlap werd de niet pulseerende dura ingeknipt en over de geheele breedte van den lap omgeslagen, waarop een tumor voor den dag kwam, die zich slechts onduidelijk door eene eigenaardige blauwroode verkleuring en door zijn meerdere consistentie van de omgeving onderscheiden liet. Bij palpatie bleek de tumor zich naar onderen ver over de mediaanlijn uit te strekken en zich ook ver in de diepte voort te zetten; eene juiste grens was tegenover de gezonde hersenmassa ook bij palpatie niet goed te vinden. Op de oppervlakte van den tumor zaten verscheidene kleine met sereus vocht gevulde cysten. Hoewel de tumor dus niet nauwkeurig te begrenzen was, werd na eenig beraad besloten ten minste een deel te exstirpeeren. Om sterke bloeding te voorkomen, werden vooraf eenige groote pia-vaten onderbonden en daarna werd een groot deel van den tumor stomp met den vinger losgewoeld en met de schaar geamoveerd, waarbij zooveel mogelijk zorg gedragen werd niet te ver in de diepte en ook niet over de mediaanlijn te gaan. Toch werd bij de exstirpatie de zijventrikel geopend en vloeide eenig cerebro-spinaalvocht af. In het geëxstirpeerde deel van den tumor,

die een g l i o m a bleek te zijn, werd ook nog eene groote met sereus vocht gevulde cyste aangetroffen. De bloeding bij de exstirpatie was slechts matig.

Nadat de wondvlakte met zoutsolutie flink gereinigd was, werd de dura geheel gehecht, de lap gereponeerd en de beenstukjes, die bij het maken der trepaanopeningen verwijderd waren, weer op hunne plaats gebracht; daarna werd de schedelhuid gehecht, een drukkend verband aangelegd en pat. te bed gebracht. De operatie had geduurd van $8^1/_4$ uur tot half twaalf en werd door den pat. goed verdragen; hij was niet gecollabeerd en braakte niet na de narcose. Tegen 12 uur begon hij bij te komen en om half één 's middags was hij volkomen compos mentis. 's Middags was het verband doorgebloed en werd van eene nieuwe laag watten voorzien; 's avonds om 10 uur was de pols 96, temp. 36. 7.

Gedurende de nacht was pat. vrij onrustig, woelde veel en loosde af en toe diepe, luid steunende zuchten. Door gebaren gaf hij te kennen, dat hij veel dorst had en ijs verlangde.

26 III. '97. De beide voorgaande dagen was de algemeene toestand bevredigend, slechts nu en dan traden lichte Jackson'sche krampen op. Daarbij traden klonische krampen van de oogspieren en onderkaak op, zoodat pat. als het ware tallooze malen achter elkaar hapte. De oogballen draaiden eerst horizontaal heen en weer en daarna werden zij blijvend naar rechts gedraaid. Ook het hoofd volgde dezelfde bewegingen. Daarbij trad nu en dan trismus op en eene krachtige, blazende expiratie met lichte aanduiding van schuim op de mond. Elke aanval eindigt met een luiden zucht en pat. is daarna gedurende korten tijd in een toestand van verdooving. Romp en extremiteiten bleven steeds van krampen vrij.

Pat. begon langzamerhand iets te zeggen, doch de woorden werden luid uitgestooten. De f a c i a l i s - p a r e s e is ook in de oogtakken zeer duidelijk.

27 III. '97. Het spreken werd iets beter, toch vergiste hij zich nu en dan in de woorden, b. v. v i s i t e noemde hij v i t e. Temp. normaal, pols van 80—100.

28 III. '97. De hechtingen werden gedeeltelijk verwijderd, de beenlap was voor een groot gedeelte opgelicht en van het overige deel van den schedel gescheiden door eene gebombeerde fluctueerende massa. Vandaar dat nog eenige hechtingen bleven zitten. Overigens reunio per primam.

31 III. '97. Pat. maakt het bij voortduring goed; de facialis-

paralyse is grootendeels verdwenen en nu ongeveer, zooals zij was vóor de operatie. De spraak is weer zoo goed als normaal.

4 IV. '97. De laatste hechtingen zijn heden verwijderd, de beenrand is nog duidelijk voelbaar, uitstekend boven de rest van het schedeldak, de beenplaat pulseert krachtig.

11 IV. '97. Verbandwisseling; nog steeds duidelijke pulsatie van de beenplaat, hoewel het niveauverschil veel minder is geworden. Rechterarm en -hand worden dagelijks gemasseerd en gefaradiseerd en pat. oefent zich in de beweging van den arm, die echter nog sterk paretisch is.

28 IV. '97. Sedert eenige dagen is pat. geregeld op de been; de algemeene toestand is uitstekend. De hoofdpijn is verdwenen, de toevallen zijn niet teruggekeerd en de sufheid is veel verbeterd. Het rechterbeen is vrij goed bewegelijk, de ileopsoas-groep werkt vrij bevredigend; pat. kan zelfstandig het onderbeen in flexie brengen en in geringen mate de voet dorsaal flecteeren. Onderarm en vingers zijn nog volkomen paralytisch. Toch gelukte het pat. heden morgen met behulp der schouderspieren den arm in toto op te heffen. Hij oefent zich hierin zoo veel mogelijk. Uit het oogspiegelonderzoek blijkt, dat de toestand nog dezelfde is als vóór de operatie; de visus blijft ongestoord.

9 V. '97. Prof. Winkler onderzocht heden den pat. nogmaals; hierbij werd het volgende geconstateerd:

Bij het laten zien der tanden blijft de rechterkant iets achter; overigens zijn de facialis-bewegingen ongestooord. De tong wordt recht uitgestoken, het spreken is ongestoord, behalve het habituеele stotteren.

De vinger- en handbewegingen zijn onmogelijk.

In het elleboogsgewricht is eenige flexie mogelijk, eveneens eenige abductie van den bovenarm en eenige rotatie naar binnen; adductie en rotatie naar buiten zijn onmogelijk. De gang is nog duidelijk hemiplegisch, doch pat. staat vrij goed op het rechterbeen; hinken op het rechterbeen is onmogelijk. Eveneens is onmogelijk: flexie van het onderbeen en dorsaalflexie van de voet; plantair-flexie daarentegen is eénigszins mogelijk. De flexie van het bovenbeen begint vrij goed terug te komen.

De reflexen zijn aan de rechterzijde nog steeds duidelijk verhoogd, er bestaat voet- en dijclonus. Ook links zijn de pees-reflexen iets verhoogd.

De buikreflex is rechts teruggekeerd. De sensibiliteit is overal ongestoord.

De visus is goed, op beide oogen $^6/_6$. Het ophthalmoskopisch onderzoek geeft nog steeds hetzelfde resultaat als vóor de operatie, misschien is zelfs de zwelling van de papil nog iets toegenomen. Deze bedraagt thans: O D + 2 D.

De algemeene toestand is zeer goed. De hoofdpijn is totaal verdwenen, pat. is opgewekt en vroolijk, tot luidruchtigheid toe, beweegt zich den ganschen dag over de zaal en is volkomen met zijn toestand tevreden.

Half Mei werd hij in dezen toestand uit het gasthuis ontslagen.

Al was dus ook hier slechts van eene partieele exstirpatie sprake en al is de kans op een recidief zeer groot, toch kunnen wij voorloopig met het succes der operatie zeer tevreden zijn. De klachten, die pat. het meest hinderden, vooral de hoofdpijn, zijn geheel verdwenen en een half jaar na de operatie maakte hij het nog zeer goed en was zeer tevreden ondanks zijne invaliditeit. Het voortbestaan en toenemen der stuwingspapillen is echter een bewijs voor het voortwoekeren van den tumor en waarschijnlijk zal vroeger of later eene tweede operatie moeten worden gedaan.

Gaan wij nu nog eens in het kort de resultaten na in onze 7 gevallen verkregen, dan zien wij, dat driemaal kort na of in aansluiting aan de operatie de exitus letalis ten gevolge van shock optrad, en wel twee maal bij kinderen; eenmaal succombeerde pat. $2^1/_2$ maand na de operatie aan de progressie van het lijden, daar de tumor, hoewel bij de operatie gevonden, niet kon worden verwijderd; driemaal had de operatie bij tumoren, gelegen in de motorische zone, een gunstig resultaat, al kon ook van eene totale verwijdering van het neoplasma in geen der drie gevallen sprake zijn. Eén patient overleefde de operatie, veel verbeterd, gedurende 1 jaar en 8 maanden en de beide anderen bevinden zich respectievelijk na 14 maanden en $^1/_2$ jaar nog zeer goed. Den verderen loop dezer beide laatste gevallen hopen wij later ook nog te kunnen mededeelen.

Thans willen wij overgaan tot eene nadere beschouwing der in de literatuur medegedeelde geopereerde gevallen en afzonderlijk de resultaten der operatie mededeelen, verkregen bij tuberkels, gummata, gliomen, sarcomen, glio-sarcomen, fibro-sarcomen, cysten, parasitaire cysten, angiomen, endotheliomen, fibromen, carcinomen, één perithe oom en één

margaritoom en verder bij een klein aantal tumoren, waar de aard niet nader is omschreven.

Tuberkels.

Terwijl Krönlein bij gelegenheid zijner publicatie van een met succes geopereerden hersentuberkel nog slechts 14 andere gevallen kon verzamelen, heb ik in het geheel de ziekte-geschiedenissen gevonden van 22 gevallen; in 18 daarvan had ik de gelegenheid de oorspronkelijke publicatie door te lezen, doch van de 4 overige stonden mij slechts referaten ten dienste. Een kort uittreksel dier ziekte-geschiedenissen laat ik hier volgen:

Geval 1. B. v. Beck. Solitärer Tuberkel von Faustgrösse im rechten subcorticalen Marklager des Grosshirnes, Jackson'sche Epilepsie vom linken Bein ausgehend. Mai 1892 osteoplastische Trepanation und Exstirpation des Rindencentrums für das linke Bein, ohne Erfolg. März 1893 Verdacht auf Tumor, osteoplastische Trepanation und Exstirpation der Geschwulst. Heilung.

(Beiträge zur Pathol. und Chirurgie des Gehirnes, in Beiträge zur klinischen Chirurgie. Bd. XII. S. 113).

und

(Vierordt. Ueber die operative Behandlung subcortical gelegener Hirntumoren. Fortschritte der Medicin. Bd. 12. 1894. S. 493).

Een man van 23 jaar leed sedert 1889 veel aan hoofdpijn; in Nov. 1890 kreeg hij paraesthesiën in het linkerbeen, nu en dan met trekkingen, die zich allengs van de voet op de kuit en op de dij uitbreidden en ten slotte overgingen op de rompmusculatuur. Juni 1891. Eerste epileptisch insult beginnende in het linkerbeen met verlies van bewustzijn. Daarna herhaaldelijk toevallen. Pat. werd eerst als een hystero-epilepticus behandeld, totdat Edinger ten slotte de diagnose maakte van een vermoedelijke tuberculeuse haardaandoening in de hersenschors en eene operatie voorstelde.

21 Mei 1892. Operatie: (Dr. Ebenau, Frankfurt). Huid-periostbeenlap ter grootte van een vijfmarkstuk. Pia sterk geïnjicieerd; op de hersenoppervlakte enkele verdachte plekjes, die werden geexcideerd. Sluiting van de wond, die na 14 dagen genezen was. De geëxcideerde hersenmassa bleek normaal te zijn (Weigert).

Korten tijd daarna traden weer aanvallen op, die steeds in het linkerbeen begonnen; de hoofdpijn nam toe, en pat. bemerkte, dat de kracht in het linkerbeen en ook in den linkerarm allengs afnam.

Bij een onderzoek, door Vierordt te Heidelberg op 10 Nov. 1892 gedaan, bleken te bestaan: spastische parese van linkerarm en linkerbeen met sterk verhoogde reflexen; beginnende stuwingspapillen met vermindering van het gezichtsvermogen; Geringe sensibiliteits-stoornissen in linkerarm en -been, zeer geringe facialis-parese links, vermindering van het geheugen en van de intelligentie.

Vierordt maakte de diagnose van een vermoedelijk subcorticalen hersentumor en daar de stuwingspapillen allengs zeer duidelijk waren geworden, werd tot eene tweede operatie besloten.

Operatie: 1 Maart 1893. (Prof. Czerny). Huid-periost-beenlap over de rechter motorische zone van 5 bij 8 bij 7 c.m. Na opening der dura, die tengevolge van de eerste operatie hier en daar met de hersenmassa was vergroeid, ziet men eene hyperaemische hersenschors en voelt men op éene plek eene meerdere resistentie. Hier wordt met vinger en scherpe lepel een appelgroote tumor geënucleëerd, die grootendeels verkaasd is. De tumor woog 175 gram, was lang 7, breed 6 en dik 4 c.m. en was een solitair-tuberkel. Duur der operatie 2 uur.

Resultaat. Wondverloop ongestoord. Tot 1 Januari 1894 traden nog herhaaldelijk epileptische insulten op, die evenwel allengs korter van duur werden. De hoofdpijn is verdwenen, de stuwingspapillen zijn teruggegaan, doch er is eene geringe atrophie der nervi optici overgebleven met V = $^{6}/_{18}$. Er bestaat nog eene duidelijke hemiparese, waardoor pat. nog zeer slecht loopt en meestal niet zonder steun vooruit komt; de parese van den arm is meer verbeterd dan die van het been.

GEVAL 2. Bennet May. Case of excision of tumour of cerebellum. Death.

(The Lancet. 16 April 1887, p. 768.)

Een jongen van 7 jaar werd 19 Juli 1886 opgenomen in Queen's Hospital te Birmingham met klachten over hevige, continueele hoofdpijn, vooral in het voorhoofd, braken en vermindering

van het gezichtsvermogen sedert April 1886. Er bestonden ongelijke pupillen, déviation conjugée der oogen naar links en paralyse van den rechter m. rectus ext.; verder duidelijke stuwingspapillen en een dronkemansgang met neiging steeds naar links en achter te vallen. Op 8 Oct. 1886 was pat. volkomen blind en kon hij niet meer staan; duidelijk nystagmus; verlies van patellair-reflex rechts; sterke emaciatie.

Diagnose. Tumor cerebelli en wel vermoedelijk een tuberkel in de rechter hemisfeer.

Operatie. De rechterhelft van het cerebellum werd blootgelegd door eene trepanatie-opening met de beentang te vergrooten tot voldoende ruimte was verkregen. Een inch onder de schors werd een duivenei-groote tuberkel gevonden en verwijderd.

Resultaat: De patient stierf een paar uur na de operatie aan Shock. Obductie was verboden.

Geval 3. Booth and Curtis. Tumor of the left frontal lobe of the cerebrum. Operation. Recovery.

(Annals of Surgery. 1893. Febr.)

Een man van 24 jaar leed in zijne jeugd aan coxitis en kreeg voor 17 maanden typische epileptische toevallen. Vóor 3 maanden onstond eene pijnlijke zwelling onder de huid in de linker slaapstreek, kort daarop gestoord gezichtsvermogen, spraakstoornis, zwakte van het geheugen en stompzinnigheid. Er ontwikkelde zich parese van de rechter gezichtshelft en van den rechter abducens; tevens bestonden wijde pupillen zonder reactie, dubbelzijdige neuritis optica met talrijke haemorrhagiën, verlies van den reuk links.

Diagnose. Tumor cerebri met perforatie naar buiten.

Operatie. Hoefijzervormige incisie op de plaats der zwelling in de slaapstreek, splijting van de dikke, roodachtige huid, die het gezwel bedekte, waarop zich eene kaasachtige massa ontlastte. Er bleek een defect in den schedel te zijn, dat met beentang en beitel vergroot werd; hierbij moest ook de proc. zygomat. doorgezaagd worden. De art. meningea media werd onderbonden. De orbita was reeds gearrodeerd; hier werd de dura het eerst losgemaakt, daarna meer naar binnen tot aan de proc. clinoïd. ant, waar de mediale grens van

den tumor te voelen was. Daarna opening van de dura aan den bovensten wondrand; de hersenschors werd nu boven den voelbaren tumor ingesneden, waarop een in eene vaste kapsel gehuld gezwel gemakkelijk werd geamoveerd. Het stuk der dura, waarmede de kapsel was vergroeid, werd mede weggenomen. De tumor bestond uit twee walnoot-groote en twee kleinere door steeltjes met elkaar samenhangende massa's, die bacillenrijke tuberkels bleken te zijn.

De holte werd getamponneerd en de wond verder gesloten.

Resultaat na de operatie. Op den 17den dag was het gezichtsvermogen links iets verbeterd; de overige symptomen waren veel teruggegaan. Op den 23sten dag ontstond een epileptisch insult en wat koorts, ten gevolge van geringe suppuratie der wond. Een aluminiumplaatje, dat op de beenranden steunend in de wond was gebracht, werd weggenomen, waarna allengs die verschijnselen weer teruggingen.

Negen weken na de operatie werd pat. ontslagen, genezen tot op 2 fistels met tuberculeus geïnfiltreerde wanden. Weinige dagen later stierf pat. in een zwaar epileptisch toeval. Geen obductie.

GEVAL 4. Bullard and Bradford. Cerebellar tumor; operation, haemorrhage from defect of occipital bone; death.

(Boston. med. Journ. 30 April 1891. Vol. 124. No. 18.)

Een meisje van $2^1/_2$ jaar vertoonde de typische symptomen van een tumor in het cerebellum. Er werd eene trepanatie-opening gemaakt boven de protub. occ. ext., waarop eene heftige bloeding ontstond, afhankelijk van beleediging van den sinus longitudinalis en waaraan pat. in korten tijd succombeerde.

Obductie werd niet toegestaan, maar na aanlegging eener andere trepanatie-opening op het cadaver, werd in het cerebellum inderdaad een tuberkel gevonden.

GEVAL 5. Bury. Subcortical tumour of the brain. Trephining, no tumour found. Death two months later. Post mortem examination: tuberculous tumour of optic thalamus.

(The British med. Journ. 28 Nov. 1896. p. 1573).

Een man van 44 j. leed sedert een half jaar aan duizeligheid

en kort daarop aan toenemende parese van linkerarm en been; het gezichtsvermogen nam af, er bestond beiderzijds neuritis optica, verder nystagmus, heftige hoofdpijn en nu en dan braken, doch geen anaesthesie en geen hemianopsie. De diagnose werd gemaakt van een corticalen hersentumor in de rechter hemisfeer. Bij de trepanatie werd geen tumor gevonden. Pat. succombeerde twee maanden na de operatie en acht maanden na het begin zijner ziekte en men vond bij de obductie een grooten tuberkel in den rechter thalamus opticus.

GEVAL 6. Dobson. Multiple tubercular cerebral tumours; convulsions; trephining over motor area.

(The Lancet, 14 May 1892. p. 1079.)

Een meisje van 18 jaar werd op 1 Febr. 1892 in het gasthuis opgenomen. Tien weken te voren was zij gaan lijden aan heftige hoofdpijn, vooral in het voorhoofd en in den nek, kort daarop aan veel en herhaald braken; vier weken later traden af en toe trekkingen in den linkerarm op, beginnende in den duim, doch niet gevolgd door parese; eenmaal slechts werd zulk een aanval gevolgd door verlies van bewustzijn. Midden Februari begon zij dubbel te zien en nam het gezichtsvermogen af; er bleek beiderzijds sterke neuritis optica te bestaan.

Diagnose. Tumor of absces (daar ozaena bestaan had) in de rechter motorische zone, voornamelijk in het arm-centrum.

Operatie. 10 III. '92. Trepanatie over het arm-centrum in de rechter hemisfeer; na opening van den schedel en van de dura prolabeerde de hersenmassa sterk, doch een tumor kon niet worden ontdekt. Sluiting der huidwonde, aseptisch verband.

Resultaat. Na de operatie was de hoofdpijn totaal verdwenen, doch een dag later ontwikkelde zich reeds eene linkszijdige hemiplegie, die tot aan den dood, een maand later, bleef bestaan. De dood werd veroorzaakt door het optreden eener sterke hernia cerebri, die geinfecteerd werd en waarna zich eene meningitis ontwikkelde.

Obductie. Bij de sectie werd even vóor de plaats, waar getrepaneerd was, een hazelnoot-groote tuberkel gevonden, onder de dura mater gelegen. Daarenboven bestonden nog 2 kleinere tuberkels in de rechter parietaalkwab, 1 in de linker parietaal- en

1 in de linker occipitaalkwab, benevens 1 walnoot-groote tuberkel in den linker nucleus caudatus, die in den ventrikel promineerde. Deze hadden tot geen verschijnselen aanleiding gegeven.

Geval 7. Doyen. Tubercule cérébral. Hemicraniectomie temporaire. Exstirpation. Guérison. Mort trois mois après de tuberculose pulmonaire.

(Marcotte, de l'hemicraniectomie temporaire. Thèse de Paris 1896. p. 71.)

Een man van 31 jaar leed in het najaar van 1894 aan heftige hoofdpijnen; in het begin van Dec. 1894 vertoonden zich aanvallen van Jackson'sche epilepsie in de linker lichaamshelft, beginnende in den linkerarm en gevolgd door parese der linker lichaamshelft. In Januari 1895 bestond daarnaast reeds geringe contractuur in linkerarm en been. Het gezichtsvermogen nam af en bij onderzoek bleek beiderzeids eene stuwingspapil te bestaan. De hoofdpijnen namen allengs toe, eveneens de parese. Er ontwikkelde zich een tumor albus van het linker kniegewricht en later ook een koud absces in den rug, ter hoogte van de 9de rib links. De epileptische insulten namen in hevigheid toe, er traden nu en dan pijnen in den linkerarm op en de hoofdpijn werd ten slotte ondragelijk.

Diagnose. Solitair-tuberkel in de rechter motorische zone. Daar de pat. dringend verlangde van zijn hoofdpijn en epilepsie verlost te worden, ging men tot eene operatie over.

Operatie. 23 Oct. 1895, gedaan voor de leden van het chirurgen congres. Hemiecraniectomie rechts (instrumentation à main). De dura mater werd over de motorische zone breed geïncideerd en in een grooten lap omgeslagen. De schors scheen normaal, maar bij palpatie werd in de diepte onder het arm-centrum een uitgebreide weerstand ontdekt. De hersenmassa werd tot eene diepte van 15 m.m. gekliefd en een duivenei-groote tuberkel uit het gezonde weefsel geënucleëerd. Pat. collabeerde daarop, doch werd spoedig bijgebracht. Hechting der dura, sluiting der wond zonder drainage.

Resultaat. Wondgenezing ongestoord. In den tumor werden duidelijk tuberkelbacillen gevonden. Na de operatie verdween de hoofdpijn geheel, de epileptische toevallen

bleven weg, doch de linkerarm bleef verlamd en pat. bleef sufferig. Korten tijd daarna trad eene linkszijdige pleuritis op en pat. succombeerde drie maanden later aan tuberculose.

Obductie. Behalve tuberculeuse veranderingen in bijna alle organen, werd in de hersenen door Cornil het volgende gevonden. De plaats, waar de tuberkel gezeten had, werd nu ingenomen door eene sereuse cyste met een fibreusen wand van 2 à 3 m. m.; daaromheen was de hersenmassa volkomen gezond.

GEVAL 8. Horsley. Removal of tubercular tumour from the anterior border of motor centre for thumb. Operation. Great improvement.

(The British medic. Journ. 1886. 9 Oct. p. 673. Auvray. Les tumeurs cérébrales p. 264).

Een man van 20 jaar kreeg in Januari 1884 in duim en wijsvinger der linkerhand krampen, die zich gedurende 3 maanden tweemaal daags herhaalden.

In Maart 1884 trad een epileptisch insult op met trekkingen, vooral in den linkerarm; een tweede aanval trad op in Januari 1885, ook weer beginnende in linkerduim en wijsvinger; pat. verloor daarbij ten slotte het bewustzijn. Herhaaldelijk draaiden bij zulk een aanval het hoofd en de oogen naar links en werd het linkerbeen opgetrokken. Was de aanval zeer uitgebreid, dan deelden ten slotte ook rechterarm en been in de krampen. Na zulk een aanval bleef meestal de linkerarm gedurende eenigen tijd verlamd.

In Febr. en Maart 1886 gebeurde het meermalen, dat de aanval begon met trekkingen in de linker gelaatshelft. Pat. kreeg allengs meer hoofdpijn, doch neuritis optica bestond niet.

Diagnose. Locaal proces, misschien tumor in het duim-centrum in de rechter hemisfeer der groote hersenen.

Operatie. 22. VI. 1886. Exploratieve trepanatie over de rechter motorische zone; na incisie der dura mater kwam een tumor voor den dag, die uit het schijnbaar gezonde hersenweefsel ruim werd geëxcideerd. Daarna sluiting der wond.

De tumor was een solitair-tuberkel.

Resultaat. Daags na de operatie bestond parese van linker-facialis,

paralyse van linkerarm en schouder, linkszijdige hemianaesthesie, en verlies van spierzin in den linkerarm tot aan den schouder. Deze verschijnselen verbeterden allengs zoodanig, dat alleen eene geringe parese van den linker voorarm en hand overbleef.

De epilepsie bleef sedert $^1/_2$ jaar na de operatie weg; tot Nov. 1886 hadden zich nog 8 lichte aanvallen vertoond, daarna echter geen meer.

Zes jaar na de operatie werd pat. weer in het gasthuis opgenomen met spondylitis der borstwervels en eene beginnende paraplegie, die allengs weer verbeterde; doch anderhalf jaar later kreeg hij eene tuberculeuse epididymitis en tuberculose der nieren, waaraan hij succombeerde. Een sectie-verslag van dit geval vond ik niet opgegeven.

Geval 9. Horsley. Removal of tubercular tumour from the right lobe of cerebellum. Death 19 hours after operation.

(The British. med. Journ. 23 April 1887. p. 865).

Een man van 18 jaar was 1 jaar bedlegerig geweest met de volgende verschijnselen: hoofdpijn, braken, beiderzijds neuritis optica, toenemende zwakte van alle vier de extremiteiten, vooral parese van linkerarm en linkerbeen en epileptische toevallen, waarbij hoofd en oogen naar rechts werden gekeerd.

Diagnose. Tumor in de rechter hemisfeer der kleine hersenen.

Operatie. 17 XII. '86. Trepanatie over de rechter hemisfeer van het cerebellum, exstirpatie van een solitair-tuberkel, die 7 drachmen woog.

Resultaat. Pat. ontwaakte even uit de narcose, doch succombeerde 19 uren na de operatie; bij de sectie werd algemeene tuberculose der inwendige organen gevonden.

Horsley geeft speciaal op, dat hier de operatie geschiedde als „dernier ressort".

Geval 10. Jaboulay. Trépanation chez une petite fille, présentant des impulsions. Amélioration. Mort par tuberculose. Autopsie: tubercle cérébral du lobe frontal droit.

(Archives provinciales de Chirurgie: T. II, No. 2. Févr. 1893. p. 74).

Hetzelfde geval is beschreven door:

(Royet. Lyon. Méd. 13 Déc. 1891).

Een meisje van 9 j. viel op $3^1/_2$ jarigen leeftijd met het hoofd op de steenen, waardoor een wond boven de rechter wenkbrauw ontstond. Na den val leed het kind aan hoofdpijn, werd het driftig en prikkelbaar en bleef het achterlijk in geestelijke ontwikkeling. Drie à vier jaar later kreeg het aanvallen, waarbij het zich het hoofd met de vuisten sloeg, indien het niet bewaakt werd; daarbij bestond hardnekkige obstipatie.

Bij onderzoek op 1 Nov. 1888 blijkt, dat in de spieren der linker gelaatshelft nu en dan plotseling contracties ontstaan; de pupillen zijn ongelijk, de linker wijder dan de rechter. Pat. slaat zich herhaaldelijk met de vuisten op het hoofd en bijt zich in armen en beenen; zij verscheurt de dekens met de tanden en is zoo verbazend wild, dat zij vastgebonden moet worden.

In Mei 1890 begint zij allengs te vermageren, zonder dat men daarvoor eene oorzaak kan vinden. Op grond, dat vroeger een schedeltrauma heeft bestaan, wordt besloten te trepaneeren, daar de algemeene toestand snel vermindert.

Operatie. 8 VIII. '90. Er werden 4 trepaanopeningen gemaakt over de rechter voorhoofdsstreek. Geen tumor werd gevonden; de dura werd evenwel niet geopend.

Resultaat. Na de operatie hield de wildheid geheel op en scheen pat. geheel van karakter veranderd te zijn. Het intellect scheen gelijk te staan met dat van een kind van 3 jaar. Na een 14 dagen echter ging de wond weer open en suppureerde; er ontwikkelden zich verschijnselen van den kant der longen en van het darmkanaal (diarrhée) en pat. succombeerde op 25 Aug. 1890, 17 dagen na de operatie.

Obductie. Bij de sectie vond men in het midden van de eerste frontaalwinding rechts, een solitair-tuberkel, ter grootte van eene noot, die vergroeid was met dura en falx cerebri; daarnaast bestond eene tuberculeuse meningitis en algemeene miliair-tuberculose, benevens tuberculose der bronchiaalklieren.

GEVAL 11. Keen. Tubercular tumor in the motor area. Operation. Operative recovery. Death. Autopsy.

(The American Journ. of the med. sc. Febr. 1894, p. 115).

Een man van 52 j., vroeger steeds gezond, kreeg in Juni 1890 plotseling trekkingen in de linkerhand en in de linkerzijde van den mond, gevolgd door eene geringe spraakstoornis. Vier weken later klonische krampen in het hoofd, dat naar links getrokken werd, hierna ook weer spraakstoornissen; veertien dagen daarna weer krampen in linkerhand en linkergelaatshelft, gevolgd door eene geringe parese, vooral in den linkerarm, minder van den linker facialis. Er bestond vooral in de frontaalstreek hoofdpijn, die allengs toenam, evenals de parese van de linker lichaamshelft. Nu en dan Jackson'sche krampen gedurende het laatste halfjaar van 1890 en begin 1891. Lichte stuwingspapil.

Diagnose. Vermoedelijk een tumor in de rechter motorische zone.

Operatie. 24 II. 1891. Trepanatie over de rechter motorische zone; de hersenen pulseerden krachtig, er werd niets abnormaals ontdekt, behalve een lichte geelachtige verkleuring der een weinig oedemateuse schors; ook bij palpatie en punctie in de diepte was geen abnorme weerstand te voelen. De dura werd weer gesloten, de opening in het been echter niet.

Resultaat. De wond genas zonder stoornissen, doch na de operatie verminderde alleen de hoofdpijn; de papillitis nam allengs toe; de parese ging in volkomen linkszijdige hemiplegie over en pat. succombeerde op 5 Sept. 1891, dus $6^1/_2$ maand na de operatie.

Obductie. Eerst na harding der hersenen en na mikroskopisch onderzoek, werd een verweekte en grootendeels verkaasde tuberkelmassa gevonden, die de beide centraalwindingen innam. Men had dus op de juiste plaats getrepaneerd en men zou goed gedaan hebben om tijdens de operatie een stukje van de verkleurde hersenschors te excideeren en mikroskopisch te onderzoeken.

Geval 12. Knapp. Large tubercular tumour in the left lateral lobe of the cerebellum. Operation, slight improvement.

(Journal of nervous and mental diseases. March 1892).

Een patiënt begon in Oct. 1889 te klagen over toenemende hoofdpijn en vermindering van het gezichtsvermogen; er bleek dubbelzijdige neuritis optica te bestaan. Daarbij kwam braken en verlies van den reuk; in Aug. 1890 was pat. volkomen blind. In Sept. 1890 begon hij op het linkeroor doof te worden en kreeg hij last bij het slikken, terwijl zich salivatie voordeed. Er ontstonden tevens paraesthesiën in het gelaat en in de handen en men vond een pijnlijk drukpunt op het rechter wandbeen. De patellair-reflexen waren verdwenen.

Diagnose. Daar eene locale diagnose van den tumor niet goed gemaakt kon worden, en de hoofdpijn steeds toenam, werd besloten op 18 Jan. 1891 eene palliatieve trepanatie op het rechter wandbeen te verrichten. De hersenmassa prolabeerde, doch een tumor werd niet gevonden.

Resultaat. De hoofdpijn alleen nam belangrijk af, doch verdween niet geheel, de andere verschijnselen bleven bestaan. Tien dagen na de operatie keerde pat. huiswaarts, doch hij kwam reeds een paar dagen daarna terug met eene linkszijdige hemiplegie en hemianaesthesie. Op 14 Febr. werd pat. comateus, doch het coma verdween, nadat uit de wond eene groote hoeveelheid cerebro-spinaalvocht was afgevloeid. Er was reeds eene hernia cerebri ontstaan, die allengs grooter werd, en den 9den Maart succombeerde pat. vrij plotseling.

Obductie. Bij de sectie werd eene lichte meningitis rondom de trepanatie-opening gevonden en verder een groote solitairtuberkel in de linkerhemisfeer van het cerebellum.

Geval 13. Knapp and Bradford. Tuberkel in de rechter motorische zone. Exstirpatie. Dood aan shock na $^3/_4$ uur.

(The Boston med. and Surg. Journ. 4, 11 and 18 April 1890.
The Med. and Surg. Reports of the Boston City Hospital
Vol. IV. p. 103.
Knapp. Intracranial growths. 1891. p. 54.)

Pat., een man van 32 j., werd 17 Dec. 1888 in het ziekenhuis

opgenomen. In 1868 kreeg hij een schedeltrauma, den volgenden dag gevolgd door 7 epileptische toevallen.

In 1886 begon hij te klagen over nausea, braken en hoofdpijn. In begin 1887 kreeg hij stijfheid en machteloosheid in de linkerhand en kort daarop een krampaanval, hoofdzakelijk in den linkerarm; eenigen tijd later ontstond zwakte in linkerarm en linkerbeen met een gevoel van doofheid in de linkerhand en allengs ontwikkelde zich eene linkszijdige hemiplegie met verhoogde reflexen en lichte contracturen, terwijl de toevallen zich meer en meer herhaalden, en nu eens gepaard gingen met verlies van bewustzijn, dan weer niet.

In begin 1888 nam de hoofdpijn sterk toe, vooral in het achterhoofd, terwijl het geheugen afnam en de spraak langzaam werd.

In Nov. 1888 bleek daarenboven eene dubbelzijdige neuritis optica te bestaan.

Diagnose. Tumor in de rechter motorische zone.

Operatie. 28 Dec. 1888 (Bradford) Bij de trepanatie werd uit het midden der beide centraalwindingen rechts een tuberkel geëxstirpeerd, 7 bij 3 c.m. groot en 1 c.m. onder de schors gelegen. De tumor woog 35 gram en bestond uit twee gedeeltelijk van elkander gescheiden deelen.

Resultaat. Pat. succombeerde aan shock drie kwartier na de operatie. Obductie werd niet toegestaan.

GEVAL 14. Krönlein. Kippeneigroot tuberkelconglomeraat in het middelste en onderste derde deel der linkszijdige centraalwindingen, dat den cortex en de aangrenzende subcorticale hersendeelen inneemt. Jackson'sche epilepsie, uitgaande van den rechter voorarm; osteoplastische schedelresectie; exstirpatie van den tumor; genezing.

(Beiträge zur klin. Chir. v. Bruns. Bd. XV. Heft 1. S. 257).

Een man van 43 jaar, wiens vader leed aan phthisis, kreeg in 1884 eene huidwond van den schedel, doordat een leeg biervaatje op zijn hoofd viel.

In den zomer van 1894 klaagde hij veel over hoofdpijn en duizeligheid.

Op 27 Febr. 1895 kreeg hij onder het eten het gevoel, alsof zijn rechter hand sliep; dienzelfden dag ontstond een epileptisch insult, dat een half uur duurde en met verlies van bewustzijn gepaard ging. Na dat insult moest hij 3 weken het bed houden met hoofdpijn, krampen en trekkingen in den rechter arm en rechter gelaatshelft.

Eind April was de toestand iets beter, doch kort daarop ontstond weer een epileptisch insult, nu zonder verlies van bewustzijn. Van af dat oogenblik herhaalden zich die aanvallen meermalen en met korter tusschenpoozen en duurden van 5 min. tot 1 uur.

Vooraf ging meestal eene aura, met trillende bewegingen in den rechter middelvinger beginnende en overgaande op den rechterarm, totdat de geheele rechter lichaamshelft daarin ten slotte deelde. Op den aanval volgde eene paralyse van den rechterarm en partiëele paralyse van de tong met tenesmi ad urinam, zoodat pat. alle 10 minuten moest urineeren. Eveneens trad obstipatio alvi op, doch nimmer braken.

Bij onderzoek van den kaal geschoren schedel blijkt, dat er in de linker parietaalstreek een $3^1/_2$ c.m. lang litteeken bestaat, in ligging en richting ongeveer overeenkomende met het middelste deel van den Sulcus Rolando.

Percussie van den schedel is nergens pijnlijk; er bestaan geen stuwingspapillen en geen sensibiliteitsstoornissen, doch er is: parese van de rechter gelaatshelft, parese van den rechterarm, vooral van den voorarm, zonder atrophie; de rechter hand staat in lichte flexie-contractuur, er is lichte tremor in de rechterhand; de flexoren van den rechter voorarm vertoonen klonische krampen; aan rechter voorarm en hand vermeerderde zweetsekretie. Parese van de beenen bestaat er niet, doch de gang is waggelend; bij gesloten oogen bestaat vertigo. De peesreflexen zijn verhoogd.

Diagnose. Corticale haard in de motorische centra voor handgewricht, vingers en gelaat, dus in het onderste en middelste derde deel der centraalwindingen. Waarschijnlijk bestaat er een hersentuberkel in verband met de tuberculose van den vader.

Operatie. 6 Juli 1895. In aether-narcose wordt eene osteoplastische schedelresectie volgens Wagner over de linker centraalwindingen verricht met een lap van 6 c.m. breed en 6 c.m. hoog.

De Salzer'sche circulairzaag weigerde en daarom werd de operatie met hamer en beitel verricht. Uit de diploë ontstaat eene sterke bloeding, die gemakkelijk door compressie wordt gestild. De dura is licht blauwrood verkleurd en hard op het aanvoelen; zij wordt in een lap omsneden en omgeslagen, waarbij lichte vergroeiingen met de pia voor den dag komen. In de aangeduide centraalwindingen bevindt zich een conglomeraat van kersgroote knobbels, bedekt door de pia, promineerend, blauwrood, te samen ter grootte van een kippenei. Na onderbinding van de pia-vaten worden de 6—8 knobbels gemakkelijk stomp verwijderd; hierdoor ontstaat in den cortex en in de subcorticale laag een groot defect, dat weinig bloedt. De holte wordt met iodoformgaas getamponneerd, dat door eene opening in de huid-beenlap naar buiten wordt geleid. Repositie van de huid-beenlap, nauwkeurige hechting van de huid, verband. Duur der operatie 1 uur.

Resultaat. Wondgenezing ideaal, per primam. Na éen week verwijdering van den tampon, waarna de geheele wond den 23sten Juli volkomen genezen was.

Na de operatie bleven de hoofdpijn en de epileptische toevallen weg; de tremor in den rechter voorarm verdween geheel, maar de facialis-parese bleef bestaan en de rechter voorarm bleef volkomen verlamd.

Nog eenmaal deed zich gedurende het reconvalescentie-stadium een toeval voor en gedurende een paar dagen bestonden nog geringe klachten over hoofdpijn. Pat. werd den 10^{den} Aug. op zijn verzoek ontslagen. Ruim twee maanden na de operatie schreef zijn huisarts, dat pat. nog weer herhaaldelijk toevallen had gehad met krampen in den rechterarm en in het gelaat, doch zonder verlies van bewustzijn. Eind October 1895 was de toestand evenwel zeer goed; pat. had geen toevallen meer en de kracht in den rechterarm kwam allengs terug; de facialis-parese was nog onveranderd.

Geval 15. Lampiasi & Colella. Tumore del cervelletto con idrocephalia, trepanazione esplorativa, morte.

(La Psychiatria 1891. T. VIII. p. 261.)

Bij een kind van 2 jaar werd de diagnose gemaakt van een

cerebellairen tumor; bij eene exploratieve trepanatie werd de tumor niet gevonden. Dood 4 dagen later; bij de sectie vond men een solitair-tuberkel in de linker hemisfeer van het cerebellum met belangrijken hydrocephalus.

Geval 16. Mac Ewen. Tumor of the cerebellum. Operation. Removal of two tubercular tumors. Great improvement. Sudden death ten months after operation.

(The British med. Journ. 23 Dec. 1893. p. 1368).

Een pat. leed aan een tumor cerebelli, op grond der volgende symptomen: zware hoofdpijn, braken, reeds in atrophie overgaande stuwingspapillen, dronkemansgang, paralyse der beide beenen, parese der beide armen, slikstoornissen, incontinentia urinae et alvi.

Er werd eene palliatieve trepanatie in 2 tempo's verricht, waarbij een groot deel der achterste schedelgroeve werd blootgelegd. Er kwamen meerdere tuberkels voor den dag, waarvan er 2 werden geamoveerd, de eene ter grootte van een walnoot, de andere iets kleiner.

Reeds na de schedelopening alleen ondervond de pat. groote verlichting zijner ondragelijke hoofdpijnen en kon hij voor het eerst weer eens rustig slapen, hetgeen in geen maanden was geschied. Na de verwijdering der beide tuberkels gevoelde hij zich nog veel beter.

Na 14 dagen was de incontinentia urinae et alvi verbeterd, de paralyse der beenen zoover verdwenen, dat pat. de beenen kon buigen, strekken en oplichten. Ook de kracht in de armen was toegenomen en de hoofdpijn geheel verdwenen. Na 6 weken kon hij met een steun weer loopen en gevoelde hij zich goed, hoewel het gezichtsvermogen bijna geheel was verloren. Gedurende 5 maanden nam hij steeds in beterschap toe, maar na 7 maanden werden de beenen weer langzamerhand lam en na 9 maanden succombeerde pat. plotseling.

Bij de obductie werden nog meerdere tuberkels gevonden, waarvan er éen in den 4den ventrikel was gezeteld.

Geval 17. Mac Ewen. Protospasm of the hallux preceded by sensory impressions and followed by paralysis. Tuberculous tumour. Operation.

(The British medic. Journal. 11 Aug. 1888. p. 306).
(Bulletin médical. 1888. No. 64).

Een meisje van 7 jaar leed aan heftige epileptiforme convulsies, gevolgd door paralyse van de aangedane deelen. In het begin dezer aanvallen kreeg zij zulk eene heftige pijn in den grooten teen van de rechtervoet, dat zij het moest uitschreeuwen. Dan was die teen gedurende 5 minuten in tonische extensie. Soms bleef het hierbij, soms echter ontstonden daarna klonische contracties in de rechtervoet, kuit en dij, en soms ook deelden daarin de spieren van den romp, van rechterarm en rechter gelaatshelft. Zelden ontstonden algemeene convulsies met verlies van bewustzijn. Sensibiliteitsstoornissen bestonden er niet.

Diagnose: Corticale, misschien multiple laesie van het bovenste deel van de voorste centraalwinding, waarschijnlijk van tuberculeusen aard (op grond van de anamnese).

Operatie: Trepanatie over het bovenste deel der centraalwindingen links, waarbij verschillende miliaire tuberkels werden gevonden, adhaereerende aan de vaten van het bovenste deel van de voorste centraalwinding. Bij palpatie vond men daarenboven in het bovenste deel van de achterste centraalwinding in de witte stof een circumscripte, hazelnoot-groote tuberkel, die weggenomen werd.

Resultaat: Na de operatie bestonden gedurende 8 dagen geringe krampen in de rechter lichaamshelft, vooral in de spieren van rechterarm en been, die allengs afnamen. Een jaar later waren de convulsies nog niet teruggekeerd.

Geval 18. Mercanton et Combe. Tumeur cérébrale. Trépanation.

(Revue médicale de la Suisse romande.
20 Août 1889. p. 486.)

Een meisje van 12 jaar kreeg in Dec. 1886 met een liniaal een slag op het hoofd. In Maart 1888 begon zij te klagen over

heftige hoofdpijn, in April 1888 ontstonden aanvallen van Jackson'sche krampen in den rechterarm, met draaiing van het hoofd naar rechts, doch zonder verlies van bewustzijn. Na den aanval ontstond telkens eene parese van den rechterarm. Beiderzijds was er eene stuwingspapil, het sterkst links.

In Sept. 1888 ontwikkelde zich een spina ventosa aan de rechterhand; in Oct. 1888 trekkingen in rechter facialis en rechterbeen; in Dec. 1888 na een insult spraakstoornissen en afname van de gezichts-scherpte, lichte parese van rechterbeen en rechter gelaatshelft.

Diagnose: Tuberkel in de voorste centraalwinding links. Het verloop van de operatie is niet gepubliceerd; alleen het klinische gedeelte is beschreven, zoodat het resultaat niet verder bekend is.

GEVAL 19. Parry. Case in which a tumour was removed by operation from the cerebellum of a child, who suffered from hydrocephalus.

(Glasgow. Med. Journ. July 1893.)

Een kind van 5½ jaar was 8 weken, vóordat het in behandeling kwam, op het achterhoofd gevallen, waarna het klaagde over hoofdpijn; kort daarop was het blind geworden en had zich een sterke hydrocephalus ontwikkeld. Er bestond eene sterke zwelling van de venae aan den slaap en achter het oor links. Er waren geen coordinatiestoornissen, geen krampen; braken bestond niet. De hydrocephalus nam spoedig sterk toe.

Diagnose. Tumor in het bovenste achterste deel van de linkerhelft van cerebellum met druk op den sinus rectus en lateralis. Daar de vader van het kind aan phthisis was overleden, dacht Parry, dat het een tuberkel zou zijn.

Operatie. Trepanatie, hoofdzakelijk met het doel den hersendruk te verminderen; de tumor werd op de aangeduide plaats gevonden en kon gedeeltelijk verwijderd worden.

Het kind succombeerde echter kort na de operatie aan bloedverlies uit eene groote vena, zonder tot bewustzijn teruggekeerd te zijn.

Obductie: Tuberkelconglomeraat in den lobus sup. post. cerebelli; hydrocephalus int.; tuberculeuse veranderingen in verschillende inwendige organen.

Geval 20. Schwartz. Tumeur du cerveau extraite par la méthode de Horsley.

(Bull. de la Soc. de Chir. XXI. 1895. p. 221.)

Pat., 33 j. oud, kreeg in Juli 1888 paraesthesieën in het linkerbeen beginnende in den grooten teen, gevolgd door verlies van bewustzijn, zonder krampen. Na 18 dagen een 2de aanval in den linkerarm met lichte trekkingen; veertien dagen later een derde aanval. Daarna was hij onder gebruik van broom-kalium gedurende 2 jaar vrij van toevallen. Van 1890 tot 1894 steeds weer kleine aanvallen in de linker lichaamshelft. In Juli 1894 beginnende parese in het linkerbeen en heftige hoofdpijnen; beide verschijnselen verbeterden in begin Januari onder specifieke behandeling.

30 Jan. 1895 ontstonden 4 krampaanvallen op één dag. Bij onderzoek door Dr. Schwartz bleek toen te bestaan: een tuberculeus infiltraat van de linker bovenkwab, parese van den linkerarm met lichte contractuur, eveneens parese van het linkerbeen met atrophieën, verhoogde peesreflexen en voetclonus. Daar de toestand verergerde en de diagnose luidde: een tumor, vermoedelijk een tuberkel in de rechter motorische zone, werd tot eene operatie besloten.

Operatie: 2 III. 1895. Trepanatie over de rechter motorische zone; de dura pulseert niet. Drie dagen later wordt de operatie voortgezet, de dura geincideerd, waarna de hersenmassa prolabeert. Incisie van de eenigszins verkleurde hersenschors, waarna een tumor zichtbaar wordt, vrij wel afgekapseld, ter grootte van eene noot, die stomp wordt verwijderd. De tumor was eene solitair-tuberkel, 6 c. m. lang en 2 c. m. breed, die aan de peripherie fibreus, in het centrum verkaasd was. Tamponade van de holte, sluiting der wond.

Resultaat. Na de operatie volkomen linkszijdige hemiplegie, die allengs verbetert, zoodat pat. half April de linker lichaamshelft reeds vrij goed kan bewegen. De algemeene toestand ging echter achteruit en pat. succombeerde onder meningitische verschijnselen op 4 Mei 1895, dus 7 weken na de operatie.

GEVAL 21. Sick. Tumor in de rechter motorische zone. Trepanatie. Groote verbetering.

(Aerztlicher Verein in Hamburg. Sitzung von 20 Oct. 1896. Deutsche med. Wochenschr. 1897. No. 2, Vereins-Beilage. S. 8.)

Een meisje van 24 jaar kreeg einde 1895 aanvallen van Jackson'sche epilepsie, steeds beginnende in de linkerhand. Daarna ontstond linkszijdige facialis-parese, zwakte van den linkerarm, trekkingen in de vingers der linkerhand, gezichtstoornissen, hoofdpijn met locale pijnlijkheid over het rechterwandbeen. Bij onderzoek bleek beiderzijds stuwingspapil te bestaan met vermindering der gezichtsscherpte.

Diagnose: Tumor in de rechter motorische zone.

Operatie: 21. III. 1896. Trepanatie met vorming eener huid-periost-beenlap over de rechter centraalwindingen. Men vond in de hersenschors, iets achter de achterste centraalwinding, een walnootgroote tumor, die geëxstirpeerd werd en een solitair-tuberkel bleek te zijn.

Resultaat: Wondgenezing ongestoord. Na de operatie ontstond sterke links-zijdige facialis-parese, duidelijke parese van den linkerarm en spastische parese van het linkerbeen. Deze symptomen gingen allengs terug; de hoofdpijn bleef weg en 7 maanden na de operatie was de stuwingspapil geheel verdwenen, waren sedert 3 maanden geen epileptische insulten meer opgetreden, en bestond nog slechts zeer geringe spastische parese van linkerarm en been.

GEVAL 22. Terrier. Tumeur du cervelet. Trépanation exploratrice. Amélioration passagère.

(Auvray. Les tumeurs cérébrales. Thèse de Paris. 1896. p. 380.)

Pat. kreeg 2 Sept. 1894 voor de eerste maal onder het lawn-tennis spelen hoofdpijn, gelocaliseerd in het voorhoofd en in den nek. Daarna iederen morgen hoofdpijn en toenemende apathie; later braken en zulke hevige hoofdpijn, dat pat. het hoofd onbewegelijk achterover hield; er bestond nekstijfheid. In Januari 1895 verergerde de toestand; herhaald braken; tweemaal voorbij-

gaande aanval van syncope, vermagering; polsversnelling steeds meer dan 100 slagen; geringe dronkemansgang. Geen stuwingspapillen.

Diagnose. Waarschijnlijk een tumor cerebelli.

Operatie. 23 II. 1895. In de linkerhelft der achterste schedelgroeve wordt eene opening gemaakt ter grootte van een mandarijn; nadat de dura mater door eene kruissnede is geopend, blijken de hersenen normaal te zijn; ook bij punctie wordt geen weerstand ontdekt, geen vocht ontlast. De dura wordt niet gehecht, doch periosteum en huid worden over de wond gehecht na drainage met iodoformgaas.

Resultaat. Gedurende 5 dagen na de operatie had pat. alle klachten verloren; daarna ontstond, hoewel in mindere mate als vóor de operatie, weer hoofdpijn. Op 3 Maart bleek een kippeneigroote hersenprolapsus te bestaan. Daarna was de algemeene toestand nu eens wat beter, dan wat slimmer, terwijl de prolapsus toenam. Op 8 April ontstond eene kleine opening in den prolapsus, waaruit helder vocht stroomde; er werd nu gepuncteerd en 250 gram helder vocht ontlast, waarna pat. zich momentaan verlicht voelde. Den volgenden morgen echter was de prolapsus weer gespannen; er bestond hoofdpijn en braken. Tweede punctie op 16 April, waarbij 500 gram vocht werd ontlast. Van af den 22sten April moest de punctie om den anderen dag herhaald worden, waarbij steeds 400 à 500 gram werd ontlast. De prolapsus had nu den omvang van een klein kinderhoofd; pat. vermagerde meer en meer. Op 23 Juni vertoonde pat. coma, voorafgegaan door aphasie, terwijl de extremiteiten koud werden. Bij punctie werd nu 1 Liter vocht ontlast, waarna een oogenblik verbetering ontstond; daarna vrij plotseling exitus letalis.

Obductie. Bij de sectie vond men een tuberkel in het bovenste deel van de linkerhemisfeer van het cerebellum, ter grootte van eene mandarijn, die te verwijderen was geweest, doch over eene kleine uitgestrektheid aan het tentorium vast zat. Verder bestond sterke hydrocephalus int., terwijl de zijventrikels met de holte in den hersenprolapsus communiceerden.

Onder deze 22 gevallen was de jongste lijder 2 jaar, de oudste 52 jaar; 5 maal werd een schedeltrauma als aetiologie voor het lijden aangegeven; eenmaal ontwikkelden zich de tumor-symptomen

terstond na het trauma, eenmaal eerst na 20 jaar, terwijl tweemaal werd opgegeven, dat de tumor zich ontwikkelde onder de plaats van laesie.

Localisatie der tumoren. Veertien maal was de tumor gezeteld in de groote hersenen, corticaal of hoogstens $1^1/_2$ c.m. subcorticaal (Doyen) en wel:

in de rechter motorische zone 9 maal } 12 gevallen.
in de linker motorische zone 3 maal }
in de rechter frontaalkwab 1 maal } 2 gevallen.
in de linker frontaalkwab 1 maal }

en 8 maal in het cerebellum, waarvan

in de rechter hemisfeer 2 maal,
in de linker hemisfeer 4 maal,

terwijl tweemaal de zijde, waarin de tumor zat, niet nader werd opgegeven.

Operatie: Gevonden en geëxstirpeerd werd de tumor in 13 gevallen, waarvan

in de groote hersenen 9 maal (hiervan werd 1 pat. tweemaal geopereerd) en in het cerebellum 4 maal,

terwijl in 7 gevallen het gezwel bij de operatie niet werd gevonden t. w.

driemaal bij localisatie in de rechter motorische zone,
eenmaal bij localisatie in de rechter frontaalkwab en
driemaal bij localisatie in het cerebellum.

Eenmaal werd in het geheel geen locale diagnose gemaakt, doch eene palliatieve trepanatie op het rechter wandbeen verricht en eerst bij de sectie werd de tumor in de linker hemisfeer van het cerebellum gevonden (Knapp).

Eenmaal werd van de operatie en hare resultaten niets verder gepubliceerd (Mercanton et Combe).

Het verborgen blijven van den tumor bij de operatie werd veroorzaakt:

Tweemaal, doordat de tuberkel midden in de linkerhemisfeer van het cerebellum zat en de onmiddelijk na opening van de dura optredende hersenprolapsus het verder voortgaan met de operatie zeer bemoeilijkte of onmogelijk maakte (Terrier, Lampiasi).

Eenmaal, doordat de operatie vermoedelijk niet ver genoeg werd voortgezet en de dura niet werd geopend (Jaboulay).

Eenmaal, doodat geen waarde genoeg werd gehecht aan eene eenigszins verkleurde plek op de hersenoppervlakte (Keen), terwijl later bleek, dat men op de juiste plek had getrepaneerd.

Eenmaal wordt de reden niet opgegeven (Dobson), ofschoon men op de goede plaats had getrepaneerd.

Eenmaal succombeerde de pat. ten gevolge van eene heftige bloeding, voordat men nauwkeurig had kunnen onderzoeken. (Bullard and Bradford).

Eenmaal werd eene verkeerde diagnose gemaakt; de tumor was in de rechter motorische zone gelocaliseerd en werd post mortem in den rechter thalamus opticus gevonden (Bury).

In één geval werd de patiënt tweemaal geopereerd met eene tusschenruimte van 9 maanden. Bij de eerste operatie werd geen tumor gevonden en bij de tweede vond men een grooten tuberkel, die met succes werd geamoveerd (v. Beck).

Resultaten der operaties. In de 13 gevallen, waarbij de hazelnoot- tot kippenei-groote tumor gevonden en geëxstirpeerd werd, was het resultaat der operatie als volgt:

1. Cerebrale tumoren. (9 gevallen).

Zesmaal ontstond groote verbetering, resp. genezing:

eenmaal succombeerde de pat. eerst na $7^1/_2$ jaar aan tuberculose van het uro-genitaalapparaat (Horsley);

eenmaal succombeerde de pat. na 3 maanden aan tub. pulm. en leerde de obductie, dat de hersentuberkel geheel was geamoveerd en in de plaats daarvan eene cyste was gekomen, terwijl in de omgeving geen recidief bestond. (Doyen);

tweemaal bevond de pat. zich na 1 jaar nog zonder recidiefverschijnselen of andere symptomen van tuberculose (Mac Ewen, v. Beck);

tweemaal bestond de groote verbetering nog na 7, resp. 3 maanden (Sick, Krönlein).

Tweemaal ontstond na de operatie slechts zeer tijdelijke verbetering:

eenmaal succombeerde de pat. na ruim 9 weken plotseling in een epileptisch insult, terwijl hij eenige dagen te voren met een paar fistels met tuberculeus geïnfiltreerde wanden was ontslagen (Booth and Curtis);

eenmaal succombeerde pat. na 7 weken aan meningitis en tubercul. pulm (Schwartz), welke laatste aandoening bij de operatie reeds bestond.

Eenmaal succombeerde pat. $^3/_4$ uur na de operatie aan shock (Knapp and Bradford).

2. Cerebellaire tumoren. (4 gevallen.)

Slechts eenmaal ontstond groote algemeene verbetering; de operatie was geschied in 2 tempo's, doch na 9 maanden succombeerde pat. plotseling en bij de sectie vond men multiple tuberkels in de hersenen, waarvan er één zat in den 4den ventrikel (Mac Ewen).

Driemaal daarentegen trad in aansluiting aan de operatie de dood in:

eenmaal onmiddelijk na de operatie aan haemorrhagie (Parry),

eenmaal na een paar uur aan shock (Bennet May),

eenmaal 19 uur na de operatie aan shock (Horsley), en hier vond men bij de obductie tuberculose der inwendige organen.

In de 7 gevallen, waarbij de tumor niet werd gevonden, was het resultaat van de operatie als volgt:

1. Cerebrale tumoren. (4 gevallen).

Tweemaal ontstond na de operatie eene kortdurende verbetering en had zij dus een gering palliatief effect:

eenmaal succombeerde de pat. na 6½ maand aan progressie van het lijden (Keen),

eenmaal succombeerde de pat. 17 dagen na de operatie aan tub. pulm. et intestin. (Jaboulay).

Tweemaal had de operatie niet het minste effect,

eenmaal stierf de pat. na 4 weken aan een hernia cerebri, die geïnfecteerd werd en meningitis veroorzaakte (Dobson),

eenmaal succombeerde de pat. na 2 maanden aan progressie van het lijden (Bury).

2. Cerebellaire tumoren. (3 gevallen).

Tweemaal ontstond geen verbetering,

eenmaal succombeerde pat. na 4 dagen (Lampiasi), en

eenmaal onder de operatie aan eene bloeding uit den sinus longitudinalis (Bullard and Bradford).

Eenmaal ontstond eene geringe tijdelijke verbetering, doch na 4 maanden succombeerde de pat. aan progressie van het lijden en aan de gevolgen van den prolapsus cerebri (Terrier).

Complicaties met tuberculeuse aandoeningen in andere organen werden in 5 gevallen vermeld. (Horsley, Doyen, Schwartz, Jaboulay, Parry), terwijl in een ander geval van Horsley de pat. na 6 jaar spondylitis kreeg en anderhalf jaar later aan tuberculose van het uro-genitaalapparaat bezweek.

Resumeerende vinden wij derhalve, dat onder de 21 gevallen, waarvan wij den uitslag der operatie kennen, er slechts 2 zijn, die wij als door de operatie genezen kunnen beschouwen, n. l. het bekende geval van Horsley, waar de pat. eerst 7$^{1}/_{2}$ jaar na de operatie succombeerde en het geval van Doyen, waar de pat. echter de operatie slechts gedurende 3 maanden overleefde en aan long-tuberculose overleed. De genezing werd hier door de sectie gecontroleerd.

Groote verbetering in den algemeenen toestand gedurende korter of langer tijd werd daarentegen in 6 gevallen verkregen; de kortste tijd was 9 weken, de langste observatieduur was 1 jaar (Mac Ewen, von Beck).

Tijdens de publicatie waren in 4 gevallen de patiënten nog in leven; in de 17 overige gevallen waren de oorzaken voor den dood:

Shock: in 4 gevallen, meest eenige uren tot een paar dagen na de operatie.

Meningitis, sepsis: in 1 geval, 1 maand na de operatie.

Haemorrhagie: in 2 gevallen, in aansluiting aan de operatie.

Progressie van het lijden, tuberculeuse meningitis in 6 gevallen, na eenige weken tot maanden.

Complicaties, tuberculose in andere organen: in 4 gevallen, na eenige weken tot maanden tot 7$^{1}/_{2}$ jaar.

In 6 gevallen moet dus de operatie zelf als oorzaak voor den dood worden aangemerkt (shock en verbloeding) en vijfmaal waren daarbij de tumoren in het cerebellum gezeteld.

Het is langen tijd een punt van strijd geweest en ook nog heden zijn niet alle clinici het er over eens, of een operatie wel gewettigd en gerechtvaardigd is, wanneer men een hersentumor op eene voor het mes bereikbare plaats heeft gediagnostiseerd en men het bestaan van een solitair-tuberkel vermoedt.

De statistieken hebben n. l. geleerd, dat primaire hersentuberkels uiterst zelden voorkomen, dat zij meestal multipel zijn en dat in de meeste gevallen eene complicatie bestaat met tuberculeuse aandoeningen in één of meer der inwendige organen.

Von Bergmann heeft de 45 gevallen van hersentuberkels uit de statistiek van Hale White nader onderzocht en gevonden, dat in alle gevallen tevens elders tuberculeuse veranderingen werden aangetroffen, en daaronder slechts vijfmaal in één ander orgaan.

Wil men nu de operatie beperken tot die gevallen waarin naast de hersenen nog 1 à 2 organen lijdende zijn, dan waren 9 van de 45 gevallen voor operatie geschikt geweest; hiervan gaat er echter 1 af wegens het bestaan van multiple tuberkels,

1 wegens den zetel in den pons,

1 wegens eene complicatie met meningitis basilaris,

3 wegens diffuse uitbreiding der hersentuberculose.

De 3 overblijvende gevallen waren nog niet eens bijzonder voor de operatie geschikt, daar eenmaal de tumor aan de mediaanzijde der linker-hemisfeer was gezeten en tevens tuberculose van het peritoneum en van de tubae bestond,

eenmaal de walnootgroote tumor in den sulcus Rolandi zetelde en met long- en darmtuberculose gecompliceerd was en

eenmaal de in de linkerhelft van het cerebellum voorkomende tuberkel gecompliceerd was met mesenteriaaltuberculose.

Toch is deze pathologisch-anatomische statistiek zeker al te pessimistisch en kan zij absoluut niet gelden voor de verhoudingen tijdens het leven, vooral niet wat de uitbreiding der tuberculeuse aandoeningen in de overige organen betreft.

Daarenboven heeft von Bergmann nog groote bezwaren tegen de operatie zelve; hij wijst n. l. op de moeilijkheid om de kaasmassa uit de weeke omgevende hersenmassa uit te lepelen, op het gevaar voor infectie der omgeving, dat door het manipuleeren ontstaat, op de kans van disseminatie van het proces over de meningen en op het gevaar voor recidief. Daarbij voegt Starr nog de opmerking, dat men nooit kan weten, of er niet meer dan 1 tumor aanwezig is en of, wanneer er één is weggenomen, de andere niet zullen groeien en eene tweede operatie noodig maken, zoodra zij op eene voor het mes bereikbare plaats te localiseeren zijn. Welnu, deze laatste opmerking weegt niet zoo zwaar, want meer dan eens is een pat. herhaaldelijk wegens een hersentumor geopereerd; belangrijker zijn echter de bedenkingen van een zoo ervaren chirurg als von Bergmann. En toch, al mag daardoor aan de operatie een grooter gevaar zijn verbonden, dan bij een niet tuberculeusen persoon, zal men daarom van eene operatie geheel afzien? Zal men daarom aan die lijders bij eene gunstige localisatie van het gezwel b.v. in de centraalwindingen, geen kans geven op genezing of althans op groote verbetering door te beproeven hen van hunne meest heftige klachten te bevrijden, zelfs indien er geringe tuberculeuse afwijkingen in één of twee andere organen bestaan? Het spreekt van zelf, dat de tuberculose der

inwendige organen niet te ver gevorderd mag zijn, maar de statistiek leert, dat wanneer aan die voorwaarde is voldaan, ook bij hersentuberkels wel degelijk de operatie, al of niet met exstirpatie van den tumor, in staat is veel verbetering en zelfs genezing der hersenverschijnselen te brengen. Het duidelijkste voorbeeld daarvan is het geval van Horsley, misschien ook dat van Mac Ewen, waarin de patiënt na 1 jaar nog in goeden welstand was, terwijl in het geval van Doyen bij de sectie bleek, dat de tumor geheel verwijderd was; ten minste mikroskopisch bestonden geen teekenen van recidief in de omgeving; de longtuberculose was echter waarschijnlijk al te ver gevorderd of onder den invloed van de narcose geëxacerbeerd, — ten minste reeds na 3 maanden was pat. gesuccombeerd.

Vooral, indien de tumor in de motorische zone gezeteld is, is de kans op algemeene verbetering vrij groot (in 6 van de 8 gevallen) en, dunkt mij, niet ongunstiger dan in de meeste gevallen van gliomen of sarcomen; daarentegen is de prognose der operatie bij cerebellaire tumoren in het algemeen veel ernstiger, de kans op succes gering, eensdeels wegens de localisatie van den tumor òf aan de basale vlakte òf in het centrum der hemisfeer, anderdeels wegens de groote gevaren aan de operatie zelve verbonden, die hier nog vermeerderd worden, doordat de cerebellaire tuberkels zoo veelvuldig bij kinderen worden aangetroffen, die in het algemeen hersenoperaties zoo slecht verdragen.

Ook Broca [1]) spreekt als zijne overtuiging uit, dat men wel degelijk het recht heeft hersentuberkels te opereeren, zoolang de ver voortgeschreden viscerale tuberculose geene contraindicatie oplevert.

---

[1]) Broca et Maubrac. Chirurgie cérébrale. p. 421.

GUMMATA.

Van operatief behandelde gummata kon ik uit de literatuur 17 gevallen verzamelen; hiervan heb ik in 10 gevallen de oorspronkelijke ziektegeschiedenis kunnen doorlezen (waaronder 2 zeer korte mededeelingen waren, Mac Ewen en Harrison) terwijl mij van de 7 overige gevallen slechts, menigmaal vrij beknopte, referaten ten dienste stonden.

Geval 23. Bavrie. Gumma durae matris. Trepanatie. Genezing.

(Centralbl. f. Nervenheilk. 1888. S. 474).

Bavrie deelt mede, dat hij trepaneerde wegens een gumma, uitgegaan van de dura mater, dat drukte op de voorste centraalwinding en dat aanleiding had gegeven tot eenzijdige convulsies en parese. Het gumma werd verwijderd en de patiënt genas volkomen.

Geval 24. Barton. A. Contribution to cerebral Surgery.

(Annals of Surgery. Bd. IX. 1889. I. p. 30).

Syphilitic necrosis of os frontis; signs of cerebral pressure, removal of necrosed bone by trephining; gummata discovered beneath the dura mater and removed with instand relief; partial recovery, then hernia cerebri and death.

Eene vrouw van 30 j. werd in Febr. 1888 opgenomen met eene zwelling op het voorhoofd, die een gumma bleek te zijn; het absces werd geopend en daaronder werd dood been gevonden. Pat. had 's nachts veel hoofdpijn, die echter na J. K. behandeling verbeterde.

In Mei 1888 had zij op de linker voorhoofdsstreek een ulcus ter grootte van een 2 shillingstuk met nekrotisch been op den bodem. Daar ter plaatse bestond constante pijn; verder was pat. sufferig, angstig, had eene parese van rechterarm en been, benevens geringe aphasische stoornissen.

Operatie. 7. V. '88 in aether-narcose. Een gedeelte been werd

verwijderd, de dura mater daaronder was smerig, dofgeel verkleurd, zeer gespannen en prolabeerde; ze werd door eene kruissnede geopend, waarna een gumma te voorschijn kwam van kaasachtige consistentie, dat verwijderd werd. De geheele gummeuse massa had de grootte van een klein ei; de holte werd met 1 : 2000 sublimaat uitgespoeld en daarna gedraineerd. Hechting der dura en verband.

Resultaat. Na de operatie geen hoofdpijn meer, verbetering der hemiparese en der spraakstoornissen. Allengs ontwikkelde zich echter een hersenprolapsus, afhankelijk van ontsteking der hersenmassa en de dood volgde reeds op 2 Juni, dus binnen eene maand na de operatie.

Obductie. Bij de sectie vond men eene acute encephalitis van de geheele linker frontaalkwab.

Geval 25. Michell Clarke. A case of syphilitic growth in dura mater; operation; death from septicaemia; necropsy.

(The Lancet. 1 March 1890. p. 460).

Een man van 47 jaar leed 30 jaar te voren aan lues, thans sedert 5 weken aan hoofdpijn, vooral in de linker schedelhelft, 's nachts exacerbeerende. Op 27 April 1889 kreeg hij onverwachts een epileptisch insult met verlies van bewustzijn gedurende 3 uren en gevolgd door paralyse van het rechterbeen; dit verbeterde wel iets, doch het been bleef paretisch; dergelijke aanvallen herhaalden zich en op 6 Aug. werd de rechterarm paretisch. Na ieder insult was pat. korter of langer tijd aphasisch. Begin Sept. 1889 bestond: rechtszijdige hemiplegie, lichte motorische aphasie, Jackson'sche epilepsie, steeds beginnende in den rechter grooten teen, benevens geweldige hoofdpijn; er was geen neuritis optica.

Diagnose. Vermoedelijk een gumma van de dura mater met druk op de hersenschors, hoewel antiluetische behandeling geen effect had gehad.

Operatie. 5. IX. '89. (Dr. Lansdown). Trepanatie over de linker centraalwindingen; het schedelbeen was verdikt en adhaerent aan de dura mater, die niet pulseerde. Bij incisie der dura bleek deze enorm verdikt door een neoplasma (gumma) van

kraakbeenige consistentie, dat grootendeels geamoveerd werd; een gedeelte bleef aan den sinus longit. vastzitten; de onderliggende hersenmassa scheen gezond.

Resultaat. Gedurende de eerste dagen na de operatie ging alles naar wensch en verbeterde de hemiplegie, alsook de hoofdpijn aanmerkelijk; slechts nu en dan lichte convulsies. Op den 6den dag echter trad temperatuurverhooging op, gepaard met compleete rechtszijdige hemiplegie; pat. werd allengs comateus en succombeerde 19 dagen na de operatie.

Obductie. Bij de sectie werd een hersenabsces met acute verweeking der hersenschors in de centraalwindingen gevonden en verder een gumma meer naar de frontaalkwab reikende en éen langs den sinus longitudinalis.

Geval 26. Le Dentu. Gumma cerebri. Operatie. Verbetering.

(Auvray. Les tumeurs cérébrales. p. 284).

Een man van 29 jaar kreeg op zijn 21ste jaar syphilis. Twee jaar later, in Juni 1887, ontstond een langzaam toenemende paralyse, eerst van L. arm, daarna ook van L. been, zonder sensibiliteitsstoornissen, doch met krampen. Onder antiluetische behandeling ontstond verbetering, doch de arm bleef licht paretisch en atrophiëerde. Pat. leed nooit aan hoofdpijn.

In Dec. 1887 eerste aanval van corticale epilepsie, die met eene stijfheid van den pink der L. hand begon. Deze aanvallen herhaalden zich met korter of langer tusschenpoozen, gingen nu eens gepaard met verlies van bewustzijn, dan weer niet. Na een verblijf te Bourbon l'Achambault bleven de aanvallen 13 maanden weg.

Sedert Juni 1890 deden zich athetotische bewegingen in L. arm en L. hand voor. Toen na eene antiluetische behandeling gedurende 3 jaren geen verdere verbeteringen ontstonden werd aan eene operatie gedacht. Te voren werd de meening van Charcot gevraagd, die meende, dat de Jackson'sche epilepsie misschien daardoor genezen kon, doch dat de athetotische bewegingen zouden blijven, daar hij die toeschreef aan eene centrale laesie.

Operatie. 15 Juni 1893. Trepanatie over het bovenste deel

van den Sulcus Rolandi rechts en verwijding van de opening met de „pince trépan" van Farabeuf, zoodat ten slotte eene opening in den schedel bestaat van 4 c.m. breed en meerdere c.m. lang. Na incisie van de dura blijkt de hersenoppervlakte over eene uitgestrektheid van 5 à 6 c.m. in eene grauwe massa veranderd, die over eene dikte van 2 à 3 c.m. geamoveerd wordt. Na verwijdering dezer gummeuse massa wordt nog een geel verkleurde haard zichtbaar, die ter diepte van ruim 1 c.m. wordt uitgelepeld. Daarna wordt zonder de holte te tamponneeren, de dura over de hersenmassa gehecht en de wond verder gesloten.

Resultaat. Geen collapsus na de operatie, doch volkomen paralyse van L. arm en L. been, niet van de linker gelaatshelft. Het verband wordt gedurende de eerste dagen sterk gedrenkt met bloedig wondsekreet en moet herhaaldelijk gewisseld worden.

Na 4 à 5 dagen keerde de bewegelijkheid in arm en been betrekkelijk snel terug, zoodat pat. 20 dagen na de operatie het hospitaal verliet zonder paralyse; alleen waren L. arm en L. been nog iets zwakker. De athetose was geheel verdwenen.

Gedurende de eerste maanden na de operatie hield pat. zich goed en had hij geen klachten, de athetotische bewegingen kwamen echter allengs terug, hetgeen hem in een melancholieke stemming bracht. Latere berichten omtrent dezen patiënt zijn niet bekend.

Geval 27. Diller. Some on intracranial injuries and diseases.

(Pittsburg med. Rev. 1892. T. VI. p. 292—334).
(Chipault's statistiek n⁰. 25).

Een man van 39 j. leed aan verschijnselen, die een tumor deden vermoeden in de linkerhemisfeer van het cerebellum.

Er werd vlak bij het foramen magnum aan de linkerzijde getrepaneerd, doch niets gevonden. Pat. was na de operatie sterk gecollabeerd, kwam niet meer bij en succombeerde na 8 uur in coma.

Obductie. Duiveneigroot gumma in het bovenste deel van de rechter hemisfeer van het cerebellum met druk op den worm.

Geval 28. Dunin. Gumma in de hersenschors. Trepanatie. Verwijdering van een deel der sterk veranderde hersenschors. Verbetering. Plotselinge dood na 10 maanden.

(Verhandlungen des X^en^ internat. med. Congr. Berlin. 1892. Bd IV. S. 11.)

De pat. leed hoofdzakelijk aan Jackson'sche krampen. De diagnose luidde: hersengumma, doch toen de symptomen ondanks antiluetische behandeling spoedig verergerden, werd door Dr. Krajewski getrepaneerd en in de linker motorische zone geen tumor, maar een zwart verkleurde massa gevonden, die over eene lengte van $1\frac{1}{2}$ en breedte van 1 c.m. werd geëxcideerd.

Resultaat. Wondgenezing ongestoord. Na de operatie compleete hemiplegia dextra, die een maand later zooveel was verbeterd, dat slechts een geringe anaesthesie en ataxie der vingers was overgebleven, die den pat., een kleermaker, echter verhinderden te naaien.

Zes maanden later plotseling verlies van bewustzijn; daarna ging pat. gestadig achteruit en succombeerde na 4 maanden ook plotseling.

Obductie. Huid, dura mater en hersenschors waren op de plaats der trepanatie geheel vergroeid tot eene compacte massa (gumma?) Zeer sterke hydrops van den linker zijventrikel.

Geval 29 en 30. Falkenburg. Zur Chirurgie des Schädels und Gehirns.

(VI^er^ Congress der Pirogow'sche Gesellschaft russischer Aerzte. April 1896. Centralbl. f. Chir. 1896. No. 40. S. 936.)

Hier wordt alleen gemeld, dat Prof. Bornhaupt uit Kiew tweemaal gummata cerebri exstirpeerde met tijdelijke verbetering na de operatie.

Geval 31. Faquet et Lowitz. Gomme syphilitique de la 2e circonvolution frontale droite. Epilepsie Jacksonienne. Hémiplégie gauche. Trépanation. Mort.

(Société d'anatomie et de physiologie de Bordeaux. Séance du 11 Mars 1895.

Le Mercredi médical. 20 Mars 1895. p. 141).

Een meisje, wier vader potator, wier moeder nerveus is, leed

op 16 jarigen leeftijd voorbijgaande aan toevallen; een paar jaar later kreeg zij syphilis met eene ostitis syphilitica der tibiae. Korten tijd daarna ontstonden weer toevallen, die onder specifieke behandeling spoedig geheel wegbleven. Ongeveer tien maanden later echter keerden zij in hevige mate terug, 60 aanvallen van Jackson'sche epilepsie per dag en later zelfs 129, die steeds aanvingen in den L. arm, en daarna overgingen op het gelaat en op het L. been. Daar thans noch een smeerkuur noch het gebruik van Jod. Kalic tot 15 gr. per dag eenig effect had, verrichtte Lannelongue eene trepanatie over de R. motorische zone, doch hij vond niets abnormaals. Gedurende de operatie en het verbinden kreeg pat. nog 8 aanvallen, daarna 80 tot den volgenden morgen, waarop eene linkszijdige hemiplegie ontstond. Den volgenden morgen succombeerde pat. en bij de obductie werd een typisch corticaal gumma in de 2de frontaalwinding gevonden, dat met de zeer verdikte pia mater was vergroeid. De overige hersenmassa was mikroskopisch gezond.

Geval 32. Gajkiewicz. Gumma cerebri. Trepanatie. Genezing.

(Gazeta Lekarska. Warszawa, 1895. p. 32.)

(Chipault. Travaux de neurologie chirurgicale (1895). p. 119.)

Een man kreeg 10 jaar voor zijn opname een schedeltrauma in de rechter frontaalstreek; vóor 2 jaar eene aandoening van den hals, waarna eene sterke klierzwelling achter bleef. Vóor eenige maanden ontstond een tumor op den schedel, die na 14 dagen weer verdween. Kort daarop een trauma in de rechter temporaalstreek; daarna hevige hoofdpijn en aanvallen van linkszijdige Jackson'sche epilepsie, beginnende met eene sensibele aura in den linkerarm. Geringe stuwingspapillen. Ondanks specifieke behandeling toenemen der epileptische insulten, vaak met verlies van bewustzijn.

Operatie. Trepanatie over het onderste deel der rechter motorische zone, waarbij een gumma wordt gevonden en geëxstirpeerd.

Resultaat. Volkomen genezing.

Geval 33. Damer Harrison deelde in de vergadering van de chirurgische sectie op de „annual meeting of the British med. Assoc." te Newcastle, in Aug. 1893 mede, dat hij éenmaal een hersengumma exstirpeerde. De wond genas per primam, doch pat. succombeerde korten tijd later aan uitputting.

(The Brit. med. Journ. 23 Dec. 1893. p. 1368.)

Geval 34. Henschen. Gumma in de eerste frontaalwinding en aan het chiasma. Trepanatie in extremis. Tumor niet gevonden. Dood den volgenden dag.

(Henschen. Klin. u anat. Beiträge zur Pathol. des Gehirns. III er Th. IIe Hälfte. S. 229. 1896.)

Eene vrouw van 61 jaar leed voor 4 jaren aan syphilitische ulcera van de tong, benevens aan een syphilitisch halslijden. Daarna veel hoofdpijn en slapeloosheid. Voor 3 jaar een heftig schedeltrama, waarna de hoofdpijn belangrijk toenam en vooral in het voorhoofd en boven op het hoofd zetelde, meer links dan rechts. Vóor 3 weken een zeer heftige aanval van hoofdpijn; het gezichtsvermogen nam vooral op het linkeroog sterk af en ook het gehoor werd links slechter, zoodat zij ten slotte op het linkeroor doof werd. Den 23sten Nov. 1893 werd pat. bewusteloos te bed gevonden met heftige convulsies in het geheele lichaam. Daarna waren linkerarm en linkerbeen verlamd. 's Avonds nog twee aanvallen alleen in de linkerlichaamshelft, beginnende in de linker gelaatshelft. Gedurende den nacht daarop om de 5 minuten kleinere aanvallen. Den volgenden dag aanvallen om het kwartier, zonder verlies van bewustzijn.

24 Nov. '93 opname in de kliniek. Pat. is somnolent. Sterke hoofdpijn, vooral in het voorhoofd links. Linkeroog blind, rechteroog ziet zeer slecht. Parese van linker facialis, linkerarm en linkerbeen.

Diagnose. Gumma in het midden der rechter centraalwindingen.

Operatie: 25 Nov. '93. Trepanatie daar ter plaatse zonder narcose. Geen tumor gevonden. Onder de operatie herhaaldelijk

typische Jackson'sche krampen, die echter allengs minder werden, terwijl de cyanose verdween, de respiratie verbeterde en de pols langzamer werd. Dien dag kwamen van 5 uur af geen krampen meer. Den volgenden dag succombeerde pat. in coma, onder zeer hooge temperaturen. (40°. 5.)

Obductie. Gumma in de eerste frontaalwinding, vergroeid met pia en dura mater, dat ook het orbitaaldak heeft doen ulcereeren. Vóor het chiasma tusschen de beide n.n. optici en meer naar links is een 2de gumma van 1 c.m. diameter, dat een vaste kapsel heeft en centraal verweekt is.

De operatie geschiedde hier als ultimun refugium, daar niets in staats was den status epilepticus af te breken.

Dit geval leert, volgens de opvatting van Henschen, ook weer, dat bij begrensde convulsies, de haard niet altijd in de centraalwindingen is gelegen; hier was de status epilepticus het gevolg van eene hyperaesthesie der hersenschors, ontstaan door voortdurende prikkeling van en trekking aan de pia door de vergroeiing van het gumma met pia, dura en been.

Geval 35. Lampiasi trepaneerde wegens een gumma in den linker gyrus centralis, dat aanleiding had gegeven tot het ontstaan van convulsies en van eene rechtszijdige hemiparese. Na de operatie volkomen genezing.

Contributo alla Chirurgia cerebrale, Boletino della Soc. Ital. di Chir. in Bologna, 1889, p. 181. Chipault, Chirurgie du système nerveux. T. I. p. 353.

Geval 36. Mac Ewen. Syphilitic tumour in paracentral lobule, diagnosed from motor symptoms alone. 1883.

(Case shown in Pathol. Soc. Glasgow, Jan. 24th 1884, published in Glasg. med. Journ. and also in Brit. med. Journ. 11 Aug. 1888. p. 304).

Bij eene vrouw van 25 jaar bestond eene monoplegia cruralis zonder stoornissen der sensibiliteit.

De diagnose luidde: corticale aandoening in het beencentrum.

Operatie: verwijdering van een syphilitischen tumor uit

den lobulus paracentralis en van een plastisch exsudaat uit het midden van de voorste centraalwinding.

Resultaat. Na eene week was de kracht in het been teruggekeerd en na eene maand kon de patiënte weer wandelen en hare huishoudelijke plichten waarnemen. Toch bleef het been eenigszins stijf, daar reeds vóór de operatie eene geringe contractuur was ontstaan.

Geval 37. Rushton Parker. Case of cerebral tumour (gumma) successfully removed by trephining.

(The British med. Journ. 20 Nov. 1889. p. 1212).

Een man van 38 j. leed aan heftige, continueele hoofdpijn, sufheid, geheugenzwakte, en later aan paralyse van den linkerarm en parese van het linkerbeen. Er bestond geen neuritis optica.

Diagnose: Tumor in de rechter motorische zone.

Operatie: 23. II. 1889. Daar er eene locale verdikking en pijnlijke zwelling bestond op het rechter wandbeen, werd die plaats als middelpunt van den beenlap gekozen. Bij de trepanatie bleek het been verdikt en grootendeels verweekt te zijn en adhaerent aan de dura mater, die zelf ook vergroeid was met de onderliggende hersenmassa, waaruit een walnootgroote tumor met den vinger werd geënucleëerd. Een gedeelte van de dura werd mede geamoveerd, evenals het verweekte been, waarna de wond zooveel mogelijk werd gesloten.

Resultaat. De wondgenezing werd door eene geringe suppuratie en door een hersenprolapsus gestoord, doch na 2 maanden was de wond genezen; de sufheid was verdwenen, evenals de hoofdpijn; de hemiplegie verbeterde allengs, zoodat na 5 maanden de parese van het linkerbeen bijna onmerkbaar was, terwijl toen de arm nog duidelijk paretisch bleef. De tumor bleek een gumma te zijn. Eene antiluetische kuur was hier van te voren zonder succes gedurende verscheidene weken toegepast.

Geval 38. Rannie. A case of trephining for cortical brain lesion, giving rise to epileptiform seizures and paralysis, affecting mainly left face and left upper extremity.

(Public Hospital, Georgetown, British Guiana. The British med. Journ. 19 May 1888 p. 1057).

Eene negerin van 35 jaar, lijdende aan tertiaire lues kwam onder behandeling met hoofdpijn in de rechter voorhoofd- en parietaalstreek, die nu en dan exacerbeerde; er bestond daar ter plaatse pijn bij bekloppen; verder had pat. een loopend oor rechts, afhankelijk van eene aandoening van den uitwendigen gehoorgang, en leed zij aan oorsuizen en hevige exaltatie.

Eerst verkreeg men verbetering met ioodkalium; daarna ontstonden in Juni 1887 aanvallen van convulsies met verlies van bewustzijn, vooral trekkingen in linker gelaatshelft en linkerarm, gevolgd door parese van die deelen. Er bestonden geen stuwingspapillen.

Diagnose. Gumma in de rechter motorische zone.

Operatie. 9. VI. 1887. (Dr. Williams). Trepanatie over de rechter voorste centraalwinding, waarbij een klein, verweekt gumma in de dura mater werd gevonden, dat geëxstirpeerd werd.

Resultaat. Alle symptomen verbeterden binnen zeer korten tijd na de operatie; de hoofdpijn bleef weg, evenals de convulsies en de paresen. Alleen de linkerarm bleef iets zwakker dan vroeger.

Geval 39. Sands. Brain tumor.

(Philadelphia Med. News. 1883. T. I. p. 1).

Eene vrouw van 39 j. leed aan krampen in de rechterhand. Rechterarm en rechter gelaatshelft waren paretisch en er bestond lichte aphasie. Er had vroeger links een schedelbreuk bestaan. Bij de trepanatie over de linker motorische zone werd niets gevonden, doch de dura mater werd niet geopend.

Resultaat. Dood aan shock. Bij de sectie werd een gumma in het onderste deel van de linker achterste centraalwinding gevonden.

Onder deze 17 gevallen wordt driemaal een schedeltrauma als oorzaak voor het ontstaan der tumor-verschijnselen genoemd. In

8 gevallen wordt opgegeven, dat eene krachtige antiluetische behandeling geen verbetering gaf; in 1 geval zag men zelfs verergering der symptomen ontstaan.

Localisatie van de gummata.

De gummata kwamen voor:

in de dura mater met druk op de centraalwindingen tweemaal;

in cerebro 11 maal en wel:

in de rechter motorische zone 4 maal in de linker motorische zone 3 maal	7 gevallen.
in de rechter frontaalkwab 2 maal in de linker frontaalkwab 1 maal	3 gevallen.
in den lobulus paracentralis 1 maal;	

in cerebello (linker hemisfeer) 1 maal,

terwijl in 3 gevallen de localisatie niet wordt opgegeven.

Driemaal bleken er post mortem multiple gummata te hebben bestaan (Henschen, Clarke, Dunin.)

Operatie. In 4 van de 17 gevallen werd de tumor bij de operatie niet gevonden en wel driemaal, omdat eene verkeerde diagnose was gemaakt:

eenmaal luidde de diagnose: gumma in de rechter hemisfeer van het cerebellum en bevond het zich in de linker hemisfeer (Diller);

eenmaal werd het gumma gelocaliseerd in de rechter motorische zone en bevond het zich in de 2de rechter frontaalwinding (Faquet en Lowitz);

eenmaal bevond zich de tumor, dien men zich in de rechter motorische zone gezeteld dacht, in de eerste rechter frontaalwinding (Henschen).

Eenmaal werd de tumor niet gevonden, omdat men zich vergenoegde alleen het schedeldak te openen en niet de dura mater. (Sands).

In de gevallen van Faquet en Lowitz en Henschen berustte de verkeerde diagnose op het feit, dat met het oog op de typische Jackson'sche epilepsie, later overgaande in een status epilepticus, de localisatie werd gemaakt in de motorische zone, terwijl later bij de obductie bleek, dat in beide gevallen de tumor veel meer naar voren was gelegen en dat de status epilepticus het gevolg was van eene hyperaesthesie der hersenschors, ontstaan door voortdurende prikkeling van en trekking aan de pia mater, die metdedura mater en het gumma en in het eene geval ook met het been was vergroeid.

Resultaten der operaties. Van de 13 patiënten, waarbij de tumor gevonden en geëxstirpeerd werd, worden er 6 als genezen opgegeven, behoudens eene lichte invaliditeit. (Bavrie, MacEwen, Parker, Gajkiewicz, Lampiasi en Rannie). In 3 gevallen echter worden slechts zeer korte ziekte-geschiedenissen gegeven, of alleen het feit der genezing gemeld, zoodat deze geen onverdeeld vertrouwen verdienen. (Bavrie, Lampiasi, Mac Ewen).

In de 7 overige gevallen ontstond slechts eene tijdelijke verbetering gedurende enkele dagen tot hoogstens 10 maanden. In 4 daarvan trad de dood in; in 2 gevallen wordt alleen vermeld: tijdelijke verbetering (Falkenberg) en in één geval bestond gedurende enkele maanden zeer groote verbetering, doch daarna keerden de vroeger bestaande athetotische bewegingen terug, niet echter de convulsies. (Le Dentu). De tijdelijke verbetering bestond meestal in het geheel of gedeeltelijk verdwijnen der algemeene hersendruksymptomen, hoofdpijn, braken en convulsies.

De oorzaak van den dood was:

acute encephalitis	1 maal;
sepsis	1 maal;
progressie van het lijden	1 maal;
shock	1 maal;

terwijl de 4 patiënten, waarbij de tumor niet werd gevonden allen stierven aan shock, na 1 of 2 $\times$ 24 uur; in één geval (Henschen) wordt er bij vermeld, dat de operatie geschiedde in extremis.

Ook over de operatieve behandeling van hersengummata zijn evenals bij de hersentuberkels de meeningen nog zeer verdeeld, zoowel wat betreft de vraag, of men in het algemeen hersengummata mag opereeren, als over den duur van eene krachtige antiluetische therapie, vóordat men tot de chirurgische kunstbewerking overgaat. Horsley[1]) is overtuigd, dat ioodkalium en kwik niet in staat zijn hersengummata tot genezing te brengen; zij kunnen alleen een tijdelijke verbetering te weeg brengen en hij grondt zijne overtuiging op de resultaten van talrijke obducties; excisie geeft volgens hem de eenige kans op genezing, evenals voor tuberkels.

Deze uitspraak van Horsley heeft van verschillende zijden

[1]) Horsley. The British. med. Journ. 6 Dec. 1890.

veel tegenspraak uitgelokt. Zoo zegt Sahli: [1]) „Dass Horsley auch gummöse Hirngeschwülste operiren will, beruht auf einer Verkennung der Heilerfolge einer konsequent fortgesetzten antisyphilitischen Therapie. Der Patient mit einem Hirngumma hat auch nach dem gegenwärtigen Stand der Hirnchirurgie immer noch ganz wesentlich bessere Chancen bei der inneren Behandlung als bei der chirurgischen". En von Bergmann [2]) schrijft: „Kaum irgend ein Gebiet giebt es, in welchem eine energische innere Therapie, sei es mit den Praeparaten des Quecksilbers, sei es mit den Maximaldosen des Jodkali, eine so schnelle und sichere Heilung herbeiführt, wie bei der Hirnsyphilis. Es wäre eine unverantwortliche Unterlassung, wenn man hier mit der operativen und nicht mit der medicamentösen Hülfe begänne. Ist diese eingeleitet und durchgeführt, so sind damit auch die meisten Gummata der Hirnrinde in Heilung übergeführt worden".

Starr [3]) is eveneens van meening, dat vele hersengummata door eene antiluetische behandeling kunnen genezen; toch erkent hij, dat er enkele gevallen zijn, waarin de specifieke therapie te kort schiet, hetgeen hij in verband brengt met den hoogen intracraniëelen druk, waardoor de resorbeerende eigenschappen van de geneesmiddelen niet genoeg tot hun recht kunnen komen. Ten bewijze daarvan haalt hij aan, dat er gevallen van gummata bekend zijn, die eerst niet verbeterden onder eene energische kwik en ioodkalium-therapie doch die na eene eenvoudige trepanatie van den schedel zonder meer, terstond naar de specifieke therapie luisterden.

Byrom Bramwell [4]) heeft na lange ervaring den indruk gekregen, dat de meeste hersengummata onder specifieke behandeling wel verbeteren, doch nooit geheel genezen; het resultaat vindt hij altijd incompleet, ondanks krachtige behandeling In vele gevallen bleven, afhankelijk van de vergroeiing van het litteeken met de hersenvliezen en den cortex, waarin het veelal eenigszins doordringt, prikkelingstoestanden bestaan, die chronische epilepsie, dementia en zelfs krankzinnigheid na zich sleepten. Bramwell is van meening, dat eene tijdige operatie in vele gevallen waarschijnlijk van groot nut zou kunnen zijn, al erkent hij, wat v. Bergmann zegt, dat dan

[1]) Sahli. Volkmann's Klin. Vorträge. N. F. N°. 28. S. 45.

[2]) Von Bergmann. Die chirurgische Behandlung von Hirnkrankheiten. S. 100.

[3]) Starr. Brain Surgery; en Med. Record. 1 Febr. 1896.

[4]) Byrom Bramwell. Edinb. medic. Journ. April-June 1896.

het eene litteeken wordt vervangen door een ander en het resultaat dus steeds twijfelachtig is.

Stieglitz [1]) vermeldt, dat volgens zijne ervaring, de locale hersenlues, indien zij voor genezing langs medicamenteuzen weg vatbaar is, merkwaardig snel reageert op eene energische specifieke behandeling met 3--5 gr. ung. ciner. naast groote doses ioodkalium of ioodnatrium. Van daar, dat naar zijne meening elke verbetering uitblijft, indien binnen 3 weken geen verbetering in de symptomen, vooral in de hoofdpijn, is gekomen. Verder waarschuwt hij voor de te lang voortgezette mercuriaalbehandeling, daar deze soms in staat is het weerstandsvermogen van den lijder te verminderen t. o. van den shock van de operatie.

Winkler [2]) en Henschen [3]) achten beiden de kunstbewerking ongeoorloofd bij hersengummata, voordat eene energische smeerkuur is beproefd; want ook zij deelen de meening, dat genezing na eene antiluetische behandeling mogelijk is en Winkler haalt daarvan een merkwaardig voorbeeld aan, waarin binnen 6 weken alle verschijnselen van een hersengezwel, ook de stuwingspapillen waren verdwenen; alleen de hemianopsie bleef; nog na 9 maanden bestond deze genezing. De hemianopsie was in dit geval als blijvend haardsymptoom afhankelijk van het litteeken, en meer zou men met eene operatie ook nooit bereikt hebben.

Winkler formuleert zijne meening in deze kwestie aldus: „ofschoon gummata gewoonlijk oppervlakkig genoeg zijn gelegen, hunne operatieve verwijdering dikwijls gemakkelijk kan zijn en ofschoon in den regel eene ioodkalium-therapie bij die gummata niets baat, moet toch steeds eene energische inunctiekuur aan de operatieve behandeling dezer gummata voorafgaan, tenzij hunne plaats bizondere indicaties stelt b.v. de aanwezigheid in de frontaalkwab of in het cerebellum, waar onverwachts eene mors subita kan optreden. Ingrijpen zal daarbij steeds rekening moeten houden met de voorliefde voor multipliciteit dezer gezwellen en mag in den regel eerst geschieden, als er geen vermoedens bestaan, dat naast de gediagnostiseerde gummata nog andere voorkomen".

[1]) Stieglitz. Syphilis of the brain. New-York med. Journ. 13 July 1895. p. 33.

[2]) Winkler. Bijdrage tot de hersenchirurgie. Ned. Tijdschr. voor Geneesk. 18 Febr. 1893. N°. 7. p. 209.

[3]) Henschen. Handbuch der spec. Therapie von Penzoldt u. Stintzig. Bd. V. S. 918.

Henschen geeft van een theoretisch standpunt de volgende indicaties op voor de operatieve behandeling van hersengummata:

1. Het gumma moet nauwkeurig gelocaliseerd kunnen worden.
2. Men moet geen vermoeden hebben op multiple laesies.
3. De laesie moet aan de convexiteit zitten, niet aan de basis, en voor het mes toegankelijk zijn.
4. Het gumma moet incurabel gebleken zijn voor interne middelen.
5. De aandoening moet begeleid zijn door ernstige symptomen, aphasie of hemiplegie en heftige hoofdpijn, die door specifieke behandeling niet verbetert.
6. De pat. mag niet in marantischen toestand verkeeren.

Dringend geïndiceerd vindt hij de operatieve behandeling, wanneer de sub. 5. genoemde verschijnselen zich voordoen, ondanks de specifieke behandeling of wanneer het leven direct wordt bedreigd door het toenemen der cerebrale symptomen.

Zooals wij reeds zagen, werd slechts in 8 gevallen opgegeven, dat vóór de operatie eene antiluetische kuur zonder effect was gebleven,; ja eenmaal zelfs ontstond verergering onder specifieke behandeling, terwijl eenmaal eerst effect werd verkregen, doch bij een recidief na 3 jaar niet meer.

Van die 8 gevallen genazen er 3 na de operatie, terwijl 2 maal tijdelijke verbetering werd gezien en 3 maal de patiënten direct of een paar weken na de operatie aan shock of aan infectie succombeerden; hieruit blijkt dus, dat slechts de kleinste helft van de gevallen, waarin de specifieke therapie werkeloos bleef, door de operatie kon worden genezen.

GLIOMEN.

Hiervan kon ik 31 gevallen verzamelen, waarin de tumor geheel of gedeeltelijk werd verwijderd; van 20 gevallen kon ik de oorspronkelijke historia morbi nalezen, van de overige 11 vond ik slechts referaten.

Geval 40. Albertoni e Brigatti. Glioma della regione Rolandica, exstirpazione, guarigione.

(Rivista sperimentale di Freniatria e med. legale, Bd XIX. Hft. 1. 1893.) Ref. Centralblatt. f. Chir. 1893. No. 31. p. 675.

Een meisje van 15 jaar had voor het eerst op haar 10de jaar een gevoel van mierenkruipen bemerkt, eerst in den linkerarm, later ook in het linkerbeen; terzelfder tijd ontstonden nu en dan trekkingen in den linker mondhoek. Kort daarna kreeg zij plotseling kramp in de linker gelaatshelft en een gevoel van verdooving in linkerarm en -been, waarna zij bewusteloos neerviel. Dergelijke insulten herhaalden zich meermalen en gingen later gepaard met algemeene convulsies. Vóor den aanval bestond meestal hevige hoofdpijn, vooral rechts; allengs nam het gezichtsvermogen af en klaagde pat. over bestendig oorsuizen, vooral links. Toen zij na een dergelijk insult in het gasthuis te Bologna werd opgenomen, bleek te bestaan: Lichte facialis-parese links, parese van linkerarm en been, met verhoogde peesreflexen aan den linkerkant en volkomen intacte sensibiliteit, verminderde gehoorscherpte links, vermindering van het gezichtsvermogen vooral links met beiderzijds stuwingspapil en herhaalde aanvallen van diplopie.

Diagnose. Tumor in de motorische zone van de rechter hemisfeer.

Operatie op 12 Nov. 1891. Omsnijding van een hoefijzervormigen huid-periostlap, uitzagen van twee beenstukken met den trepaan, verwijdering der beenbruggen met de Luer'sche tang. Na opening van de dura mater werd een kippenei-groot gezwel zichtbaar, dat verwijderd werd; daar de nieuwvorming nog iets verder op de omgeving overging, werd al het zieke weefsel met de scherpe lepel zorgvuldig geamoveerd en daarna de holte

met iodoformgaas getamponneerd. Ten slotte sluiting der huidwond.

Resultaat. De wondgenezing na de operatie was zonder complicaties, slechts eenmaal, twee maanden later, deed zich nog een epileptiform insult voor met trekkingen in de linker lichaamshelft. De hoofdpijn verdween geheel en de stuwingspapil was een half jaar na de operatie geheel verdwenen, evenals de diplopie, de vermindering van het gezichtsvermogen en de oorsuizingen. In den linkerarm bleef eene belangrijke parese met contractuur bestaan, doch de zwakte van het linkerbeen verbeterde allengs. Daarentegen ontstonden na de operatie belangrijke stoornissen in de sensibiliteit, vooral in den spierzin aan linkerarm en -hand.

De tumor bleek mikroskopisch een fibro-glioma te zijn. Observatietijd dertien maanden.

GEVAL 41. Carl Beck. (Chicago). Glioma van de rechter frontaalkwab. Exstirpatie. Dood 12 dagen na de operatie.

(Dit geval is niet uitvoerig beschreven, doch staat kortelijk vermeld in Auvray; Les tumeurs cérébrales, Thèse de Paris. 1896).

Bij een man van 28 jaar ontwikkelden zich in den tijd van 6 maanden de typische teekenen van een hersengezwel: heftige hoofdpijnen, neuritis optica met blindheid, parese van linkerhand en linker facialis.

Diagnose. Er wordt een tumor aangenomen in de rechter frontaalkwab met druk op de rechter motorische zone.

Operatie op 10 April 1894. Uitgebreide osteoplastische resectie van het schedeldak rechts volgens de methode Chipault, waarna een groote subcorticale tumor in de frontaalwindingen wordt gevonden. Met groote moeite wordt de tumor zoover mogelijk weggenomen, waarna eene belangrijke holte in de hemisfeer achterblijft.

Resultaat. Sterke shock na de operatie. Dood 12 dagen later onder de verschijnselen eener hersenbloeding.

Obductie. Bij de sectie blijkt, dat ter hoogte van den thalamus opticus nog een gedeelte van den tumor is achtergebleven en dat in de holte eene belangrijke bloeding heeft plaats gehad.

De tumor bleek een vaatrijk glioma te zijn met talrijke bloedingen en verweekte plekken.

Verdere opgaven ontbreken.

Geval 42. Bennett and Godlee. Excision of tumor of the brain.

(Medico-Chirurgical Transactions. 1885, p. 243. T. LXVIII. The Lancet. 1884. T. II. p. 1060, 1885. T. I. p. 13).

Een man van 25 jaar leed sedert 4 jaar bij aanvallen aan zeer heftige hoofdpijn, vooral in de rechter parietaalstreek. Daarbij bestond misselijkheid en braken. Allengs ontwikkelden zich volkomen paralyse van linkerhand en vingers, parese van linker voor- en bovenarm, lichte parese van linkerbeen en linker gelaatshelft. Nu en dan ontstonden aanvallen van Jackson'sche epilepsie in de linker lichaamshelft, in den linkerarm beginnende, en bij onderzoek vond men beiderzijds neuritis optica.

Diagnose. Tumor in de schors der rechter centraalwindingen.

Operatie. Trepanatie over de aangeduide plaats en opening der dura; de daaronderliggende gyri waren bleekgeel van kleur. Na incisie der hersenschors kwam een gelobde, vaste, circumscripte tumor voor den dag, die met een spatel werd verwijderd. Het bleek een walnootgroot glioma te zijn. Stilling der bloeding met den thermocauter, tamponade, hechting der dura en huid en aseptisch verband.

Resultaat. Na 4 dagen lichte suppuratie, na 8 dagen sterke hersenprolapsus, die werd geamoveerd. Na 3 weken ontstond eene etterige convexiteits-meningitis, waaraan pat. succombeerde.

Geval 43. Bernays. Tumour of brain. Operation. Death.

(St. Louis Med. and Surg. Journ. 1890. April).

Pat. leed aan hoofdpijn, Jackson'sche epilepsie in rechterarm en been, aphasie en otitis purulenta chronica.

Diagnose. Abscessus cerebri in de linker temporaalkwab.

Operatie. Trepanatie; geen absces gevonden, doch een myxoglioma van de 3de linker frontaalwinding en voorste centraalwinding.

Resultaat. Dood aan meningitis na 48 uur.

GEVAL 44. Ragnar Bruzelius och John Berg. Fall af hjèrntumör; operation; förbättring.

(Hygiea. 1894, LVI. 12. S. 529.
Ref. Neurolog. Centralbl. 1895. 15 Febr. No. 4. S. 180.)

Een man van 58 jaar werd plotseling door krampen overvallen, vooral in de rechter lichaamshelft; deze krampen herhaalden zich in groote tusschenruimten en daarbij kwam hoofdpijn, vooral in de L. slaapstreek, aphasie, agraphie, parese van R. gelaatshelft, tong, arm en ten slotte ook van het R. been en beiderzijds stuwingspapillen. Geen trauma voorafgegaan.

Diagnose. Tumor in de 3de frontaalwinding en in het onderste twee derde deel der linker centraalwindingen.

Operatie. 3 Aug. 1894, (Prof. Berg). Wagner'sche huid-beenlap. Dura normaal, hersenen pulseeren niet, het onderste deel van den gyrus centr. ant. en de gyrus front. III zijn wat hyperaemisch en donkerder van kleur; op die plaats wordt een diffuus glioma met talrijke kleine cysten gevonden.

De tumor wordt niet geëxstirpeerd, doch de wond gesloten.

Resultaat. 's Avonds kon pat. den R. arm bewegen en eenige woorden spreken; de parese van den arm en ook van het been werd allengs beter. Ook de hoofdpijn en de krampaanvallen verminderden. De verbetering was echter maar van korten duur, de toestand verergerde reeds eenige weken later en einde October succombeerde pat. Geen sectie.

GEVAL 45. Mc. Burney and Allen Starr. Glioma of the cerebellum. Staggering to the left. Right cranial nerve palsies. Operation. Successfull removal of the tumor.

(Allen Starr. Brain Surgery. p. 247.)

Een jongen van 10 jaar was tot October 1892 steeds gezond. Toen begon hij te klagen over hoofdpijn in het voorhoofd, vooral 's nachts; kort daarop ontstonden vertigo, nausea en aanvallen van allerheftigste hoofdpijn, gepaard met braken. Hij werd daarbij suf en zeer prikkelbaar. In Dec. 1892 werd de gang onzeker, waggelend en in Januari 1893 werd beiderzijds

neuritis optica gevonden en binnen een maand was pat. volkomen blind. In Februari 1893 ontstonden doofheid op het rechteroor, protrusio bulbi, nystagmus, en geringe rechtszijdige facialis-parese. In beide knieën verzwakte peesreflex. Bij het gaan had pat. steeds neiging naar links te vallen.

Diagnose. Tumor in de rechter hemisfeer van het cerebellum.

Operatie 15 III. '93. (Dr. Mc. Burney). Hoefijzervormige huid-periost-beenlap over de rechterzijde van het cerebellum. Na incisie der dura wordt eene cyste zichtbaar, die op het cerebellum lag en die geopend werd; zij bevatte een drachme geelgroen vocht. Bij het wegpraepareeren van den cystewand bleek er een tumor te bestaan, die in de rechterhelft van het cerebellum lag. Daar wegens den sterken hersenprolapsus, de gemaakte opening te klein was, om den tumor te verwijderen, werd het geprolabeerde gedeelte weggesneden en nu kon de zeer bloedrijke, weeke tumor met de scherpe lepel worden verwijderd, totdat men overal normaal hersenweefsel voor zich zag. De bloeding stond bij druk; de holte werd met iodoformgaas gedraineerd en de wond verder gesloten. De operatie duurde ongeveer een uur, maar de „shock" was zoo groot, dat de pat. met zeer veel excitantia moest worden bij gebracht.

Resultaat. Den volgenden dag was pat. veel beter; de hoofdpijn was weg, er bestond geen braken meer, geen nystagmus, geen facialis-parese. De week daarop nam hij steeds in beterschap toe.

Geval 46. Mc. Burney and Allen Starr. Glioma of the cerebellum; operation; death.

(Starr. Brain Surgery. p. 245.
Medical Record, 21 Januari 1893. p. 88.)

Een jong meisje van 7 jaar leed aan braken, hoofdpijn, vooral in het voorhoofd, afnemen van het gezichtsvermogen, afhankelijk van sterke stuwingspapillen, waggelenden gang met geringe neiging om achterwaarts en naar links te vallen en lichte doofheid op het rechteroor.

Diagnose. Tumor van het cerebellum, vermoedelijk van den vermis.

Operatie. 29 Dec. 1891. De rechter hemisfeer van het cerebellum wordt, voornamelijk met de beentang (rongeur forceps) blootgelegd. Een tumor werd niet gevonden, doch bij eene punctie werd eene kleine hoeveelheid sereus vocht geaspireerd.

Resultaat. De toestand was na de operatie onveranderd en 6 dagen later stierf pat. plotseling onder convulsies.

Sectie. Glioma van den vermis, ter grootte van $2^1/_2$ bij 2 bij 1 inch, dat zich over beide hemisfeeren uitstrekte, vooral echter over de rechter en dat in het centrum eene gecollabeerde cyste bevatte, die bij de proefpunctie was aangeprikt.

Geval 47. Cattanach. Cerebral tumour. Operation. Tumour not found. Death.

(Remarks on the results of surgical measures in a series of cerebral cases by G. A. Gibson. Edinb. med. Journal. Febr. 1896. p. 687).

Een man van 50 jaar werd 13 April 1893 opgenomen. Vijf weken te voren kreeg hij trekkingen in de lippen, vooral links; eene week later hevige hoofdpijn, vooral rechts en trekkingen in den grooten teen van de linkervoet. Daarna doofheid en parese van het linkerbeen en van den linkerarm. Dubbelzijdige neuritis optica. Ten slotte parese van de linker gelaatshelft. Patellairreflex links verhoogd, links voetclonus. Langzame spraak. Stupor.

Krachtige antiluetische behandeling gaf geen effect. Op 17 April waren linkerarm en been bijna volkomen geparalyseerd. Trekkingen in de linker gelaatshelft; pat. werd comateus.

Diagnose. Tumor in de rechter motorische zone.

Operatie. 18 April 1893. De centraalwindingen worden aan de de rechterzijde bloot gelegd. Dura mater sterk gespannen, geen pulsatie; de hersenschors scheen geheel normaal, bij incisie en palpatie werd geen tumor gevonden. Sluiting der schedelwond. Verband.

Resultaat. Den volgenden dag gevoelde pat. zich iets beter, hij was helderder; de paralyse was onveranderd. Twee dagen later echter begon hij te delireeren en 22 April succombeerde hij in coma met de oogen gekeerd naar rechts.

Sectie. Tumor van het corpus striatum, buiten den nucleus caudatus gelegen, doch in de knie en het achterste gedeelte van de capsula interna, op het corpus callosum drukkend. Het was een glioma.

GEVAL 48. Chipault. Note sur deux cas de chirurgie cérébrale.

(Revue Neurologique 1893. p. 149).

Een man van 46 j. leed aan Jackson'sche epilepsie met variabele aura. Er werd eene locale schorsaandoening aangenomen en eene ruime resectie van den schedel over de centraalwindingen verricht; na opening der dura ontstond een hersenprolapsus, doch men kon, zelfs na punctie, niets abnormaals ontdekken. De dura werd gehecht, de wond gedraineerd en verder gesloten. Dood na 22 dagen.

Obductie. Subcorticaal glioma van den voet der 2[le] frontaalwinding.

GEVAL 49. Michell Clarke. Tumour of left optic thalamus; trephining; death.

(The British med. Journ. 13 June 1891. p. 1283.)

Een meisje van 6 jaar begon kort na een val op het achterhoofd aan eene toenemende parese van rechterarm en been te lijden. Ongeveer 6 maanden na den val was zij zeer suf; zij braakte herhaaldelijk, klaagde over hoofdpijn, vooral in de linker schedelhelft en vooral na beweging ontstond een sterke tremor in de paretische extremiteiten. (29 IX '90).

9. X '90. Zeer sterke tremor in rechterarm en been, gelijkende op die bij sclerosis multiplex; het hoofd was steeds naar links gekeerd, en er bestond spasmus van de nekspieren. Beiderzijds geringe neuritis optica. Pols 55—60.

15. X '90. Voor het eerst een epileptisch insult met trekkingen hoofdzakelijk in rechterarm en been, gevolgd door sterke rigiditeit in die extremiteiten. Later herhaaldelijk insulten, waarbij bijna uitsluitend trekkingen in den rechterarm. De linker parietaalstreek begon iets uit te puilen.

17. X '90. Ptosis links, pupillen sterk gedilateerd, ongevoelig voor licht.

19. X '90. Parese van den rechter facialis. Pols zeer frequent. Hoewel men een tumor in de witte stof, of in den linker thalamus opt. met druk op de capsula int. vermoedde, doch op grond van het schedeltrauma een absces niet geheel wilde buiten sluiten, werd over het uitpuilende gedeelte van de linker parietaal-

streek eene trepanatie verricht. Na opening van de dura, sterke hersenprolapsus. Geen absces, geen tumor werd gevonden. Dood na 24 uur aan shock.

Obductie. Bij de sectie vond men een walnoot-groot glioma in den linker thalamus opticus met verweeking in de omgeving.

Geval 50. Devic et Courmont. Sur un cas de gliome cérébral. Trépanation. Mort après quatre mois.

(Revue de médecine. 10 Avril 1897. No. 4. p. 269.)

Eene vrouw van 46 j, begon in Dec. 1894 aan zware hoofdpijn in de rechter voorhoofdstreek te lijden; er ontwikkelde zich daar een absces, dat geincideerd werd en waarna de hoofdpijn verdween. Begin 1895 keerde de hoofdpijn sterker dan ooit terug; er ontstonden enkele psychische stoornissen: sterke geheugenzwakte, apathie, neiging tot zelfmoord en aanvallen van onoverwinnelijken slaap. In Juni 1895 aanvallen van „automatisme ambulatoire". Gedurende dien eersten aanval wandelde pat. drie uur achtereen in den blinde voort, tot zij op eenmaal tot bezinning kwam en bemerkte, dat zij uren van haar huis was; dergelijke aanvallen herhaalden zich een paar maal. In October 1895 nam de hoofdpijn enorm toe; pat. werd slapeloos, zeer geagiteerd, terwijl geheugen en intellect sterk afnamen. Allengs ontwikkelden zich een lichte hemiplegia sinistra en dubbelzijdige stuwingspapil. Geen Jackson'sche krampen, geen braken, geen duizeligheid.

Diagnose. Tumor in de rechter frontaalkwab.

Operatie: 13 X '95. Trepanatie over de rechter frontaalkwab en enucleatie van een kastanje-groot glioma.

Resultaat. Reeds na 2 dagen waren de stuwingspapillen en de hoofdpijn verdwenen en de hemiplegie verbeterd, terwijl de psychische stoornissen allengs afnamen.

Van 31 Oct. tot 20 Nov. bestond een erysipelas faciei, die genas, zoodat pat. op 16 Januari 1896 zonder eenig symptoom van haar vroeger lijden werd ontslagen.

11 Febr. 1896 kreeg pat. plotseling bij volkomen bewustzijn eene totale linkszijdige hemiplegie, zonder hoofdpijn en

zonder dat men weer stuwingspapillen kon ontdekken en den 25sten Februari 1896 succombeerde zij comateus na eene periode van lichte koorts, groote onrust en hoofdpijn in de voorhoofdstreek.

Obductie. Bij de sectie werd in de voorhoofdskwab geen recidief van het glioma, doch eene uitgebreide encephalitis gevonden.

GEVAL 51. Eskridge and Parkhill. Glioma of the left centrum ovale, monoplegia, hemiplegia, wordblindness, alexia, agraphia, partial apraxia and colorblindness; operation, improvement.

(Medical News. 11 July 1896. p. 38.)

Een man, 38 j. oud, leed sedert Mei 1894 aan vergeetachtigheid en sufheid; in Aug. 1894 onstond volkomen paralyse van den rechterarm. Kort daarop belemmering in de spraak, paraphasie. Nu en dan hevige hoofdpijn. Begin 1895 werd de arm weer iets beter, doch was pat. nu en dan duizelig.

Juli 1895 bestonden lichte parese van het rechterbeen, paralyse van den rechterarm, parese van den rechter facialis en hypoglossus. Geen stuwingspapillen. Er bestond tevens aphasie, woorddoofheid, alexie en agraphie.

Diagnose. Vermoedelijk een diffuse subcorticale hersentumor, in de linker motorische zone en in de linker parietaalkwab.

Operatie. 20. VIII. 1895. Trepanatie over de linker motorische zone, vergrooting van de opening tot $2^1/_2$ inches; opening der dura met eene kruissnede. De hersenmassa pulseerde niet, was vaster dan normaal en geelachtig verkleurd. De tumormassa werd zooveel mogelijk met den scherpen lepel geamoveerd; het bleek een glioma te zijn. De bloeding was gering en stond door tamponnade. Hechting der dura. Sluiting der wond, na eene draineerbuis midden door de huidlap gelegd te hebben. Duur der operatie ongeveer 1 uur.

Resultaat. Belangrijke shock na de operatie, die voorbij ging onder excitantia. Wondgenezing ongestoord. Verbetering der hemiparese. In het verloop van 7 maanden drie toevallen, die afhankelijk werden gesteld van adhaesies, waarom op 22 Maart 1892 het schedeldefect, na opheffing der adhaesies tusschen huid en dura mater, met een gouden plaatje werd bedekt.

Tien maanden na de operatie is de toestand als volgt: groote verbetering der hemiparese, vooral in het been. Geen hoofdpijn meer, de vergeetachtigheid en sufheid zijn verdwenen, doch de spraakstoornis is nog belangrijk; woorddoofheid, agraphie en aphasie bestaan bijna onveranderd voort.

GEVAL 52. Fraser. Aphasia from injury; subsequent hemiplegia; trephining; death; necropsy: Glioma of the left temporo-sphenoidal lobe, invading also Broca's convolution and the adjacent parts of the ascending frontal and parietal convolutions.

(The Lancet. 27 Febr. 1886. p. 398).

Een man van 44 jaar werd 29. IX. '85 opgenomen met klachten over duizeligheid, hoofdpijn en slecht spreken. Acht weken te voren werd hij bij een val ernstig gewond in de linker voorhoofdsstreek, waarvan nog een litteeken aanwezig. Reeds terstond na den val lichte aphasie, die allengs toenam, en waarbij ook agraphie kwam. Na 2 dagen klachten over hoofdpijn en duizeligheid, die steeds verergerden; nu en dan braken, doch geen stuwingspapillen, geen koorts.

4. X. '85. Alle klachten toegenomen, pat. is zeer vergeetachtig en suf.

6. X. '85. Lichte parese van rechterarm en been, eveneens van rechter facialis.

9. X. '85. Compleete rechtszijdige hemiplegie, incontinentia urinae.

11. X. '85. Incontin. alvi et urinae, hemiplegia dextra, totale aphasie, rechter pupil wijder dan de linker; 's avonds coma.

Diagnose. Vermoedelijk hersenabsces in de linker hemisfeer, afhankelijk van het schedeltrauma.

12. X. '85. Trepanatie over de linker derde frontaalwinding; na opening der dura zien de hersenen er volkomen normaal uit. Nergens is, na herhaalde proefpunctie, pus te vinden. Coma houdt aan en pat. succombeert na 2 × 24 uur.

Obductie. Bij de sectie werd in de temporo-sphenoidaalkwab een groot, infiltreerend glioma gevonden, dat zich over de 3de frontaalwinding en gedeeltelijk ook in de centraalwindingen uitbreidde.

Geval 53. Henschen. Cysto-glioma in de linker centraalwindingen. Partieele exstirpatie. Voorbijgaande verbetering. Hernia cerebri. Dood 8 maanden na de operatie aan pneumonie.

(Henschen, klin. u. anat. Beiträge zur Pathol. des Gehirnes III^er Th. IIe Hälfte. S. 214.)

Een man van 45 j., vroeger steeds gezond, kreeg Aug. 1894 paraesthesiën in het rechterbeen, dat licht paretisch werd; kort daarop een aanval van Jackson'sche epilepsie in de rechter lichaamshelft met verlies van bewustzijn. Herhaling dezer aanvallen dagelijks en zonder verlies van bewustzijn. Allengs ontwikkeling eener geringe hemiparesis dextra. Geen hoofdpijn, geen braken, geen stuwingspapillen.

Diagnose. Vermoedelijk tumor in de linker voorste centraalwinding.

Operatie: 24 IX. 1894. Trepanatie over het bovenste derde deel der linker voorste centraalwinding. Dura normaal, puilt niet uit. Incisie der dura, waarna alleen uit de geringe verkleuring een tumor wordt vermoed op eene plaats, waar elektrische prikkeling voortdurend negatief is, terwijl de omgeving goed reageert. Een incisie daar ter plaatse doet een vrij groot Cysto-glioma voor den dag komen, dat ter grootte van eene walnoot wordt geamoveerd. Daarna wordt de dura gehecht en de wond gesloten; de trepanatie-opening werd niet gesloten.

Resultaat. Pat. is sterk gecollabeerd, komt eerst langzaam bij; volkomen hemiparesis dextra, die echter reeds den volgenden dag weer grootendeels voorbij is. Reeds den 4^den Oct. ontstond in de trepanatie-opening eene hernia cerebri en den 10^den Oct. weer een gering epileptisch insult; pat kreeg weer hoofdpijn, die allengs heviger werd, terwijl de toevallen toenamen. Begin Dec. nam de hemiparese weer snel toe, terwijl de hernia cerebri met den dag grooter werd. Om die redenen werd op 20 Dec. 1894 eene

2de operatie verricht, waarbij 25 gram tumormassa werd uitgelepeld en onder de hernia cerebri een cyste gevonden werd, die ongeveer 7 c.m. groot was. De wond werd getamponneerd en drie dagen later secundair gehecht.

Resultaat. Na de 2de operatie ging de hemiparese slechts weinig en voorbijgaande terug en begon zich duidelijk neuritis

optica te ontwikkelen. Weer ontstond een groote hernia cerebri, grootendeels uit gezwelmassa bestaande, die echter elastisch aanvoelde en op 14 Februari werd geincideerd, waarna 100 c.c.m. van eene taaie, roodachtig geele vloeistof werden ontlast. Hierna gevoelde pat. zich iets beter, doch de hemiparese bleef onveranderd. Veertien dagen later werd deze operatie herhaald en weer 100 c.c.m. vocht ontlast. De toestand verergerde echter met den dag, ofschoon nog herhaalde malen uit de cystische gezwelmassa vocht werd afgetapt en ten slotte succombeerde pat. den 19den Mei 1895 aan dubbelzijdige pneumonie.

Obductie. Er werd een tumor ter grootte van een mandarijn gevonden, die bijna de geheele linker hemisfeer infiltreerde en door de trepanatie-opening naar buiten woekerde. De exstirpatie geschiedde bij de eerste operatie slechts partieel, omdat de wand der subcorticale cyste slechts gedeeltelijk geëxcideerd werd en pat. overleefde de operatie slechts 8 maanden.

GEVAL 54. Hirschfelder. Glioma der rechter motorische zone. Trepanatie. Exstirpatie. Dood na 7 dagen.

(Pacific med. and surg. Journ. April 1886. p. 210).

Een man van 32 j. leed sedert 1½ jaar aan heftige hoofdpijn; daarbij kwam eene langzaam toenemende parese van linkerarm, been en facialis en afnemen van het gezichtsvermogen. Herhaaldelijk aanvallen van Jackson'sche epilepsie in de linker lichaamshelft. Er bestonden sterke stuwingspapillen. Sterke duizeligheid en nu en dan braken.

Diagnose. Corticale hersentumor in de rechter motorische zone.

Operatie. Bij de trepanatie vond men op de aangeduide plaats een diffuus glioma, dat zooveel mogelijk geëxstirpeerd werd.

Resultaat. Verbetering der algemeene symptomen gedurende de eerste dagen; dood op den 7den dag na de operatie aan infectie van de wond.

GEVAL 55. Hitzig-Bramann. Tumor in de rechter hemisfeer van het cerebellum. Trepanatie. Geen tumor gevonden. Dood na 3½ maand. Cystoglioma in de rechter voorhoofdskwab.

(Therapeutische Wochenschrift. 1896. No. 19 u. 20).

Eene vrouw van 33 j. werd opgenomen 24 Juli 1892. Na influenza in 1891 kreeg zij continueele hoofdpijn in het voorhoofd en in de wandbeenstreek; dagelijks braken, zelfs meermalen daags; voorbijgaande duizeligheid, vermindering van het gezichtsvermogen tot volledige amaurose, eerst rechts, later links; strabismus convergens, eerst links, later rechts. Lichte krampaanvallen in de extremiteiten, nu eens alleen links, dan weer alleen rechts, dan beiderzijds, een enkele maal ook in het gelaat, doch nimmer gevolgd door paresen. Beiderzijds stuwinpspapil; bij onderzoek misschien zeer lichte parese van het linkerbeen, twijfelachtig van den rechter facialis. Epilepsie spinale, zeer sterk verhoogde peesreflexen.

Diagnose. Waarschijnlijk een tumor in de rechter hemisfeer van het cerebellum.

Operatie. 6. VIII. '92. Trepanatie op de aangeduide plaats; een tumor werd echter niet gevonden. De wondgenezing was ongestoord en op 28 Augustus werd pat. weer op de interne kliniek teruggebracht; er bleek nu te bestaan: lichte facialis-parese links, eveneens parese van linkerarm en been. Voetclonus. Hevige gehoor- en gezichtshallucinaties. Veel braken. Veel pijn in het linkerbeen, vooral bij aanraken. Onder toenemen der linkszijdige hemiparese en dikwijls braken ging pat. allengs achteruit en succombeerde in een collapsus op 25 Oct. 1892.

Obductie. Men vond bij de sectie in de rechter frontaalkwab een glioma met eene groote cyste, 5 c.m. lang en 3,5 c.m. breed; afplatting van de rechterhelft van den pons, van beide n.n. optici, oculomotorii, abducentes en van den rechter trigeminus.

GEVAL 56. Horsley. Removal of tumour of the cortex involving the upper part of the arm centre in the right hemisphere.

(The British med. Journ. 23 April 1887. p. 864).

Een man van 38 j. leed aan algemeene tumor-symptomen, benevens aan linkszijdige hemiplegie en Jackson'sche epilepsie,

steeds beginnende met krampen in den linker schouder. Pat. was gedurende 10 dagen vóór de operatie bijna voortdurend licht comateus.

Diagnose. Corticale tumor in de rechter hemisfeer.

Operatie. 23. IX. '86. Trepanatie over de rechter centraalwindingen en exstirpatie van een gedeelte van een glioma, dat $4^1/_2$ ounces woog.

Resultaat. De genezing geschiedde per primam; op den achtsten dag werd de wond in een hoekje weer geopend en er vloeide daarna gedurende 30 dagen eene vrij groote groote hoeveelheid cerebro-spinaalvocht af.

Het bewustzijn keerde na de operatie totaal terug en pat. bleef gedurende 3 maanden volkomen goed; de hemiplegie verbeterde allengs zoozeer, dat pat. na $2^1/_2$ maand bijna zonder hulp kon loopen; de Jackson'sche epilepsie bleef weg, doch 3 maanden na de operatie begonnen teekenen van recidief te komen en pat. succombeerde 18 Maart 1887, dus 6 maanden na de operatie.

Geval 57. Keen. Supposed cerebellar tumor; operation; death, glioma found in floor of third ventricle.

(The American Journ. of the med. sc. Febr. 1894. p. 109).

Een pat. van $14^1/_2$ jaar begon in den zomer van 1888 te klagen over hoofdpijn, vooral in het voorhoofd. In Nov. nausea en braken, daarbij vermindering van het gezichtsvermogen.

Januari 1889. Toenemende hoofdpijn, vertigo, braken, waggelende gang, dubbelzijdige neuritis optica.

Februari 1889. Bij het loopen steeds neiging naar links en naar achteren te vallen. Incontinentia urinae. Sterke sufheid.

Diagnose. Vermoedelijk een tumor in het cerebellum, die zich vooral nabij of in de rechter hemisfeer ontwikkelt.

Operatie. 2. III. 1889. Trepanatie over de rechterhelft van het cerebellum; het been was zeer dun en de dura werd even geraakt; door die kleine opening spoot het cerebro-spinaalvocht naar buiten, doch bij nauwkeurig onderzoek kon nergens een tumor worden ontdekt. De dura werd gehecht en de wond gesloten.

Resultaat. Pat. kwam bij na de narcose, doch kreeg een

paar uur later algemeene spierstijfheid en tremor met sterk horizontaal nystagmus, en succombeerde 9 uur na de operatie.

Obductie. Sterke hydrocephalus int.; op den bodem van den 3den ventrikel een tumor, die zich van de voorste tot de achterste commissuur uitstrekte en op de corp. quadr. drukte. Het bleek bij mikroskopisch onderzoek een neuroglioma.

Geval 58. Kerr. An interesting case of cerebral tumour.

(Occident med. Times. 1890. p. 54).

Een man van 35 j. leed aan rechtszijdige hemiparese met Jackson'sche krampen. Bij trepanatie over de linker motorische zone werd, ook na punctie, geen tumor gevonden. Dood op den 3den dag en bij de obductie vond men een glioma van den thalamus opt. en van het corp. striat.

Geval 59. Limont and Page. Trephining for cerebral tumour.

(The British med. Journal II. 26 Oct. 1889. p. 928).

Eene vrouw van 22 j. kreeg 14 dagen na de bevalling van haar vierde kind plotseling aanvallen van Jackson'sche krampen, die steeds in den rechterarm begonnen; daarbij spraakstoornissen.

Diagnose. Tumor of absces in de linker motorische zone.

Operatie. Na de trepanatie over de linker voorste centraalwinding werd een groote tumor ontdekt, die slechts gedeeltelijk kon worden weggenomen. De tumor was een glioma.

Resultaat. Slechts korten tijd na de operatie bestond verbetering van de spraak en van de parese van den arm; spoedig ontstond een recidief en pat. werd in de „Northumberland and Durham med. Soc." op 10 Oct. 1889 vertoond met een grooten pulseerenden weeken tumor op de plaats der trepanatie.

GEVAL 60. Munn. Report of an operation for removal of a tumor of the cerebellum.

(International Journal of Surgery. 1895. p. 40.)

Een man kreeg een jaar vóór zijn ziekte een paardenbeet aan het hoofd; hij begon te lijden aan zware hoofdpijnen, gelocaliseerd rechts in het achterhoofd, aan sterk afnemen van het gezichtsvermogen, en aan epileptische aanvallen, waarbij het lichaam beurtelings naar rechts en links draaide. Daarenboven werd hij allengs zeer suf.

Diagnose. Tumor in de achterste schedelgroeve, waarschijnlijk in de rechter hemisfeer van het cerebellum.

Operatie. 16 XI. '93. Trepanatie over de rechter hemisfeer der kleine hersenen; de dura is sterk gespannen, pulseert niet en wordt kruiselings geïncideerd. Terstond prolabeert de hersenmassa, waarin een blauwachtig verkleurde tumor, geleiachtig van consistentie, zichtbaar wordt; deze tumor (diffuus glioma) wordt onder sterke bloeding met den scherpen lepel tot in het schijnbaar gezonde geamoveerd. Tamponnade, hechting der dura, sluiting der wond. Duur der operatie 45 minuten.

Resultaat. Een uur na de operatie is de ademhaling gedaald tot 6 per minuut en den volgenden dag succombeert pat. comateus, waarschijnlijk ten gevolge van shock en bloedverlies.

GEVAL 61. Parkin. Removal of cerebellar tumour; no return of symptoms for two and a half years.

(The British med. Journ. 19 Dec. 1896. p. 1776.)

Een kind van 4 jaar kwam in Mei 1894 onder behandeling wegens hoofdpijn, zwakte in de beenen en belemmering in het spreken. De gang was atactisch met neiging achterover te vallen; het kind kon zich in bed niet alleen oprichten. Knie-reflexen verhoogd. Sterke neuritis optica, heftige algemeene convulsies.

Diagnose. Tumor cerebelli.

Operatie. Het cerebellum werd ruim blootgelegd, de sinus occipitalis onderbonden en een gedeelte van beide kleine hersen-

hemisfeeren met het achterste deel van den vermis geamoveerd, daar deze deelen in kleur veel verschilden met de rest.

Resultaat. Het geëxstirpeerde hersenweefsel bleek een min of meer diffuus glioma te zijn. De wond genas geheel binnen 3 maanden. Het kind verloor de belemmering in de spraak; de gang werd weer normaal, de neuritis optica ging terug en de hoofdpijn verdween geheel.

Na $2^1/_2$ jaar was het kind nog zonder eenig teeken van recidief.

Geval 62. Pilcher. Contribution to the surgery of cerebral tumors.

(Annals of Surgery. 1889).

Een man van 33 jaar kreeg in het voorjaar van 1882 een belangrijk schedeltrauma, van waar nog een litteeken op het linker wandbeen zichtbaar was.

Een jaar later ontwikkelden zich enkele duidelijke karakterveranderingen; pat. werd prikkelbaar, kinderachtig en begon ook nu en dan over hoofdpijn te klagen.

In het najaar van 1884 kreeg hij onverwachts een epileptisch insult met verlies van bewustzijn. Dergelijke aanvallen herhaalden zich meermalen en daar tusschen in kreeg hij meermalen aanvallen van „petit mal" met heftige duizeligheid. Na medische behandelingen bleven ten slotte de groote aanvallen tot Juni 1888 weg, terwijl de lichtere aanvallen zich nog nu en dan voordeden. In Juni 1888 had hij weer een heftig insult met langdurig verlies van bewustzijn. Daarna bleef pat. over hevige hoofdpijn vooral in het voorhoofd en over duizeligheid klagen en werd hij zeer apathisch en suf.

Half October 1888 werd beiderzijds in lichten graad stuwingspapil ontdekt; daarbij bestond eene geringe rigiditeit in de rechter lichaamshelft, doch zonder paresen; wel bestond lichte tremor en waren de pees-reflexen rechts iets verhoogd.

De epileptische insulten herhaalden zich steeds meer en kregen meer het karakter van Jackson'sche krampen, die zich vooral in de rechter lichaamshelft voordeden en met eene draaiing van hoofd en oogen naar links begonnen. De hoofdpijn, alsook de sufheid namen toe.

Diagnose. Tumor cerebri, misschien gezeten in den gyrus angularis onder de plaats waar het litteeken op den schedel werd gevonden.

Operatie. 9. XI. '88. Trepanatie over het linker wandbeen met het litteeken als middelpunt van den lap. De dura was normaal, doch pulseerde niet. Na incisie der dura ontstond een kippenei-groote hersenprolapsus, doch nergens werd een tumor gevonden. De prolapsus kon niet meer ingebracht worden en werd afgesneden. Daarna sluiting der wond en aseptisch verband. Duur der operatie 2½ uur. Pat. was na de operatie zeer gecollabeerd.

Resultaat. Na de operatie bestond volkomen rechtszijdige hemiplegie en pat. bleef zeer somnolent. Kort daarna ontstond coma en de exitus letalis volgde 38 uur na de operatie.

Obductie. Bij de sectie werd een appelgroot diffuus glioma in de linker frontaalkwab gevonden.

Geval 63. Postempski. Glioom der linker centraalwindingen. Exstirpatie. Genezing.

(Gazz. degli Ospitali. 1891. No. 21.
Ref. Centralbl. f. Chir. 1892. No. 12. p. 252).

Een vrouw van 50 jaar had sedert 10 jaar last van pijn en zwakte van den R. arm, die in de laatste 5 jaar was toegenomen en sedert 1 jaar continueel, heftig was geworden.

In Nov. 1890 ontstonden epileptiforme aanvallen in R. arm en R. facialis, zonder verlies van bewustzijn, die zich meest om de 6 à 8 dagen herhaalden.

Begin Febr. 1891 ontstond toenemende paralyse in het gebied van R. facialis en hypoglosus en R. arm, benevens voorbijgaande amnesie en aphasie.

21 Febr. 1891. Trepanatie over het L. parietaalbeen, waarna in het midden van de opstijgende parietaalwinding een meer dan kastanje-groot glioom werd gevonden, dat geëxstirpeerd werd.

Resultaat. Pat. genas van alle symptomen, behalve van eene lichte parese van den R. arm.

GEVAL 64. Reynier. Epilepsie Jacksonnienne produite par un gliome siégant dans la substance corticale à l'extrémité inférieure du sillon prérolandique. Ablation de la tumeur. Guérison.

(Congès français de Chirurgie de 1891. T. V. p. 110. Semaine medic. 1891. 1 Avril No. 16. p. 119.
Thouvenet. Thése de Paris. p. 35).

Een meisje van ruim 10 jaar viel in 1888 herhaaldelijk op het hoofd, waarvan nog een litteeken op het R. wandbeen aanwezig is. Daarna vluchtige, diffuse hoofdpijnen; in April 1889 trekkingen in de rechter gelaatshelft, die zich meermalen herhaalden; in Aug. 1889 breidden die trekkingen zich allengs uit, de mond en tong werden naar rechts getrokken, het hoofd naar rechts gedraaid, terwijl de oogen strak voor zich uit bleven staren; daarna werd het kind bleek en bewusteloos en ontstonden ook trekkingen in den rechterarm, zelden in het rechterbeen. Na afloop van zulk een toeval was de rechter lichaamshelft doovig en gevoelloos en paretisch. Verder geen symptomen, geen verlies van intelligentie, geen stuwingspapillen.

Diagnose (van Charcot). Symptomatische Jackson'sche epilepsie, waarschijnlijk afhankelijk van een neoplasma, gezeteld in het onderste en middelste deel der linker centraalwindingen.

Operatie. 19 Aug. 1890. Trepanatie over de linker motorische zone. Vergrooting der opening met de pince-trépan van Farabeuf en de pince-gouge van Lannelongue. Na opening der dura mater werd in het onderste deel der wond een cystische tumor gevonden, die zich ver naar de frontaalkwab uitstrekte en slechts onvolkomen kon geamoveerd worden; naar voren bleef een gedeelte zitten. Hechting der dura en der wond, drainage, verband.

Resultaat. Wondgenezing ongestoord, doch reeds 16 dagen na de operatie, op 4 Sept., keerden de toevallen weer even frequent terug als te voren. Daarom werd in Dec. tot eene 2de operatie besloten.

2e operatie. 16 Dec. 1890. De oude wond werd weer geopend en nu bleek de cyste gedeeltelijk teruggekomen; eene poging tot totale enucleatie van tumor en cyste mislukte, daar de cyste barstte; daarom werd met den scherpen lepel zooveel mogelijk al het zieke verwijderd. Hechting der dura en sluiting der wond.

Resultaat. Daags na de operatie nog 6 toevallen, een week later nog één, daarna tot op het oogenblik der publicàtie, dus na $3^1/_2$ maand, geen meer.

Doch éen maand daarna (Maart 1891) kwamen de toevallen weer terug en werd op verzoek der ouders eene 3e operatie verricht, waarbij geen recidief werd gevonden, doch alleen adhaesies tusschen litteeken en dura mater, die losgemaakt werden. Het resultaat hiervan was echter onbevredigend, de toevallen bleven bestaan en bestonden nog in 1896. Daarbij kwamen allengs ernstige psychische stoornissen, zoodat de pat. steeds bewaakt moet worden. [1])

(Dit geval staat in de statistiek van Chipault opgegeven als genezen. 1894).

GEVAL 65. Richardson and Walton. Contribution to the study of cerebral surgery, based on an operation for the removal of a tumour.

(American Journ. of the med. sciences. Dec. 1893).

Een man van 40 jaar kreeg korte aanvallen van hoofdpijn, terwijl hij nu en dan moeite had zich uit te drukken. Reeds na 4 weken waren de hoofdpijnen ondragelijk. Daarbij ontstonden: abducens-parese links, onvolkomen rechtszijdige hemianopsie, photophobie links, onvolkomen woorddoofheid, Seelenblindheit en atactische aphasie. Tijdens een aanval van hoofdpijn daalde de pols tot 48. Beginnende neuritis optica. De hoofdpijnen werden allengs meer in de linker occipitaalstreek gelocaliseerd; er ontstond heftig braken, de neuritis optica nam toe en ook in het netvlies deden zich multiple bloedingen voor.

Diagnose. Tumor achter de motorische zone, die direct of indirect de occipitaalkwab, den gyrus angularis, het achterste deel van de temporaalkwab en misschien de insula aandoet.

Operatie. Er werd eene exploratieve trepanatie verricht; achter het tuber parietale vond men teekenen van sterken hersendruk en

---

[1]) Zie: Thouvenet. Considérations sur les récidives éloignées dans l'epilepsie Jacksonnienne, traitée par la trépanation. Thèse de Paris. 1896.

ontstond prolapsus cerebri, doch een tumor werd niet gevonden.

Resultaat. Pat. succombeerde na 51 dagen en bij de sectie vond men een diffuus glioma in de streek van de achterste parietaal- en voorste occipitaalwindingen met verdringing der omliggende hersendeelen.

Geval 66. Sciamanna. Tumore endocranico; estirpazione.

(Bull. di R. accad. med. di Roma. 1885—1886. T. XI. p. 75).

Een man van 46 jaar, vroeger getroffen door een schedeltrauma, kreeg eene linkszijdige hemiplegie en convulsies.

Op de plaats van het vroegere trauma werd getrepaneerd, doch niets gevonden. Pat. succombeerde 2 dagen na de operatie en bij de sectie werd een glioma van het rechter centrum ovale en van de schors van de rechter temporaalkwab tot aan de corpora quadrigemina gevonden.

Geval 67. Springthorpe. Series of brain cases: Glioma of the right base, exploratory trephine, death.

(Australian medic. Journ. 1893 p. 518).

Een man van 25 jaar kreeg op zijn 8ste jaar een schedeltrauma in de occipitaalstreek. Vóór 18 maanden ontstonden: epistaxis, braken, hoofdpijn in de linker occipaalstreek, langzame vermindering van het gezichtsvermogen, hemianopsie, neuritis optica, lichte tremoren in de rechter bovenlip, vooral bij het spreken; verlies van het geheugen.

Er werd onder heftige bloeding eene exploratieve trepanatie gedaan over de voet der 2le frontaalwinding. Daarna ontstonden rechtszijdige facialis-paralyse en linkszijdige hemiplegie. Er ontstond een hernia cerebri; 14 dagen na de operatie exitus letalis.

Obductie. Bij de sectie vond men een groot glioma van de basis van de rechter temporo-sphenoidaalkwab.

Geval 68. Springthorpe and Fitzgerald. Two brain cases.

(Australian med. Journ. 1890. p. 509).

Een pat. van 13 j. leed aan convulsies, waarbij steeds hoofd en oogen naar rechts werden gedraaid, aan een onzekeren gang en afwezigheid van kniereflexen.

Diagnose. Tumor in de rechter hemisfeer van het cerebellum.

Operatie. Bij trepanatie werd daar ter plaatse geen tumor gevonden. Kort daarop exitus letalis; bij obductie een vaatrijk glioma van den vermis.

Geval 69. Suckling. Case of cerebellar tumour; operation; death from shock.

(The Lancet. 1 Oct. 1887. p. 656).

Een meisje van 12 jaar werd 28 Maart 1887 opgenomen met klachten over hoofdpijn, slecht zien en braken, die sedert 2 jaar bestonden. Gedurende 9 maanden bestond zwakte in rechterarm en been en gedurende 3 maanden heftige, continueele hoofdpijn, die in het voorhoofd boven het rechteroog gelocaliseerd werd. Sedert 4 weken bestond beiderzijds abducens-parese en nu en dan dubbelzien, terwijl pat. herhaaldelijk duizelig was en slecht kon loopen. Bij onderzoek bleek linkszijdige periphere facialis-paralyse, linkszijdige trigeminus-paralyse en beiderzijds sterke neuritis optica, benevens nystagmus te bestaan. Er was een dronkemansgang met neiging naar links te vallen.

Diagnose. Tumor in de linker hemisfeer van het cerebellum.

Operatie. Trepanatie over de linkerhelft der achterste schedelgroeve, incisie van de dura mater, waarop een sterke prolapsus der hersenmassa volgde, die er eenigszins verkleurd uitzag. Geen tumor werd gevoeld, ook niet na incisie der hersenen. De geprolabeerde hersenmassa werd geamoveerd en de dura, evenalsde huidwond, gesloten.

Resultaat. Pat. succombeerde 48 uur na de operatie aan collapsus.

Obductie. Bij de sectie werd een glioma gevonden, dat de geheele linker hemisfeer van het cerebellum, alsook een deel van den vermis infiltreerde.

GEVAL 70. Winkler en Guldenarm. Tumor in de linker frontaalkwab, waarschijnlijk uitgaande van den sinus sagittalis en doordringende tot in de rechter frontaalkwab. Operatie. Partieele exstirpatie van een glioma uit de linker frontaalkwab. Dood dienzelfden avond. Autopsie. Dubbelzijdig en symmetrisch glioma der 1ste en 2le frontale windingen.

(Ned. Tijdschr. voor Geneesk. 1893 Dl. I. p. 229.)

Eene vrouw van 40 j. had in Maart 1891 herhaaldelijk aanvallen van braken en in het najaar van 1891 eigenaardige bewegingen in den rechterarm. Na een schrik op den 2ien Kerstdag 1891 hoofdpijn, dagelijks braken en duizeligheid en meerdere aanvallen van partiëele epilepsie, nu en dan gepaard met verlies van bewustzijn. Verder bestond sufheid en vergeetachtigheid, geringe protrusie van den rechter bulbus met ptosis. Hevige neuritis optica, beiderzijds met bloedingen. Waggelende gang met retropulsieve bewegingen. Jackson'sche aanvallen, die nu eens in den rechterarm, dan weer in het linkerbeen begonnen en met eene lang nablijvende geconjugeerde deviatie van oogen en hoofd naar links eindigden. Pijnlijkheid op het rechter voorhoofdsbeen naast de middellijn. Eigenaardig tympanitisch percussiegeluid op het voorhoofdsbeen links en rechts. Toenemende sufheid en amnesie, toenemende Jackson'sche aanvallen.

Diagnose. Tumor, vermoedelijk uitgaande van den sinus sagittalis en zich naar beide frontaalkwabben uitbreidende.

Operatie 5. VIII. 1892. Besloten werd den sinus en de beide bovenste frontaalwindingen bloot te leggen. De huidsnede werd in den vorm eener liggende H gemaakt en van uit de middelste zaagsnede werd rechts en links eene huid-periost-beenlap omgeslagen. De dura mater werd eerst links geincideerd, waarna uit de linker frontaalkwab een groote tumor werd geamoveerd, die nergens duidelijk te begrenzen was. De holte werd getamponneerd en het schedeldefect gesloten. Rechts voelde men ook een tumor, doch pat. was te gecollabeerd om de operatie voort te zetten. Pat. kwam bij na de narcose, doch succombeerde den volgenden morgen ten gevolge van shock.

Obductie. In beide frontaalkwabben wordt symmetrisch in de beide bovenste windingen een glioma aangetroffen; bij de operatie was de grens van den tumor in de linker frontaalkwab in geen enkele richting bereikt.

Onder deze 31 gevallen van gliomen wordt 7 maal een schedeltrauma als aetiologisch moment opgegeven; tweemaal ontwikkelden de tumor-verschijnselen zich onmiddelijk na het trauma, eenmaal na 1 jaar en eenmaal na 17 jaar.

Localisatie. De gliomen werden nader gedefinieerd als:

diffuse gliomata	16 gevallen	derhalve 21 diffuse tumoren, tegen 10 circumscripte, waaronder slechts 1 circumscripte tumor in cerebello.
circumscripte gliomata	8 gevallen	
cysto-gliomata (alle diffuus)	4 gevallen	
myxo-glioma (diffuus)	1 geval	
neuro-glioma	1 geval	
fibro-glioma	1 geval	

Hieronder worden er 3 opgegeven, die subcorticaal waren gezeteld. In 25 gevallen zaten de tumoren in de groote hersenen en wel

in de frontaalkwab 6 maal,
parietaalkwab 1 maal,
motorische zone 11 maal,
temporo-sphenoidaalkwab 3 maal,
thalamus opticus 2 maal,
corpus striatum 1 maal,
bodem van den 3den ventrikel 1 maal,

daarentegen in 6 gevallen in het cerebellum t.w.
in de rechter hemisfeer 1 maal,
in de linker hemisfeer 2 maal,
in den vermis 3 maal.

Operatie. Bij de operatie werd de tumor gevonden en geëxstirpeerd:

in 13 gevallen bij localisatie in cerebro, waaronder 10 maal in de motorische zone en 3 maal in de frontaalkwab,

en in 3 gevallen bij localisatie in cerebello.

In 1 geval werd de tumor wel gevonden doch wegens

zijne grootte en zijne diffuse uitbreiding niet geëxstirpeerd (Bruzelius en Berg)

In 14 gevallen werd de tumor bij de operatie niet gevonden, n.l.

11 maal bij aanwezigheid in cerebro en

3 maal bij aanwezigheid in cerebello.

De oorzaken voor het niet vinden van den tumor bij de operatie waren, bij localisatie in cerebro (11 gevallen), de volgende:

9 maal werd eene VERKEERDE DIAGNOSE gemaakt;

driemaal vond men post mortem een tumor in de frontaalkwab, waar tijdens het leven de diagnose luidde: éénmaal eenvoudige Jackson'sche epilepsie (Chipault), éénmaal tumor in het cerebellum (Hitzig-Bramann) en éénmaal tumor in den gyrus angularis (Pilcher);

tweemaal werd een tumor van den thalamus opticus gevonden, waar intra vitam de diagnose luidde: éénmaal tumor in de motorische zone (Kerr) en éénmaal gezwel in de parietaalkwab (Clarke);

tweemaal bleek er een diffuse tumor in de temporo-sphenoidaalkwab te bestaan, waar de diagnose was geweest: éénmaal tumor in de frontaalkwab (Springthorpe) en éénmaal absces in de linker hemisfeer der groote hersenen (Fraser);

eenmaal luidde de diagnose: tumor in de rechter hemisfeer van het cerebellum en vond men hem post mortem op den bodem van den 3den ventrikel (Keen) en

éénmaal zat de tumor in het corpus striatum en in het achterste deel van de capsula interna, terwijl hij in de motorische zone gediagnostiseerd was (Cattanach);

1 maal was iets te veel naar voren getrepaneerd (Richardson en Walton);

1 maal lag de tumor te diep in het centrum ovale (Sciamanna).

In het cerebellum werd de tumor in 3 gevallen niet gevonden:

éénmaal door verkeerde localisatie; de tumor zat in den vermis en was gelocaliseerd in de rechter hemisfeer (Springthorpe and Fitzgerald);

éénmaal, doordat de tumor diffuus en niet voldoende van de gezonde hersenmassa te onderscheiden was, hoewel men op de juiste plaats had getrepaneerd (Suckling);

éenmaal, doordat de sterke hersenprolapsus een nauwkeurig zoeken naar den tumor verhinderde en men alleen de cyste puncteerde (Mc. Burney and Starr).

Resultaat der operaties.

A. Cerebrale tumoren (25 gevallen).

In de 13 gevallen, waarbij de tumor gevonden en geëxstirpeerd werd, was het resultaat der operatie als volgt:

1. Tumoren in de motorische zone (10 gevallen).

6 maal greep slechts eene partieele operatie plaats en 4 maal, voor zoover men na kon gaan, eene totale exstirpatie (hieronder 3 circumscripte tumoren). Eenmaal werd de pat. driemaal geopereerd, eenmaal twee keer in den tijd van 8 maanden. Hiervan worden als genezen vermeld, behoudens geringer of grooter invaliditeit, 2 gevallen, beide circumscripte tumoren; in het eene geval was de observatieduur vóor de publicatie 13 maanden, in het andere geval wordt die tijd niet opgegeven (Postempski).

Groote verbetering in de algemeene verschijnselen ontstond in 1 geval met eene observatieduur van 10 maanden; ernstige spraakstoornissen bleven hier echter bestaan.

Geringe verbetering ontstond in 3 gevallen, waarvan 1 na 6 jaar nog in leven was, doch met blijvende toevallen en sterke psychische stoornissen, 1 overleed na 8 maanden aan eene pneumonia duplex (was tweemaal geopereerd en had al weer recidief) en 1 na 6 maanden aan recidief (deze was door Horsley in licht comateusen toestand geopereerd).

De 4 overige gevallen succombeerden kort na de operatie:

eenmaal aan recidief,

tweemaal aan meningitis, na 2 $\times$ 24 uur, resp. na 3 weken,

eenmaal aan sepsis na 6 dagen.

2. Tumoren in de frontaalkwabben (3 gevallen),.

Tweemaal geschiedde slechts eene partieele exstirpatie van diffuse tumoren en beide patiënten succombeerden:

eenmaal aan shock na 24 uur (bij de obductie bleken in beide frontaalkwabben tumoren te zetelen),

eenmaal aan eene nabloeding na 12 dagen.

Eenmaal werd een circumscripte tumor totaal geëxstirpeerd, waarna eene tijdelijke verbetering ontstond, doch na 4 maanden succombeerde pat. plotseling aan encephalitis.

In het éene geval, waarin de tumor in de motorische zone we

gevonden, doch niet verwijderd werd, stierf pat. na $2^1/_2$ maand aan progressie van het lijden.

In de 11 gevallen, waarin de tumor bij de operatie niet werd gevonden, was het resultaat:

1. Tumoren in de frontaalkwab. (3 gevallen, hieronder 2 circumscripte tumoren).

In alle 3 gevallen trad spoedig de dood in:

tweemaal aan progressie van het lijden na 22 dagen, resp. na $2^1/_2$ maand;

éenmaal aan shock na 38 uur.

2. Tumoren in de temporo-sphenoidaalkwab. (3 gevallen).

In alle 3 gevallen trad ook hier spoedig de dood in:

tweemaal aan shock na 2 × 24 uur (een pat was in coma geopereerd);

eenmaal aan progressie van het lijden na 14 dagen.

3. Tumoren van den thalamus opticus. (2 gevallen, waarvan 1 circumscript).

In beide gevallen trad na 1 of 2 × 24 uur de dood in, tengevolge van shock.

Daarenboven succombeerde in 1 geval, waarbij de circumscripte tumor in den bodem van den derden ventrikel zat, de pat. na 9 uur aan shock en in een ander geval, waarin de eveneens circumscripte tumor gelocaliseerd was in het corpus striatum, na 4 dagen aan de gevolgen van de operatie; in 1 geval ten slotte, waarin de tumor in de parietaalkwab bleek te zitten, overleed de pat. na 51 dagen aan progressie van het lijden, na tijdelijke algemeene verbetering.

B. Cerebellaire tumoren. (6 gevallen).

In de 3 gevallen, waarin de tumor werd gevonden en geëxstirpeerd, waren de resultaten der operaties:

éenmaal genezing; na $2^1/_2$ jaar was er nog geen recidief;

éenmaal verbetering der algemeene symptomen, doch de observatieduur was slechts 1 week;

éenmaal trad direct na de operatie de dood in ten gevolge van shock en bloedverlies.

De 3 gevallen, waarbij de tumor niet werd gevonden, (waaronder 1 circumscripte tumor) eindigden alle met den dood tengevolge van shock; tweemaal na 24 uur, éenmaal na 6 dagen.

Resumeerende blijkt dus, dat van de 31 gliomen na de operatie:

Genazen: 3 (observatieduur eenmaal $2^1/_2$ jaar, eenmaal 13 maanden, eenmaal onbekend).

Veel verbeterden: 1 (observatieduur 10 maanden).

Weinig verbeterden: 6 (hiervan leefde 1 nog na 6 jaar, stierven echter de meesten na enkele weken tot hoogstens $2^1/_2$ maand, 1 na 6 maanden en 1 na 8 maanden aan pneumonie).

Succombeerden: 21.

De oorzaken van den dood waren:

shock in 12 gevallen,
meningitis in 2 gevallen,
sepsis in 1 geval,
encephalitis in 1 geval,
haemorrhagie in 1 geval,
progressie van het lijden in 7 gevallen,
pneumonia duplex in 1 geval.

Derhalve stierven 16 patienten min of meer direct aan de gevolgen der operatie, waaronder 4 van de 6 lijders aan cerebellaire tumoren; dit geeft dus eene mortaliteit der operatie van ruim 50 %.

GLIO-SARCOMEN, FIBRO-SARCOMEN, SARCOMEN.

Van glio-sarcomen heb ik 17 gevallen in de literatuur gevonden, waarbij eene operatie werd verricht; in 14 gevallen had ik gelegenheid de oorspronkelijke ziektegeschiedenis na te lezen. Hetzelfde kon ik doen in 5 van de 6 gevallen van fibrosarcomen en in 38 van de 61 gevallen van sarcomen.

Geval 71. D'Allocco. Glio-sarcoma cistico telangettasico di gran parte del cerveletto; gliosarcomatosi diffusa della parte posteriore dell' istmo dell'encefalo, del bulbo e del midollo spinale; trepanazione; morte; autopsia.

(La Riforma medica. XII. No. 80. Vol. II. No. 5. 7 Aprile 1896. p. 53).

Een man van 19 jaar begon in Febr. 1895 te lijden aan hoofdpijn in het voorhoofd, spoedig gevolgd door stoornissen bij het loopen, gezichtsstoornissen en braken. Later werd de hoofdpijn meer in het achterhoofd gelocaliseerd. Er bestond bij zijne opneming in Juni 1895 eene lichte rechtszijdige hemiparese met afwezigheid van patellairreflexen, titubatie met neiging om, zoowel bij het staan als bij poging tot loopen, steeds voorover en naar rechts te vallen. Verder was er nystagmus, diplopie, parese van den rechter abducens, lichte beperkingen van het gezichtsveld. benevens stuwingspapillen, het sterkst rechts.

Diagnose. Tumor (glioma) in den vermis cerebelli, overgaande op de linker hemisfeer. Daar de hoofdpijn en het braken ondragelijk werden, besloot men tot eene operatie over te gaan.

Operatie. 27. VI. '95. Trepanatie over de achterste schedelgroeve, met eene trepaanopening onder de protub. occ. ext. en eene tweede links daarvan. Na opening van den schedel prolabeerde het cerebellum, dat er gezond uitzag, doch op het gevoel abnormaal week en fluctueerend was; bij proefpunctie werd hieruit een troebel, celrijk vocht ontlast; de hersenen werden geïncideerd en met den vinger kwam men nu in eene kleine, oneffen holte; bij verder onderzoek bleek de wand van die holte geheel uit eene diffuse tumormassa

te bestaan, zoodat men besloot niet verder te gaan en de operatie hiermede te beëindigen. De holte werd getamponneerd en de wond zooveel mogelijk gesloten.

Resultaat. Na de operatie was de hoofdpijn verdwenen, doch de andere symptomen waren onveranderd; er ontwikkelde zich een flinke hersenprolapsus en pat. succombeerde reeds na 5 dagen in coma en onder zeer hooge temperaturen (42°,1).

Obductie. Bij de sectie bleek bijna het geheele cerebellum diffuus geïnfiltreerd te zijn door een zeer vaatrijk, cystisch glio-sarcoma, dat verder was overgegaan op de kleine hersensteelen, en op het verlengde merg, terwijl ook in het achterste deel van de thalami opt. tumormassa werd gevonden.

Geval 72. Annandale. Glio-sarcoma van de rechter motorische zone. Operatie. Exstirpatie van den tumor. Genezing.

(The Edinburgh. med. Journal. April 1894. p. 907.)

Een man van 43 jaar klaagde sedert 9 maanden over hoofdpijn en toenemende parese van linkerarm en -been. In de anamnese herhaalde traumata op het hoofd; voor enkele jaren een val op het hoofd van eene hoogte van 16 voet, gevolgd door commotio cerebri.

Allengs ontwikkelden zich dubbelzijdige neuritis optica, het sterkst op het linkeroog, duizeligheid en vermindering van het geheugen.

Diagnose. Tumor in de rechter motorische zone.

Operatie: 25. III. 1891. Trepanatie over de rechter centraalwindingen; na verwijdering eener beenschijf bleek geen pulsatie van de dura te bestaan; de dura werd geïncideerd, waarna een omschreven gezwel zichtbaar werd, dat echter zóó groot was, dat de trepaanopening moest verwijd worden. Met den vinger werd toen de tumor geluxeerd en met behulp van een elevatorium in 2 stukken geamoveerd. De tumor had de grootte van een „tennisball" en bleek een glio-sarcoma te zijn.

Resultaat. Onmiddelijk na de operatie volkomen paralyse van den linkerarm en het linkerbeen, die echter reeds na 4 dagen

voorbij ging; de hoofdpijn, duizeligheid en geheugenzwakte verdwenen, de neuritis optica ging terug en na 3 jaren (13. II. 1894), toen pat. het laatst werd gezien, gevoelde hij zich zeer goed en had hij zijn linkerarm en -been goed tot zijn dienst.

Geval 73. B. v. Beck. Glio-sarkom des linken Parietallappen, mit Tumorbildung im Schädeldach; Trepanation, partielle Exstirpation des Tumors, rasch auftretende Hydrocephalus int. Punktion am vierten Tag nach der Operation, einige Stunden danach Tod.

(B. v. Beck, Beiträge zur Pathologie und Chirurgie des Gehirnes, Beiträge zur klin. Chir. Bd. XII, S. 107).

Een pat. van $3^1/_2$ jaar had sedert ongeveer 1 jaar, zonder voorafgaand trauma, aanvallen van aphasie en rechtszijdige hemiparese, later hoofdpijn, braken en herhaald verslikken, terwijl zich op het linker wandbeen 2 weeke tumoren ontwikkelden. Herhaaldelijk krampaanvallen, vooral in de rechter lichaamshelft. Beiderzijds neuritis optica, rechts sterker dan links. Patellairreflexen verhoogd, rechts voetclonus.

Diagnose. Tumor in de streek der linker centraalwindingen, waarschijnlijk uitgegaan van de meningen.

Operatie (Czerny). 22 Juni 1893. In chloroformnarcose wordt een huid-been-periostlap gemaakt van 10 c.m. diameter. In het been zaten de beide tumoren. De dura mater was met de pia vergroeid en verder met een weeken tumor, in de hersenmassa gelegen, die met den scherpen lepel zooveel mogelijk werd verwijderd; daarna werd de holte getamponneerd en de huid, na exstirpatie van het zieke beenstuk, daarover gehecht. De verwijderde tumormassa woog 220 gram. Duur der operatie $1^1/_4$ uur. De tumor bleek een verkaasd glio-sarcoma, vermoedelijk uitgegaan van de arachnoidea en overgegaan op de hersenmassa, deze infiltreerend. Metastasen in de diploë.

Resultaat. Direct na de operatie verbetering der rechtszijdige hemiparese, verdwijnen van de hoofdpijn. Na 3 dagen weer hoofdpijn, groote onrust; de wond puilt uit; opening van de wond; weer verwijderen van een paar lepels gezwelmassa en punctie van

den zijventrikel, die in de diepte van de holte uitpuilde. Kort daarop collapsus en een paar uur later exitus letalis.

Bij de sectie bleek de geheele linker parietaalkwab door eene tumormassa (kleincellig angio-glio-sarcoma) ingenomen, die in den zijventrikel was gewoekerd en zelfs in de cauda equina eene metastase had gevormd.

Geval 74. Mc. Burney and Allen Starr. Glio-sarcoma of the cerebellum and pons. Operation. Death.

(Medical Record. 21 Januari 1893. p. 87).

In den loop van 3 jaar ontwikkelden zich bij een patiënt van 30 jaren de volgende symptomen: heftige hoofdpijnen in voor- en achterhoofd, vooral links, vertigo, tinnitus aurium, gevoelloosheid in de linkerhelft van het gelaat en in de mond en sufheid; in het laatste jaar daarenboven dubbelzien, nystagmus, stuwingspapillen met vermindering van het gezichtsvermogen en beperking van het gezichtsveld. De spraak was langzaam en moeilijk. Geen ataxie, geen sensibele of motorische stoornissen der extremiteiten, geen verhoogde reflexen. Een half jaar later was pat. volkomen blind, doof op het linkeroor en kreeg hij een waggelenden gang met neiging om steeds naar rechts af te wijken.

Diagnose. Tumor in de linker hemisfeer van het cerebellum.

Operatie. Trepanatie-opening 1½ inch. in diameter, waardoor de dura mater sterk uitpuilde; geen tumor werd gevonden; de prolapsus van het cerebellum moest verwijderd worden.

Resultaat. Alleen de hoofdpijn was na de operatie veel verminderd; de overige symptomen waren gelijk gebleven. Op den derden dag viel pat. uit zijn bed, kreeg daarna temperatuurverhoogingen en stierf 11 dagen na de operatie.

Sectie. Diffuus glio-sarcoma van het voorste, onderste deel van de linker hemisfeer van het cerebellum, overgaande op de linkerhelft van den pons. De tumor zelf was dus inoperabel geweest.

Geval 75. Erb. Gliosarkom des rechten Parietallappens mit dem Sitz im Gebiet der Centralwindungen. 21. XI. '90. Trepanation und Exstirpation des Tumors. Recidiv nach einem Jahr. 23. XI. '91. Trepanation, Entfernung des recidivirenden Tumors; Recidiv nach sechs Monaten. Trepanation, Entleerung des cystisch degenerierten Recidivs, teilweise Entfernung der Cystenwand. Nach einem Jahr Wiederauftreten des Sarkoms. Tod am 2. V. '93.

(Erb. Zur Chirurgie der Hirntumoren, Deutsche Zeitschr. f. Nervenheilkunde. Bd. II. S. 414.
(B. v. Beck. Beiträge zur klin. Chir. Bd. XII. S. 96).

Een man van 47 jaar leed sedert 1877 aan epileptische toevallen, die zich om de 4 á 6 weken voordeden en allengs weer verminderden om in 1882 geheel te verdwijnen. In het voorjaar van 1889 ontstonden trekkingen in den linkerarm, later ook in het linkerbeen en de linker gelaatshelft en daarbij kwamen klachten over hoofdpijn, die bij aanvallen zoo sterk exacerbeerde, dat pat. bewusteloos werd. Op den leeftijd van 8 jaar een zware val op het achterhoofd zonder verlies van bewustzijn.

30. X. 1890. Opname in de kliniek van Erb. Hier bleek te bestaan: verzwakking van het geheugen en van de intelligentie, steeds hilaire stemming, linkszijdige hemiparese, waarbij de linkerarm bijna paralytisch was, trekkingen in de linker gelaatshelft, herhaaldelijk deviatie van het hoofd en van de oogen naar links. Zeer zelden trekkingen in de linkerhand, nooit meer in het linkerbeen. Beiderzijds neuritis optica. Belangrijke atrophie der spieren van linkerarm en been.

Diagnose. Tumor in de rechter motorische zone.

Operatie: 21. XI. '90. (Czerny.) Er werd een opening in den schedel gemaakt, lang 7 c.m., breed vóor 5 c.m., achter 4 c.m. De dura promineerde vooral in den voorsten wondhoek; incisie van de dura, waarna een blauwroode, weeke tumor voor den dag kwam, die achter scherp te omgrenzen was, maar die zich naar voren diep in de hersenmassa verloor. Na verwijding van de schedelopening aan den voorkant, werd de tumor zoover mogelijk met den

scherpen lepel geamoveerd en de holte getamponneerd. Verder sluiting van dura en huidwond, behalve eene kleine opening voor de iodoformgaas-drainage.

Duur der operatie: 2 uur. De tumor was een zeer vaatrijk glio-sarcoma, met gedeeltelijk hyaline degeneratie en verkalking der vaten.

Resultaat. Wondgenezing ongestoord. Den 7den Dec. verliet pat. het bed. De beweging van het been was veel verbeterd, ook die van linkerarm en schouder en elleboogsgewricht; de bewegingen der vingers en van het handgewricht ontbraken echter nog volkomen. Pat. werd 20 Dec. 1890 ontslagen.

1. V. 1891, dus ruim 5 maanden na de operatie bleek, dat sedert de operatie alle hoofdpijn en duizeligheid verdwenen waren; het geheugen was veel verbeterd, evenals ook de intelligentie en de slaap; pat. liep goed; van eene parese van het linkerbeen was bijna niets meer te zien; ook kon hij met de linkerhand de meeste bewegingen weer verrichten.

17. X. 1891. Bij onderzoek bestaan duidelijk teekenen van recidief; sedert een paar maanden weer trekkingen in den linkerarm; het linkerbeen is zwakker geworden, de linkerhand weer verlamd. Geen hoofdpijn, geen braken of duizeligheid; van neuritis optica nog niets weer te zien. Daar de verschijnselen toenamen, werd besloten tot eene

Tweede operatie: 23. XI. '91. (Czerny.) Blootlegging van het schedeldefect, de tumor bleek vergroeid met de dura; amotie van den tumor, waarbij 2 cysten werden ontledigd en verwijderd. Verwijding van het schedeldefect naar voren, waarna de tumor zooveel mogelijk in zijn geheel werd uitgepeld. In het midden drong hij echter te ver in de diepte, waardoor weer iets bleef zitten. Duur dezer tweede operatie: 1 uur.

Resultaat. Wondgenezing weer ongestoord. Op 8 Dec. was de wond genezen en waren de bewegingsstoornissen in linkerarm en -been weer belangrijk verbeterd. Toch bleek na 3 maanden, dat de algemeene verbetering niet zoo groot was, als na de eerste operatie en begonnen zelfs weer teekenen van een recidief te komen. Allengs ontstonden ook weer hoofdpijn en trekkingen en begon uit het schedeldefect een tumor te promineeren, die half Juni 1892 reeds den omvang van een appel had bereikt. Op verzoek van den patiënt werd overgegaan tot eene

Derde operatie: 26. VI. '92, (Czerny), waarbij eene groote

cyste bleek te bestaan, waaruit 50 c. c.m. helder geel vocht werd ontlast; het gelukte niet den wand der cyste te amoveeren, die weer overging op zeer verscheurbaar, grauwrood tumorweefsel. Gedeeltelijke osteoplastische sluiting van het groote defect. Verband.

Resultaat. Wondgenezing weder ongestoord, zoodat pat. op 6 Juli in poliklinische behandeling kwam. Sneller dan de vorige maal ontstonden echter weer symptomen van een recidief, zoodat pat. van April 1893 niet meer het bed kon verlaten en 31. V. '93 comateus succombeerde.

Obductie. De hersenmassa was rechts over eene groote uitgebreidheid door eene tumormassa vervangen, die bijna de helft van de geheele rechter hemisfeer innam.

GEVAL 76. Fisher. Report of a case of tumor of the cerebellum with autopsy. Operation by Erdmann.

(Journal of nervous and mental disease. 1895. Vol. XX. p. 544 Sqq).

Eene 30 jarige patiënte leed aan heftige pijnen boven de rechter orbita, uitstralende tot in het achterhoofd, verder aan amblyopie, anosmie, rechtszijdige doofheid, lichte parese van het rechter facialis-gebied; later ook aan krampen in de rechter lichaamshelft en braken.

Diagnose. Tumor tusschen R. frontaalkwab en het bovenste deel van de temporaalkwab.

Trepanatie: over de rechter temporaalvlakte. Geen tumor gevonden.

Resultaat. De hoofdpijnen verdwenen geheel, de convulsiën hielden op, het gehoor werd beter, doch 8 weken post operationem succombeerde pat. aan eene purulente meningitis.

Sectie. Glio-sarcoma $2^1/_2 \times 3^1/_2$ inches groot, uitgegaan van de rechterhelft van het cerebellum, drukkend op de rechterhelft van den pons Varoli.

GEVAL 77. Fitzgerald. Cerebral tumour with Jacksonian symptoms. Operation. Recovery.

(Remarks on the results of surgical measures in a series of cerebral cases by G. A. Gibson. Edinb. med. Journal, Febr. 1896. p. 684).

Een man, 43 jaar oud, begon April 1890 te klagen over hoofdpijn, die allengs toenam; kort daarop over zwakte in den linkerarm en vervolgens ook in het linkerbeen en nu en dan over trekkingen in de linker gelaatshelft. Geringe sensibiliteitsstoornissen in den linkerarm, als ook dubbelzijdige neuritis optica, het sterkst links. Duidelijke parese van de linker gelaatshelft, van den linkerarm en van het linkerbeen met geringe spieratrophie. Peesreflexen links sterk verhoogd. Geen stoornissen in den spierzin. Vóor 24 jaar zwaar schedeltrauma door een val van een derde verdieping, zonder uitwendige verwonding, doch met commotio cerebri.

Diagnose. Tumor in de schors der rechter centraalwindingen.

Operatie. Na geruimen tijd, eerst met eenig succes, met J. K. te zijn behandeld, werd tot eene operatie besloten, daar de parese voortdurend toenam en de hoofdpijn ondragelijk werd.

25. III. '91. Trepanatie (Prof. Annandale). Wagner'sche schedelresectie. Op de aangegeven plaats werd een vrij groote, weeke tumor (glio-sarcoma) gevonden, die in stukken werd geamoveerd, daar de gemaakte opening te klein was om hem in zijn geheel te kunnen exstirpeeren.

Resultaat. Wondgenezing ongestoord. De linkszijdige hemiparese verbeterde bijna geheel; de peesreflexen bleven verhoogd. De neuritis optica verdween beiderzijds geheel en in Juli 1895 was daarvan geen spoor meer te ontdekken. Ook van de hoofdpijn was pat. blijvend bevrijd.

GEVAL 78. Gibson and Annandale. Glio-sarcoma of the middle third of the right motor area. Operation. Great improvement.

(The Lancet. 14 Dec. 1895. p. 1507.)

Gibson stelde in de vergadering van 4 Dec. 1895 van de Medico-Chirurgical Society of Edinburgh een pat. voor, die geklaagd had over permanente hoofdpijn, met parese van linkerarm

en -been. Ook de linker facialis was licht paretisch en de spraak onduidelijk.

De pijn in het hoofd ging uit van een gezwollen plekje op den schedel, vóor op het rechter wandbeen gelegen. Er bestond neuritis optica.

Diagnose. Sarcoma in de rechter motorische zone.

Operatie. Annandale trepaneerde over het middelste derde deel van de rechter motorische zone en amoveerde daar ter plaatse een groot glio-sarcoma.

Resultaat. Wondgenezing ongestoord. Van het effect der operatie wordt alleen vermeld, dat de paresen bijna geheel verbeterden en de hoofdpijn geheel verdween.

GEVAL 79. Harren. Glio-sarkom des rechten Stirnlappens; Operation; theilweise Entfernung der Geschwulst. Tod an Haemorrhagie nach 24 Stunden.

(Harren, Ueber temporäre Schädelresection. Inaug. Diss. Bonn. 1895. S. 15).

Een man van 29 jaar leed sedert begin Juni 1894 aan hoofdpijn, vooral in het voorhoofd, aan slapeloosheid, verlies van het geheugen, braken, diplopie en hardnekkige obstipatie. Bij onderzoek bestonden: nekstijfheid, sterke pijnen in den nek, neiging tot voortdurend gapen, hyperaesthesie der extremiteiten, trekkingen in den rechter m. sterno-cleido-mast. (50 maal in de minuut) bij ligging op de linkerzijde, parese der beide nn. abducentes, het sterkst rechts, beiderzijds stuwingpapillen. De tong werd scheef naar links uitgestoken.

Diagnose. Tumor in de rechter frontaalkwab.

Operatie. (Trendelenburg) 2. VIII. '94. Trepanatie over de rechter frontaalkwab met temporaire schedelresectie; incisie van de dura. De hersenmassa prolabeert daarna sterk en blijkt over eene groote oppervlakte blauwachtig verkleurd, terwijl de consistentie uiterst week is. Een klein stukje van dit weefsel wordt voor onmiddelijk mikroskopisch onderzoek verwijderd en

het bleek dat men te doen had met een week glio-sarcoma. Met den scherpen lepel werd nu de tumormassa zooveel mogelijk verwijderd; nergens bleek eene scherpe grens tegenover de omgeving te bestaan. Bij het wegnemen van een groot stuk tumor ontstond eene allerheftigste bloeding, die dwong de operatie te staken. De wond werd getamponneerd en de huid-beenlap omgeslagen en slechts met een paar hechtingen vastgemaakt.

Resultaat. Na de operatie was pat. zeer gecollabeerd, de pols filiform en bestond er eene parese van linkerarm en -been, niet van den linker facialis. Er ontstond eene sterke nabloeding; pat. kwam uit den collapsus niet bij en succombeerde comateus, binnen 24 uur na de operatie.

Obductie. Vuistgroot glio-sarcoma der rechter frontaalkwab, dat reeds in den rechter zijventrikel geperforeerd was.

Geval 80. Hermanides. Glio-sarcoma in de middenste kleine hersenstelen, gevat tusschen de nn. facialis, acusticus, trigeminus en abducens aan de linkerzijde. Operatie. Tumor verwijderd. Volgenden morgen dood.

(Hermanides: Operatieve behandeling van hersengezwellen. Diss. Utrecht 1894. p. 54).

Eene maniacale dame, 53 jaar oud, leed sedert jaren aan migraine, die in de laatste maanden toenam en met braken en duizeligheid gepaard ging. In het laatste half jaar struikelde zij bij het loopen en week zij bij het gaan steeds naar links; zij kon niet op de linkerzijde liggen en zich niet naar links omdraaien. Er bestond beiderzijds eene duidelijke stuwingspapil met normalen visus. Pat. was zeer loquax.

Voorloopige diagnose. Tumor in de voorhoofdskwab.

In Oct. 1892 bleek de duizeligheid zeer toegenomen en braakte pat. 's morgens dikwijls. Zelden hoofdpijn. Zij kan niet op de linkerzijde liggen en evenmin zich naar links omdraaien; zij wordt dan misselijk en duizelig. Dronkemansgang naar links. Er bestaat linkszijdige facialis-parese met contractuur; het gehoor is links afgenomen. Links zijn de peesreflexen verhoogd. In den voorzomer van 1893 plotseling dubbelzien,

parese van den linker n. abducens, strabismus convergens van het linkeroog. De hoofdpijn, het braken en de duizeligheid namen toe, het gezichtsvermogen verminderde. Tintelen in de tong.

In Sept. 1893 kon pat. niet meer loopen of staan; zij werd achterover en naar links getrokken, en was bijna volkomen blind. De doofheid was toegenomen; in het gebied van den linker n. trigeminus waren sterke stoornissen ontstaan; er bestond ongevoeligheid van de cornea, van het neusslijmvlies en van de linkerzijde van tong, wang en tandvleesch Ook sensibiliteitsstoornissen in de linker gelaatshelft.

Diagnose. Tumor in de middenste kleine hersenstelen links.

Operatie. 1. X. '93. (Dr. Guldenarm). Temporaire schedelresectie met een huid-spier-beenlap, die zijne basis vindt in de schub van het achterhoofdsbeen. Na opening van de dura worden langs het tentorium twee vingers ingebracht; de n. facialis en acusticus worden bereikt en vlak daarbij stoot de vinger tegen een steenharden tumor, die gemakkelijk geluxeerd en verwijderd wordt. Hechting der dura mater, sluiting der wond. Sterke collapsus. Exitus letalis den volgenden morgen in coma.

De tumor bestond uit eene cyste en een vaster gedeelte, dat een glio-sarcoma bleek.

De dood werd aan acute veranderingen in de innervatie-centra van hart en ademhaling geweten.

GEVAL 81. Hitzig-Bramann. Corticale tumor in de linker motorische zone. Trepanatie. Tumor niet gevonden. Dood na 3 maanden. Obductie. Groot glio-sarcoma in de linker frontaalkwab.

(Therapeutische Wochenschrift. 1896. No. 19 u. 20).

Een man van 34 jaar kreeg meermalen een schedeltrauma, het laatst vóor 8 jaar een zwaren hamerslag in de linker orbitaalstreek, waarop bewusteloosheid volgde.

Begin 1895 ontstonden aanvallen van zwakte en trekkingen in den rechterarm, benevens tremor in de rechterhand, gevolgd door duizeligheid en verlies van bewustzijn. Herhaling dezer aanvallen dagelijks gedurende 6 à 8 weken. Geen

hoofdpijn, geen braken, maar blijvende parese van den rechterarm.

Begin Juni 1895 hoofdpijn uitstralende van de linkerhelft van den nek tot in het linkeroog en in de slaapstreek. Langzaam toenemende parese van het rechterbeen, geringe facialisparese rechts. Geen stuwingspapil. Peesreflexen verhoogd.

Half Juli 1895 duidelijke hemiparesis dextra, herhaaldelijk Jackson'sche krampen, beginnende in den rechterarm. Er bestonden 5 litteekens op het hoofd, waarvan 4 in de linker voorhoofdstreek.

Diagnose. Corticale hersentumor in de linker motorische zone.

Operatie: 30. VII. '95 (Bramann). Wagner'sche lap met den sulcus Rolandi als middelpunt, 5 c.m. breed, 7 c.m. lang. De dura wordt kruisvormig ingesneden, waarna de hersenmassa prolabeert, die, behalve eenige meerdere consistentie, geen afwijkingen vertoont. Ook bij punctie wordt geen tumor gevonden. Eene vergrooting van de opening naar voren en incisie van de hersenmassa over eene lengte van 6 c.m. en eene diepte van $1^1/_2$ c.m. in het niveau der voorste centraalwinding doen evenmin een tumor ontdekken. Sluiting van de wond. Aseptisch verband.

Resultaat. Na de operatie volkomen rechtszijdige motorische en sensiebele paralyse, die echter spoedig voorbij ging. De wond genas ongestoord en pat. werd op 19 Aug. weer naar de interne kliniek overgeplaatst. Hier bleek bij onderzoek: beiderzijds stuwingspapil, links sterker, progressief; weer heftige hoofdpijnen; herhaalde krampaanvallen in het linkerbeen, of in beide beenen; 's morgens braken. Pat. werd suffer, somnolent en succombeerde ten slotte in coma op 2 Nov. 1895.

Obductie. Bij de obductie bleek de mediale vlakte van de linker hemisfeer door een grooten tumor sterk naar links uit te puilen; er werd een tumor gevonden, 9 c.m. lang en $6^1/_2$ c.m. breed, die subcorticaal gelegen, zich uitstrekte van $1^1/_2$ c.m. van de punt van de frontaalkwab, tot ongeveer $2^1/_2$ c.m. vóór den achtersten rand van het splenium.

Abusievelijk was dus hier een subcorticale tumor voor een zuiver corticale gehouden.

GEVAL 82. Huselton. A. case of cerebral surgery.

(Times and Register. 16 Juli 1892).
(Centralblatt f. Chirurgie. 1893. No. 7. p. 154).

Huselton verwijderde bij eene vrouw van 57 jaar een ganzenei-groot hersengezwel, dat reeds vóor 5 jaar boven en achter het linkeroor zichtbaar was geworden. Na splijting der weeke deelen, kwam de kapsel van het gezwel te voorschijn, die uit de hersenvliezen bleek te bestaan. De schedelbeenderen waren over eene groote uitgebreidheid geperforeerd. Het gezwel (waarschijnlijk een gliosarcoom) werd onder enorme bloeding uitgepeld, zoodat pat. bijna verbloed van de operatie-tafel werd gedragen. Na 2 dagen ontstond eene voorbijgaande rechtszijdige paralyse; pat. genas volkomen.

GEVAL 83. Oppenheim en Köhler. Casuistischer Beitrag zum Capitel der Hirnchirurgie.

(Berl. klin. W. 28 Juli 1890. No. 30, 20 April 1891 No. 16.)

Eene vrouw van 36 jaar kreeg in Sept. 1889 de verschijnselen eener hersenbloeding, waarna eene linkszijdige paralyse ontstond, die, vooral wat gelaat en arm betrof, verbonden was met klonische spierkrampen, die wel 30 maal in een etmaal zich herhaalden. Daarnaast kreeg pat. heftige hoofdpijn in de rechter voorhoofdsstreek, duizeligheid, prikkelbaarheid en allengs verlies van het geheugen. Geen braken, geen stuwingspapillen. Bij onderzoek bleek er te bestaan: volkomen paralyse van den linkerarm, contractuur in het linker schoudergewricht, pronatie-contractuur van de linkerhand, parese van het linkerbeen, verhoogde patellair-reflexen, voetclonus links, lichte sensibiliteits-stoornissen in linkerarm en linker gelaatshelft en gestoorde spierzin links.

Diagnose. Tumor in de rechter motorische zone, in het centrum voor arm en facialis.

Operatie: 26 April 1890. Wagner'sche huid-periost-beenlap over de rechter motorische zone. Na blootlegging der hersenen, vertoonden deze naar voren eene blauwachtige verkleuring; bij palpatie van dat gedeelte ontlastte zich op eens een 100 gram

geelachtig vocht, dat bij onderzoek bleek te komen uit een kippenei-groote cyste, waarin verder nog eene colloide massa werd aan getroffen. Nadat de schedelopening vergroot was, werd de verkleurde hersenmassa, waarin de cyste gelegen was, zoo ver mogelijk verwijderd en de holte daarna met iodoformgaas getamponneerd en de wond verder gesloten. Duur der operatie 2 uur.

Resultaat. Wondgenezing ongestoord. Na de operatie was de hoofdpijn geheel verdwenen; de facialis-paralyse ging terug; de parese van het linkerbeen verbeterde geheel; de sensibiliteits-stoornissen verdwenen, evenals de contractuur van den linkerarm, doch de paralyse van den linkerarm bleef.

Op 20 Juli was de algemeene toestand uitstekend en op 21 Juli had eene normale bevalling plaats.

Doch reeds een week na den partus klaagde pat. over hoofdpijn in de rechter voorhoofdsstreek en begin Augustus, dus $3^1/_2$ maand na de operatie, deed zich weer een typische aanval van corticale epilepsie voor; daarnaast ook weer duizeligheid en pijn in den linkerarm.

Einde Oct. 1890 was de toestand erger dan vóór de operatie en einde Nov. bestond parese van den linkerarm, sterke somnolentie, aanhoudende hoofdpijn en herhaald braken. Spoedig ontwikkelde zich eene totale linkszijdige hemiplegie, pat. werd comateus en succombeerde 7 Dec. 1890, dus $7^1/_2$ maand na de operatie. Eene stuwingspapil was nimmer gevonden.

Obductie. De sectie leerde: glio-sarcoma corticis cerebri; encephalitis chr. sarcomatosa et purulenta. Oedema cerebri.

GEVAL 84. Rodgers. Tumor of the brain

(Times and Register. 1888. t. II p. 343.)
(Chipault's statistiek n⁰. 112 p. 367.)

Rodgers vermeldt de verwijdering van een glio-sarcoma van de r. occipitaalkwab onder heftige bloeding. Een maand na de operatie verliet de pat. het ziekenhuis zonder eenige verbetering der verschijnselen.

GEVAL 85. Stieglitz, Gerster and Lilienthal. Glio-sarcoma of the right cerebellar hemisphere; successfull localisation; operation; death; autopsy.

(The American Journ. of the med. Sc. May 1896. p. 515).

Pat. 33 jaar oud, leed nooit aan een trauma capitis. Vòor 2 jaar hoofdpijn, vertigo en nu en dan braken. Een jaar later vermindering van het gezichtsvermogen en doofheid op het rechteroor. Dronkemansgang. Neuritis optica beiderzijds, amblyopie op het rechteroog. Nu en dan neiging om bij het loopen naar rechts om te vallen. Bij onderzoek wordt eene geringe ontaardingsreactie in den rechter n. facialis gevonden.

Diagnose. Tumor in de rechter hemisfeer van het cerebellum, die den n. facialis en acusticus comprimeert en dus aan de basis van het cerebellum, dicht bij den porus acusticus internus is gelegen.

Drie maanden later bestond eene lichte facialis-parese en eene geringe trigeminus-parese rechts, benevens slikstoornissen (druk op facialis, trigeminus en glosso-pharyngeus).

Operatie: 27. X. 1895. Opening over het rechter cerebellum van 3½ bij 2½ inches; de dura puilt terstond uit, is sterk gespannen en wordt met eene kruissnede geopend, waarna de hersenmassa met kracht prolabeert. Eene incisie wordt gemaakt in het tentorium cerebelli, doch wegens den sterken hersenprolapsus was het niet mogelijk den tumor, die gevoeld wordt, te amoveeren. De hernia cerebri wordt afgesneden en de wond verbonden.

Resultaat. De hoofdpijn is na de óperatie veel verminderd. Ongelukkigerwijze werd de wond bij eene verbandwisseling geïnfecteerd en succombeerde pat. op 10 Nov., dus 14 dagen na de operatie.

Obductie. Er werd op de aangewezen plaats een niet geheel afgekapseld, doch zeer goed te enucleëeren glio-sarcoma, ter grootte van eene abrikoos gevonden, benevens eene purulente pachy-meningitis.

GEVAL 86. Stieglitz, Gerster and Lilienthal. Glio-sarcoma, the size of an almond, developing two years and ten months after the successfull removal of a cystic tumor of the left motor area; successfull localisation and excision; recovery.

(The American Journ. of the med. Sc. June 1893. p. 620 and May 1896. p. 510).

Eene patiënte, geboren in 1866, kreeg, zonder te voren ooit eenig trauma capitis gehad te hebben, in Oct. 1891 plotseling kramp in duim en wijsvinger van de rechterhand, die spoedig overging op den rechterarm en op de rechter gelaatshelft, zoodat zij na weinige oogenblikken een volledig epileptisch insult had met verlies van bewustzijn. Na 7 weken een 2[de] insult, veertien dagen later een derde. Tot 19 Januari 1892 had zij nog enkele aanvallen, doch daarna geen algemeene convulsies meer; slechts dagelijks trekkingen in rechterhand en voorarm, steeds in duim en wijsvinger beginnende. In Febr. 1892 toenemende parese van den rechterarm. Nooit hoofdpijn, braken, duizeligheid, of verlies van geheugen; geen papillitis.

Diagnose. Bij exclusie werd de diagnose gemaakt van tumor in de hersenschors van de linker voorste centraalwinding in het centrum voor duim en wijsvinger.

Operatie: 25. VI. '92 (Dr. Gerster). Er werd op de aangeduide plaats een subcorticale, cystische tumor gevonden, waaruit 1 ons sereus vocht werd ontlast. De wand der cyste kon niet geëxcideerd worden. De dura was nergens aan de cyste of aan de hersenmassa adhaerent.

Resultaat. Ongestoorde wondgenezing. Na de operatie volkomen paralyse van den rechterarm, die echter allengs geheel terugging. Vier weken later lichte trekkingen in rechterarm en gelaat. Op 7 Aug. wordt de wond weer open gemaakt en worden enkele adhaesies tusschen dura en huid losgemaakt, waarna een buigzaam gouden plaatje tot bedekking van het defect wordt aangebracht.

Zes maanden na de operatie (22 Dec. 1892) weer een epileptisch insult, in den rechterarm beginnende. Gedurende het volgende jaar herhaaldelijk kleine aanvallen van trekkingen in rechterarm en gelaat en nog slechts tweemaal een algemeen insult. Ook in 1894 slechts enkele groote aanvallen.

Sedert half Februari 1895 heftige hoofdpijn, geen nausea, geen braken of vertigo. Toenemende parese van den rechterarm. Begin Maart werd beginnende neuritis optica gediagnostiseerd.

De diagnose luidde thans: glioma of hernieuwde vulling der oude cyste.

2de operatie: 8. IV. '95. (Dr. Gerster). De oude huidlap werd weer omgeslagen en de gouden plaat geamoveerd, waarna de dura eenigszins uitpuilde; bij proefpunctie in verschillende richtingen werd geen vocht geaspireerd. Opening van de dura met eene kruissnede, waarbij deze aan de hersenmassa, die verkleurd was, adhaerent bleek; de schedelopening werd verwijd, totdat de grenzen van de nieuwvorming aan alle kanten zichtbaar waren. De tumor, die wigvormig naar binnen was gegroeid, werd met een randje normaal hersenweefsel en met de geadhaereerde dura weggenomen. Tamponnade, hechting van dura en huidwond, zonder de gouden plaat weer in te brengen.

Resultaat. Na de operatie paralyse van rechterarm en lichte hoofdpijn. De paralyse verdween allengs, behalve in duim en wijsvinger, die verlamd bleven. Zoo was de toestand ook nog op 1 Maart 1896. De tumor was een glio-sarcoma.

GEVAL 87. Winkler en Guldenarm. Glio-sarcoma van bijna de geheele linker hemisfeer. Operatie. Gedeeltelijke verwijdering van de wand- en de slaapkwab, die met gezwelweefsel zijn geïnfiltreerd. Dood denzelfden avond.

(Ned. Tijdschr. v. Geneesk. 1893. Dl. I. p. 225).

Een meisje van 20 j., kreeg in Dec. 1891 plotseling een aanval van bewusteloosheid met spierkrampen. Toen zij bij kwam, kon zij gedurende eenige uren niet spreken. Reeds na eenige weken meerdere aanvallen van verlies van bewustzijn, gevolgd door spraakstoornissen. Vermindering van het geheugen, hoofdpijn, braken, rechtszijdige hemiparesis. In Mei 1892 eene reeks zeer heftige aanvallen van Jackson'sche epilepsie, gevolgd door volkomen motorische aphasie, hemiplegia en hemianaesthesia dextra. Geen stuwingspapillen. Temperatuur-verhooging. Daling van de pols tot 38 slagen. Toenemend coma.

Explioratieve operatie op verzoek der omgeving. Blootlegging van den voet der onderste frontaalwinding, het midden der beide centraalwindingen, den gyrus supramarginalis, de fossa Sylvii en de bovenste slaapwinding, door middel van een grooten Wagner'schen lap; incisie der dura. Verwijdering van een bruinrooden, schijnbaar omschreven tumor, ter grootte eener kastanje, uit den voet der centrale windingen. Bij onderzoek blijkt echter nog eene diffuse tumormassa achter gebleven en nu wordt onder heftige bloeding uit de bovenste temporaalwinding nog 125 gram tumorweefsel verwijderd, totdat plotseling eene groote cyste voor den dag komt, waaruit zich helder vocht ontlast. Ook uit de centrale windingen wordt nog 86 gram tumormassa verwijderd, waarbij nogmaals eene cyste met chocolade-kleurigen inhoud wordt geopend. Stilling der bloeding; drainage der holte; hechting der dura sluiting der wond; verband. Pat. kwam bij na de narcose, doch succombeerde 's avonds plotseling.

Obductie. Bijna de geheele linker hemisfeer en ook reeds een deel van de rechter occipitaalkwab bleek met tumormassa geïnfiltreerd.

GEVAL 88. Durante. Contribution to endocranial surgery.

(The Lancet. 1 Oct. 1887. p. 654).
(Centralblatt f. Chir. 1896. No. 50 p. 1201).

Eene vrouw van 35 jaar kwam in Mei 1884 in behandeling, klagende over vermindering van haar geheugen en verlies van den reuk sedert een jaar; daarenboven was haar karakter sedert dien tijd zeer veranderd; van eene opgewekte, vroolijke vrouw, was zij droefgeestig, stil en melancholiek geworden en sedert drie maanden had zij opgemerkt, dat haar linkeroog iets naar beneden en buiten was verplaatst. Er bestonden noch veranderingen der motiliteit, noch der sensibiliteit.

Diagnose. Er werd gedacht aan een intracraniëelen tumor, die op de linker frontaalkwab en den bulbus olfact. drukte en in de orbita woekerde.

Operatie. Er werd met hamer en beitel eene ruime resectie van het linker os frontale gedaan; daarna bleek inderdaad

het bestaan van een appelgrooten tumor, uitgaande van de dura mater en gelegen in het onderste deel van de voorste schedelgroeve, die de lamina cribrosa van het ethmoid reeds had verwoest. De linker frontaalkwab was gedeeeltelijk atrophisch en het dak der orbita naar beneden gedrukt, doch niet geperforeerd. De tumor werd gemakkelijk geënucleëerd en woog 70 gram; het bleek een fibro-sarcoma. De operatie duurde 1 uur. Er werd gedurende 14 dagen een draineerbuis in het linker neusgat gelegd.

Resultaat. Wondgenezing ongestoord. Na 14 dagen werd pat. genezen ontslagen, doch het reukvermogen bleef links totaal weg.

Gedurende 6 jaren bleef pat. volkomen gezond; daarna ontstonden epileptische insulten en psychische stoornissen. Pat. werd weer getrepaneerd en Durante vond als recidief een afgekapselden, fibreusen tumor met 2 uitloopers, terwijl de hersenmassa in de omgeving van den tumor van colloidachtige consistentie was. De wond werd getamponneerd en genas later volkomen. De psychische stoornissen gingen geheel terug, doch na 6 maanden deden zich reeds weer epileptische insulten voor, die Durante aan eene chronische encephalitis toeschreef.

Geval 89. Hermanides. Tumor cerebri (klinische diagnose: tumor van het linker cerebellum). Trepanatie. Tumor niet gevonden. Volgenden dag exitus letalis. Autopsie. Fibro-sarcoma van de linker frontaalkwab.

(Hermanides: Operatieve behandeling van hersengezwellen.) Diss. Utrecht 1894. p. 45.)

Een man van 25 jaar leed sedert een jaar aan vermindering van het gezichtsvermogen, hoofdpijn en duizeligheid; geen braken. Cerebellaire ataxie, later stuwingspapillen.

Op 30 Januari 1894 blijkt pat. suf, vergeetachtig, met eene langzame spraak. Op het linkeroog is hij bijna blind; op het rechteroog is V = $^6/_8$. Beiderzijds stuwingspapillen. Dronkemansgang met neiging om nu eens naar rechts dan naar links te vallen. Rechts is de patellair-reflex sterker dan links; rechts

voetclonus. Doofheid op het linkeroor. De hoofdpijn zetelt vooral boven de oogen.

Op 24 April 1894 nog steeds duidelijke cerebellaire titubatie; linkerarm en been zijn iets zwakker in spierkracht dan rechts. Op het linkeroog compleete blindheid; rechts kan pat. nog vingers tellen. Het linkeroog is in zijne bewegingen naar buiten en boven belemmerd; er is ptosis van het linker bovenste ooglid en de linker oogspleet is kleiner dan de rechter. Geringe facialis-parese links. Geringe slikstoornissen.

Diagnose: Tumor van het linker cerebellum.

Operatie: 28. IV. '94. (Prof. von Eiselsberg). Narcose met Billroth's mengsel na voorafgegane morphine-injectie. Huid-periost-beenlap over het linker achterhoofd. Zelfs na opening der dura, die niet pulseerde, zijn geen afwijkingen van de hersenen te zien; ook bij punctie is geen vocht te aspireeren; de opening wordt naar boven vergroot, doch zonder een tumor te vinden. Heftige bloeding uit de diploë. Sluiting der wond en verband.

Resultaat. Pat. is na de operatie zeer anaemisch; pulsus filiformis; temp. subnormaal. Exitus letalis onder het beeld van acute anaemie den volgenden morgen om 5 uur.

Obductie. Er wordt een harde tumor (fibro-sarcoma) in de linker frontaalkwab gevonden, die het achterste deel van de 2de frontaalwinding en de geheele 3de frontaalwinding tot aan de fossa Sylvii inneemt. Naar achteren gaat de tumor tot even op den gyr. praecentralis. De tumor is circumscript, ter grootte van een biljartbal en waarschijnlijk uitgegaan van de pia mater.

GEVAL 90. Jaffé. Tumor in de rechter hemisfeer van het cerebellum. Trepanatie. Dood na 12 uur.

(Vereins-Beilage der Deutschen medic. Wochenschr. 1897, No. 4, S. 24. 28 Januari.)

Eene vrouw van 52 jaar leed sedert 2 jaar aan hoofdpijn, braken, dubbelzijdige neuritis optica, algemeene zwakte en eene toenemende cerebellaire ataxie, waarbij zij steeds naar links draaide. Nu en dan ontstonden voorbijgaande prikkelings- en verlammings verschijnselen in den rechter trigeminus, abducens en facialis.

Diagnose. Tumor in de rechter hemisfeer van het cerebellum.

Operatie: Begin 1896. Trepanatie over het rechter gedeelte der achterste schedelgroeve. Dura sterk gespannen; na incisie der dura ontledigt zich een vrij groote hoeveelheid intrameningeale vloeistof, vermengd met bloed; door de snelle vermindering van den intracranieelen druk ontstond een zware collapsus, die dwong de operatie niet te voleindigen en die na 12 uur gevolgd werd door den exitus letalis.

Obductie: Bij de sectie vond men aan de ondervlakte van de rechter hemisfeer, ter hoogte van den flocculus, een gesteeld, polypvormig fibro-sarcoma, waarvan het vrije gedeelte tegen den sinus transversus aanlag, zonder echter daarmede vergroeid te zijn. De tumor lag vlak bij de wond en was zeer gemakkelijk te bereiken en te exstirpeeren geweest.

De pat. is hier gesuccombeerd aan collapsus, ontstaan ten gevolge van de snelle ontlediging der intrameningeale vloeistof en van de plotselinge drukverandering.

Geval 91. Murri. Tumour of the left half of the cerebellum. Operation. Removal of a part of the fibro-sarcomatous tumour. Improvement.

(The Lancet, 30 January 1897, p. 291.)

Een man van 17 jaar kreeg in Juni 1893 plotseling een heftige duizeling, zoodat hij neerviel. Van af dat oogenblik ontstond lichte hoofdpijn; ook herhaalde zich de duizeligheid en nu en dan leed hij aan misselijkheid en braken. Bij het loopen werd het linkerbeen eer moe, dan het rechter; allengs ontstonden doofheid op het linkeroor en lichte spraakstoornissen en ten slotte ook doofheid op het rechteroor.

Hoofdpijn, duizeligheid en braken verergerden steeds.

In Juni 1894 werd geconstateerd: linkszijdige facialisparese, gering nystagmus, lichte stuwingspapillen, het sterkst links. In Aug. 1894 daarenboven: lichte tremor in den linker arm en lichte spastische parese van het linkerbeen. Einde Januari 1895 bestond duidelijk anaesthesie in de linker gelaatshelft, atonie en ataxie in linkerarm en been, terwijl de gang was atactisch, spastisch en eenigszins „en zigzag".

Diagnose. Tumor in de linker hemisfeer van het cerebellum op pons en medulla oblongata drukkende.

Operatie: 12. II. '95. Trepanatie over de linkerhelft der achterste schedelgroeve, waarbij uit de linker hemisfeer van het cerebellum een deel van een fibro-sarcoma werd geëxstirpeerd. Totale verwijdering van den tumor bleek onmogelijk.

Resultaat. Een maand na de operatie was pat. in vele opzichten beter, dan voor de operatie, doch nauwkeurige opgaven daaromtrent ontbreken in het orgineel.

GEVAL 92. Purves Stewart. Cerebellar tumour. Operation. Recovery.

(Remarks on the results of surgical measures in a series of cerebral cases by G. A. Gibson. Edinb. Med. Journal. Febr. 1896, p. 689.)

Een vrouw van 25 jaar werd 8 April 1895 opgenomen met klachten over hoofdpijn, duizeligheid en moeilijk loopen sinds 10 maanden. De hoofdpijn zetelde vooral in de linker voorhoofdstreek boven het linkeroog; er bestond horizontaal en vertikaal nystagmus. L. pupil wijder dan de rechter. Beiderzijds neuritis optica. Compleete doofheid op het rechter oor. Lichte parese van het palatum molle, geringe slikstoornissen. Geen parese der extremiteiten. Beide kniereflexen verhoogd, nu en dan voetclonus. Gang breedsporig, waggelend. Duizeligheid bij het omleggen in bed en bij het loopen. Steeds neiging bij het loopen naar rechts te vallen. Sterk Romberg's phaenomeen. Later ook braken, onafhankelijk van de voedselopname.

Diagnose. Tumor in het onderste deel van de rechter hemisfeer van het cerebellum. Na antiluetische behandeling met inuncties en zeer hooge doses J. K. ontstond geen verbetering, integendeel toenemen der verschijnselen.

Operatie: 3 Mei 1895 (Prof. Annandale). Trepanatie over de rechter hemisfeer der kleine hersenen, waarbij ongeveer $1/2$ inch onder het hersenoppervlak een duivenei-groote tumor in de rechter hemisfeer, dicht bij het foramen magnum werd gevonden. Bij aansnijding van den tumor werd eerst eenig helder sereus vocht ontlast en in de cyste werd een afgekapselde tumor gevonden en in stukken geamoveerd. Dit bleek een fibro-sarcoma.

Resultaat: De hoofdpijn verdween voor goed, evenals het braken, de duizeligheid en de slikstoornissen. De nystagmus verdween in ruststand van de oogen geheel; de neuritis optica ging beiderzijds geheel terug; de gang verbeterde zeer veel. Een half jaar na de operatie bevond de pat. zich nog goed en had hij geen enkele klacht.

Geval 93. Steele. Fibro-sarcoma involving the upper third of the Rolandic convolutions. Operation. Great improvement.

(Journ. of Americ. med. Assoc. 27 Januari 1894).

Een man van 41 jaar had naast de algemeene symptomen van een hersentumor pijn en paraesthesiën in het rechterbeen, en aanvallen van Jackson'sche epilepsie. In den loop van een jaar ontstond parese van het R. been en ook van R. arm en facialis, gepaard met sensibiliteits-stoornissen.

Operatie. Verwijdering van een fibro-sarcoma, ter grootte van $2^1/_2$ bij 2 inches, uit het bovenste derde deel van de centraalwindingen; de tumor was met een steel aan den falx verbonden en ging uit van den wand van den sinus longitudinalis.

Resultaat. Den dag na de operatie kon pat. den bovenarm bewegen en den volgenden dag den onderarm. De kracht in de vingers was zeer gering en aldaar bestonden ook zeer sterke sensibiliteits-stoornissen.

Over het verdere beloop geen aanteekeningen.

Geval 94. Albert en v. Schrötter. Tumor durae matris in de rechter centraalwindingen. Exstirpatie.

(The British. med. Journal. 12 April 1890. p. 863, Berichten uit Weenen.)

Een pat. van 30 jaar viel op zijn 7de jaar van eene hoogte op zijn hoofd en bekwam een wond in de rechter parietaalstreek. (Schedeltrauma). Hij kwam onder observatie met paralyse

van linkerarm, parese van linkerbeen en linker gelaatshelft en corticale epilepsie, met 40 aanvallen per dag, benevens met geringe algemeene tumor-verschijnselen.

Pat. werd getrepaneerd en een sarcoma van de dura mater werd gevonden, dat werd geëxstirpeerd.

Resultaat. Den dag na de operatie kreeg pat. nog 5 aanvallen; den volgenden dag reeds geene meer. Verder geene opgaven.

GELAL 95. Aldibert. Tumeur cérébrale avec symptomes de fausse localisation. Trépanation exploratrice.

(Revue de chirurgie. Févr. 1895. No. 2. p. 158—167).

Een vrouw van 75 jaar, vroeger steeds gezond, kreeg 25 Mei 1893 plotseling, toen zij geknield in de kerk lag, bevingen in de rechterhand; zij kon niet meer overeind komen, viel neer en was gedurende 5 minuten bewusteloos. Die bevingen herhaalden zich na 8 dagen en verder nog meermalen. Geen hoofdpijn, geen braken, geen vertigo.

Na het 4de insult ontstond eene zwakte in den rechterarm, die allengs toenam; korten tijd later deden zich krampen in het rechterbeen voor, gevolgd door parese van dat been. (3 Juli 1893).

De aanvallen van Jackson'sche epilepsie namen toe, zoodat ten slotte 5 aanvallen daags voorkwamen. Geen stuwingspapillen.

Diagnose. Tumor cerebri in de linker motorische zone.

Operatie: 12. VIII. '93. Trepanatie over de linker centraalwindingen; incisie van de dura mater, doch geen tumor te vinden; ook herhaalde proefpuncties zijn vruchteloos. Sluiting van de dura en van de huid-periost-beenlap. Duur der operatie 55 minuten.

Resultaat. De convulsies herhaalden zich na de operatie tot aan den dood van pat. op 5 Nov. 1893 nog slechts een paar malen. Pat. succombeerde in coma en met volkomen paralyse van de rechter lichaamshelft.

Obductie. Bij de sectie vond men een globo- en fusi- cellulair sarcoma, dat de voet der beide eerste frontaalwindingen innam, met compressie en versmalling van de voorste centraalwinding.

Geval 96. Anderson, Buchanan and Coats. History of a case of cerebral tumour; diagnosis; operation; pathology.

(The British medic. Journ. 1891, T. 1, p. 574—578.)

Een man van 16 jaar klaagde bij zijne opneming (14 Aug. 1890) over toevallen en over parese van L. arm en been. Zijn lijden begon reeds $4^1/_2$ jaar te voren plotseling met een epileptisch insult, waarna doofheid en zwakte in de L. hand, vooral in L. duim eu wijsvinger nableven. Drie jaar later herhaalden zich de toevallen in korter tusschenpoozen; pat. verloor daarbij het bewustzijn meestal niet. Allengs ontstond pijn in den L. arm en eene langzame parese van L. arm en been. Bij onderzoek blijkt er daarenboven nog te bestaan eene geringe linkszijdige facialis- en hypoglossus-parese, heftige hoofdpijn in de rechter frontraalstreek en boven het rechteroor en beiderzijds stuwingspapil, doch het sterkste rechts.

Diagnose. Tumor in den cortex van de rechter motorische zone.

Operatie (31 Oct. 1891). Trepanatie daar ter plaatse, waarbij een omschreven walnoot-groote tumor uit de hersenschors wordt verwijderd, die een vaatrijk spoelcellen-sarcoom blijkt te zijn.

Resultaat. Nog gedurende enkele weken nu en dan een gering epileptisch insult,; alle overige klachten zijn verdwenen en de linkszijdige hemiparese is een half jaar later bijna geheel opgeheven, zoodat pat. als genezen wordt beschouwd.

Geval 97. Charles A. Ballance. A case of neoplasm cyst of brain treated by operation.

(The British medic. Journ. 14 March 1896. p. 658).

Een jongen van 11 jaar kreeg in April 1890 een heftigen slag op het hoofd. Korten tijd daarna begon hij te lijden aan prikkelbaarheid, krampen, in den R. mondhoek beginnende en gevolgd door paralyse van het onderste deel van de R. gelaatshelft, die zich allengs ook uitstrekte op R. arm en been; langzame spraak, heftige hoofpijn in de voorhoofd-

streek en braken. Later kwam daarbij nog eene dubbelzijdige stuwingspapil.

Diagnose. Tumor in de linker centraalwindingen.

Operatie: Nov. 1890. Bij trepanatie wordt daar ter plaatse eene subcorticale cyste gevonden, die ontledigd wordt.

Resultaat. De symptomen verdwenen na de operatie, doch keerden in Febr. 1891 terug, waarna in de cyste eene draineerbuis werd gebracht. De symptomen gingen nu grootendeels terug en de pat. was tot Januari 1893 vrij gezond, toen de toestand plotseling verergerde; eene tweede operatie werd nu verricht, waarbij een tumor (sarcoma) werd verwijderd, die 3 ounces woog. Het resultaat van deze laatste operatie was, dat pat. in Juni 1893 werd ontslagen zonder verschijnselen, behalve eene geringe rechtszijdige hemiplegie. Reeds in Sept. 1893 echter werd hij moribund weer opgenomen en hij stierf een paar uur, nadat men opnieuw langs operatieven weg getracht had den intracraniëelen druk te verminderen.

Bij de obductie werd nog een enorme tumor in de linker hemisfeer der grooten hersenen gevonden.

Geval 98. Beevor and Ballance. A case of subcortical cerebral tumour treated by operation. Recovery.

(The British med. Journ. 5 Jan. 1895. p. 5).

Eene vrouw van 39 j. werd 21 Mei 1894 opgenomen. Een jaar te voren was allengs eene parese van het rechterbeen ontstaan, 7 maanden later ook van den rechterarm; vier weken vóor de opneming ontstonden spraakstoornissen en iets later ook geringe sensibilteits-stoornissen in de rechter lichaamshelft Tegelijkertijd deed zich toen heftige hoofdpijn in de voorhoofdstreek voor, benevens braken. Bij onderzoek vond men eene dubbelzijdige neuritis optica en geringe rechtszijdige facialisparese. Geen krampen.

Diagnose. Tumor in de linker motorische zone, vermoedelijk subcorticaal.

Operatie: 11 VII. '94. Wagner'sche huid-periost-beenlap over de linker motorische zone; de dura puilt uit, pulseert niet. De wond wordt weer gesloten, daar men de operatie in 2 tempo's wil doen.

17. VII. '94. Voortzetting der operatie. De wond werd weer geopend en de lap omgeslagen. Er lag een klein coagulum op de dura. De dura werd geïncideerd en omgeslagen en bij palpatie vond men in de achterste centraalwinding meerderen weerstand; bij het palpeeren scheurde de cortex en kwam een grijsachtige tumor voor den dag. Deze bleek zich vrij ver uit te strekken en de omgevende hersenmassa te infiltreeren; met een zilveren lepel werd hij zooveel mogelijk verwijderd, waarbij eene heftige bloeding ontstond, die tot staan gebracht werd door eene reeks fijne zijden draden diep door den cortex rondom de tumormassa te leggen. De gevormde holte was ongeveer 2 inches diep en had de grootte van eene halve oranje-appel. Na stilling der bloeding, hechting der dura en sluiting der wond. De tumor was een sarcoma met ronde en spoelcellen.

Resultaat. Na de operatie was pat. gecollabeerd; er bestond sterke aphasie en compleete verlamming der rechter lichaamshelft. De wondgenezing was ongestoord.

Op 20 Nov. 1894, dus 4 maanden na de operatie, was de toestand als volgt: geen hoofdpijn, geen braken meer sedert de operatie; geen facialis-parese; beweging in den rechterarm, ook in het been veel verbeterd; pat. kan zonder steun loopen. Neuritis optica zeer terug gegaan.

Geval 99. Beck. (Chicago). Sarcomes multiples. Mort.

(Auvray. Les tumeurs cérébrales, Thèse de Paris. 1896. p. 329).

Een jongen van 13 jaar leed sedert zijne kindsheid aan aanvallen van Jackson'sche epilepsie, met parese aan dezelfde lichaamshelft. Het kind was idioot. Men dacht aan een tumor in de motorische zone.

Operatie: 6. IX. '92. Trepanatie over de rechter motorische zone. Bij het bloot leggen der hersenen werd daar ter plaatse een tumor gevonden, doch niet geëxstirpeerd, omdat verschillende andere tumoren in de nabijheid lagen.

Resultaat. Pat. succombeerde 12 dagen na de operatie aan meningitis en bij de obductie vond men de hersenen doorzaaid met sarcomen, in grootte wisselende tusschen een noot en een erwt.

Geval 100. Carl Beck (Chicago). Sarcoma in de linker motorische zone. Exstirpatie. Genezing.

(Dit geval is niet uitvoerig beschreven, doch staat vermeld in Auvray. Les tumeurs cérébrales, Thèse de Paris. 1896.)

Een 46-jarige kleermaker begon in het laatst van 1892 te klagen over spraakstoornissen, parese van rechter gelaatshelft, rechterarm en been, gepaard met hoofdpijnen. In 1870 had hij in den Fransch-Duitschen oorlog syphilis opgeloopen, doch daarvan in geen 20 jaar eenig verschijnsel meer vertoond.

Diagnose. Tumor in de linker motorische zone, vermoedelijk een gumma. Daar onder eene antiluetische behandeling de verschijnselen toenamen wordt tot eene operatie besloten.

Operatie. 20 Februari 1893. Trepanatie over de linker motorische zone, waarbij een hobbelige tumor wordt gevonden en gemakkelijk geëxstirpeerd.

Resultaat. Wondgenezing ongestoord. Na de operatie „état très-satisfaisant". De pat. is weer in staat zijn beroep uit te oefenen.

De tumor bleek een sarcoma.

Nauwkeuriger opgaven ontbreken.

Geval 101. E. von Bergmann. Sarcoma in de linker centraalwindingen. Operatie. Dood op den 5den dag.

(Die chirurgische Behandlung von Hirnkrankheiten. Berlin 1889. S. 118.)

Een man van 66 j. leed reeds 20 jaar aan een walnootgroot gezwel op het linker schedelbeen. Vóor 9 maanden begon dit te groeien en werd het week.

In Sept. 1886 ontstonden paraesthesiën in de rechterhand, die allengs binnen 3 maanden paretisch werd. Pat. werd suf, slaperig en traag en had nu en dan lichte spraakstoornissen, terwijl zijn geheugen afnam. Geen hoofdpijn, geen stuwingspapillen. Parese van rechter facialis, verminderde sensibiliteit in de rechterhand.

Diagnose: Myelogeen sarcoma cranii, dat vermoedelijk slechts op de hersenen drukt.

Operatie: 10. XII. '86. Het been en ook de dura waren door den tumor geperforeerd, terwijl een appelgroote tumor in de hersenmassa was gegroeid en nergens daarin was af te grenzen. De hersentumor werd na onderbinding van talrijke takken der art. meningea media en van een deel van den sinus longit. ruim in het schijnbaar gezonde geëxcideerd. Vrij groot bloedverlies. Tamponnade der wond. Verband.

Resultaat. Na 2 × 24 uur secundaire wondnaad met drainage. Pat. werd op den 3den dag somnolent; de bewusteloosheid nam toe en hij succombeerde in den morgen van den 5den dag.

Obductie: Bij de sectie bleek sterk hersenoedeem, doch geen meningitis. De tumor was een sarcoma.

Geval 102. Bieganski und Wrzesniowski. Sarcoma Cerebri. Exstirpation. Tod am 12 Tage an Meningitis.

(Medycyna. 1896. No. 44 u. 45.)
Ref. Centralbl. f. chir. 1897. No. 9. S. 267.

Een man van 34 j., te voren steeds gezond, begon voor een jaar aan hoofdpijn te lijden; kort daarop ontstonden krampen in het rechterbeen, later ook in den rechterarm en in den rechter facialis. Ten slotte hemiplegia dextra met sterke spieratrophie en verhoogde reflexen. Beiderzijds sterke stuwingspapillen in atrophie overgaande.

Diagnose. Tumor in de linker motorische zone.

Operatie: Wagner'sche osteoplastische schedelresectie over de de beide linker centraalwindingen. Hersenen pulseeren niet. De dura blijkt over eene oppervlakte van 3—4 c.M. met de hersenmassa vergroeid; na het losmaken der adhaesies komt eene vaste, geelachtig witte tumor te voorschijn, die wegens zijn grootte in stukken wordt geamoveerd. Het was een vuistgroot spoelcellen sarcoma. Tamponnade der holte, sluiting der wond.

Resultaat. Den volgenden dag was alleen de facialisparese veel verbeterd; er ontstond echter een hersenprolapsus en pat. succombeerde na 12 dagen aan eene meningitis.

GEVAL 103. Birdsall and Weir. Removal of a large sarcoma, causing hemianopsia, from the occipital lobe. Death 11 hours after operation.

(Medical News. 1887 No. No. 16.
Boston Med. and Surg. Journ. 5 May 1887.)

Een man van 42 jaar werd in Aug. 1885 ziek met heftig braken en onzekerheid in het loopen; kort daarop ontstonden diplopie en voorbijgaande doofheid in rechterarm en been. In Oct. 1886 bestonden linkszijdige hemianopsie, onzekere gang, neuritis optica, terwijl de linker pupil wijder was dan de rechter. Geen hoofdpijn.

Diagnose: Tumor in den cuneus van de rechter occipitaalkwab.

Operatie: 9. III. 1887. Trepanatie over de rechter occipitaal kwab; na incisie der niet pulseerende dura vertoont zich een groote tumor, die stomp wordt losgemaakt en in stukken verwijderd. De heftige bloeding tracht men te vergeefs door tamponnade met iodoformgaas te stelpen; pat. succombeert 11 uur na de operatie aan verbloeding. Geen sectie toegestaan.

De verwijderde tumor was een spoelcellensarcoom, dat 140 gram woog.

GEVAL 104. Charles Mc. Burney and Allen Starr. Encapsulated sarcoma of the left frontal lobe; operation; death from hemorrhage and shock after eight hours.

(Medical Record. 21 January 1893. p. 87).

Een man van 40 jaar, te voren steeds gezond, kreeg in Dec. 1890 plotseling eene sterke duizeling, gevolgd door een epileptiform insult en verlies van bewustzijn gedurende $2^1/_2$ uur. De rechterzijde van het lichaam was iets zwakker dan de linker; daarbij kwam later hoofdpijn en nu en dan braken; het gezichtsvermogen nam af, de hoofdpijn werd vooral over de linkerhelft van het voorhoofd erger. Allengs werd de patiënt suf en begon

hij moeilijk te spreken. Er bestond dubbelzijdige neuritis optica en verhoogde peesreflexen.

Diagnose. Tumor cerebri, vermoedelijk gezeteld in de linker frontaalkwab, op de centraalwindingen drukkende.

Operatie. Juni 1891, toen pat. reeds veel verergerd en bijna blind op het rechteroog was en eene sterke hemiparesis dextra en ernstige stoornissen in het intellect vertoonde. De tumor werd in de linker frontaalkwab gevonden en nam het achterste deel van de tweede en eerste frontaalwinding, benevens de bovenste helft van de voorste centraalwinding in. Hij was veel grooter dan vermoed werd: $3^1/_2$ bij 2 inches en histologisch een sarcoma. Pat. verloor bij de verwijdering veel bloed, en aan dit bloedverlies werd naast de shock de dood toegeschreven, die 8 uur na de operatie volgde.

Geval 105. Carson. Tumour of the brain, involving the central convolutions of the left hemisphere. Operation. Removal of a tumour, the size of a hen's egg.

(Journ. of med. 1891. p. 31),

Een man van 46 jaar leed aan Jackson'sche epilepsie met trekkingen in den rechterarm; ten slotte bestond parese van rechterarm en been met sensibiliteitsstoornissen.

Operatie. Enucleatie van een sarcoma ter grootte van een kippenei uit het midden van de linker centraalwindingen.

Na de operatie weken de sensibiliteitsstoornissen grootendeels; de parese verbeterde iets.

Geval 106. Colquhoun. Sarcoma durae matris in de rechter motorische zone. Exstirpatie.

(Brain Surgery in New-Zealand. The British med. Journ. 4 Oct. 1890. II p. 810).

Eene vrouw van 42 jaar leed aan Jackson'sche epilepsie met paralyse van de linker lichaamshelft, hoofdpijn en psychische alteratie.

Diagnose. Langzaam groeiende tumor in de rechter motorische zone.

Operatie: 31. I. 1890. Daar ter plaatse werd een kleincellig spoelcellen-sarcoom geëxstirpeerd, dat 5 ounces woog en van de dura mater was uitgegaan.

Resultaat. Na 4 maanden, dus einde Mei 1890, was pat. volkomen gezond; de paralyse was tot op eene geringe parese van het linkerbeen terug gegaan; de hoofdpijn en psychische alteratie waren geheel verdwenen.

GEVAL 107. Conzoy. Enormous cerebral tumour. Operation; death.

(New-York medic. Journ. 1893.
Ref. Lancet. 18 Nov. 1893. p. 1269).

Een man van 20 jaar kreeg op zijn 14de jaar een trauma op het hoofd. Een jaar later werd hij aan de rechter lichaamshelft verlamd, met belemmering van de spraak en langzamen achteruitgang van het gezichtsvermogen; nu en dan ontstonden in de verlamde ledematen convulsies; ten slotte werd pat. bijna geheel blind.

Pat. werd over de linker schedelhelft getrepaneerd en daarbij werd zulk een enorm groote tumor gevonden, dat van de verwijdering moest worden afgezien. Pat. stierf 48 uur post operationem en bij de sectie werd een tumor gevonden, die bijna de geheele linkerhelft van den schedel vulde; hij lag in eene fibreuse membraan gehuld, die van den falx cerebri uitging. Na verwijdering van den tumor zag men op de schedelbasis de linker hemisfeer der groote hersenen liggen, tot de grootte van een handpalm plat gedrukt. Nog werden in de omgeving van het foramen magnum twee kleinere tumoren gevonden, die van de dura mater uitgingen. De tumor mat: 8 $\times$ 4 $\times$ $3^1/_2$ inches en woog 1 Engelsch pond en 11 ons! Waarschijnlijk is dit het grootst bekende hersengezwel.

GEVAL 108. Czerny. Jackson'sche Epilepsie durch Entfernung eines subduralen Spindelzellensarkoms geheilt.

(Casuistische Mittheilungen aus der chirurgischen Klinik zu Heidelberg. Münchener Medic. Wochenschr. 17 März 1896. No. 11. S. 241).

Een man van 41 jaar, kreeg vóór 13 jaar een steenworp tegen het achterhoofd, die hem bewusteloos deed neerstorten. In den zomer van 1889 sterke hoofdpijn; in Oct. 1889 trekkingen in het linkerbeen, die in 1890 zich op den linkerarm en in 1893 ook op de linker gelaatshelft uitstrekten. Nu en dan heftige algemeene convulsies met verlies van bewustzijn.

13 Nov. 1895. Opneming in de chirurgische kliniek te Heidelberg. Er is nog een litteeken op het achterhoofd zichtbaar; geen stuwingspapillen; geen motorische parese; alleen is de spierzin links verzwakt en bestaan er paraesthesiën in de linker lichaamshelft, verlies van geheugen, verminderde intelligentie. Sterke aanvallen van corticale epilepsie.

Klinische diagnose. Jackson'sche epilepsie, waarschijnlijk veroorzaakt door een corticalen tumor, al ontbreken ook locale hoofdpijn en stuwingspapillen.

25 Nov. 1895. Operatie. Osteoplastische schedelresectie over de rechter motorische zone met circulairzaag en beitel. Dura pulseert weinig, is zeer sterk gespannen en wordt in een lap omsneden. Daarna komt ter hoogte van het bovenste deel van de achterste centraalwinding een scherp begrensde, dikke, hobbelige tumor voor den dag, $4^1/_2 \times 3^3/_4 \times 3^1/_2$ c.m. groot, die met eene breede basis aan de binnenvlakte der dura mater vastzit en gemakkelijk te verwijderen is. In de voorste centraalwindingen bevond zich eene hazelnootgroote cyste. De tumor was tegen de hersenmassa scherp begrensd en alleen aan het achterste deel op één plekje adhaerent. Tamponnade met iodoformgaas. Duur der operatie 1 uur.

Resultaat. Na de operatie trekkingen in linkerarm en been, die echter spoedig ophielden, zoodat pat. op 29 Dec. bijna geheel genezen was en op de been kwam en 11 op Febr. 1896 als volkomen hersteld werd voorgesteld. Alleen linkerarm en been waren nog iets zwakker dan rechts.

GEVAL 109. Dana and Conway. Sarcoma involving hand and arm centre; paralysis, sensory symptoms, Jacksonian epilepsy. Operation. Great improvement.

(Journal of nervous and mental disease. Dec. 1894).

Een jongen van 16 jaar kreeg op zijn 13de jaar een slag op het hoofd; 6 maanden daarna algemeene epileptische convulsies. Later bleven deze tot de linkerzijde beperkt, met eene aura, in de vingers beginnende. Twee jaar later werd de linkerarm allengs paretisch; tevens klaagde pat. over pijn en tintelingen daarin. Intense hoofdpijn; braken; neuritis optica.

Bij een onderzoek op 29 Mei 1894 bestonden parese van den linkerarm, geringe parese van linkerbeen en linker gelaatshelft, sterk verhoogde reflexen links. Sterke sensibiliteitsstoornissen in tastzin en drukzin van de linkerhand.

De diagnose luidde: corticale hersentumor in de rechter motorische zone.

Operatie (Dr. Conway). Trepanatie over het midden van de voorste centraalwinding; verwijdering van het been over eene oppervlakte van 3 inches bij $2^1/_2$. Onder de dura werd een tumor gevonden, op de pia gelegen en daarmede aan de voorzijde vergroeid; naar achteren waren de pia en de cortex met kleine witte vlekjes geïnfiltreerd; naar voren over de basis van de 2de frontaalwinding was de cortex verweekt en door een infiltreerenden tumor verwoest, die ongeveer $^1/_4$ inch dik was en niet geheel kon worden verwijderd. De tumor was een spoelcellen-sarcoma. Pat. genas zeer spoedig zonder accidenten.

Resultaat. Eén maand na de operatie bestonden geen pijnen meer, was de paralyse verbeterd en waren de sensibiliteitsstoornissen iets minder.

Vier maanden na de operatie: de parese vermindert, geen hoofdpijnen meer, geen braken, de neuritis optica is verdwenen, de algemeene toestand zeer goed.

Vijf maanden na de operatie (3 Nov. 1894): de pat. had weer herhaaldelijk epileptische insulten gehad, doch geen hoofdpijn, geen stuwingspapil; de parese was stationair.

GEVAL 110. Ebenezer Duncan and Maylard. Sarcoma of the brain. Operation. Recovery.

(Glasgow patholog. and clinic. Society, 8th March 1897; Edinb. med. Journ. May 1897. p. 569).

Een man van 38 jaar leed sedert 3 jaren aan epileptiforme aanvallen. De ziekte was plotseling met een epileptisch insult met verlies van bewustzijn begonnen. Deze aanvallen hadden zich daarna zeer dikwijls herhaald en begonnen steeds in het linker onderste ooglid en in den linker mondhoek. Daarbij bestond lichte neuritis optica.

Pat. werd een paar maanden na zijne opneming (Januari 1893) over de linker motorische zone getrepaneerd, waarbij een tumor gevonden werd, die alleen op éen punt aan de dura adhaerent was en die zeer gemakkelijk met den vinger kon worden geënucleëerd.

Resultaat. De wondgenezing was eenigszins van langen duur, doordat men met eene hernia cerebri te kampen had; pat. kon echter ten slotte genezen ontslagen worden.

Na $3^1/_2$ jaar (Maart 1897) werd hij in de Pathol. and clin. Society te Glasgow voorgesteld in den volgenden toestand: algemeen welbevinden uitstekend; spastische paralyse van linker voorarm en hand, parese van den linker facialis, paralyse van den linkervoet. Toch kon pat. vrij goed loopen. Hij bleef éen jaar van toevallen geheel bevrijd; daarna kreeg hij er jaarlijks ongeveer acht, die zich meestal 's nachts voordeden.

De tumor was een sarcoma, wegende 3 ounces, groot $3 \times 2^1/_2$ inches en duidelijk afgekapseld.

GEVAL 111. Elliot and Taylor. Two cases of tumor of the brain with autopsy.

(Boston med. and surg. Journ. 1896. p. 57).

Een man van 30 jaar kreeg 3 jaar te voren een schedeltrauma. Er ontwikkelde zich eene zwelling op het linker voorhoofd, die binnen korten tijd ganzenei-groot werd; daarbij bestonden hoofdpijn, braken, dubbelzijdige neuritis optica, lichte stoornissen in het loopen en sterk Romberg's phaenomeen.

Operatie: 2. VII. '95. Trepanatie langs den beentumor; het voorhoofdsbeen bleek zeer verdikt en abnorm bloedrijk. Na opening van den schedel kwam een roodachtige tumor voor den dag, die niet met het been samenhing. Daar de pat. veel bloed verloren had, werd de verdere operatie uitgesteld en de wond getamponneerd en verbonden.

Resultaat. Pat. is zeer gecollabeerd en komt eerst 's nachts bij na de narcose.

5. VII. '95. Eerste verbandwisseling, de wond bloedt sterk. Tamponnade.

11. VII. '95. Er is eene progrediente parese van den rechterarm ontstaan.

19. VII. '95. De oogen kunnen niet naar links gedraaid worden, lichte hypoglossus-parese. Prolapsus van den tumor uit de wond.

23. VII. '95. Tweede operatie. De opening in den schedel wordt vergroot, de tumor met de vingers zooveel mogelijk geamoveerd, de sinus longit. onderbonden.

Resultaat. Pat. succombeerde een paar uur na de operatie. Bij de obductie bleek, dat de tumor (sarcoma) zich op den sinus en op de binnenvlakte van beide hemisferen voortzette.

GEVAL 112. Elliot and Taylor. Two cases of tumor of the brain with autopsy.

(Boston med. and surg. Journ. 1896. p. 57).

Een man van 32 jaar werd voor 1 jaar geopereerd wegens een tumor testiculi. In Juni '95 ontstonden aanvallen van voorbijgaande parese van de rechter gelaatshelft zonder aphasie; daarbij kwam allengs eene progressieve parese van den rechterarm, in de hand beginnende en in Juli 1895 ontstond eveneens eene parese van het rechterbeen. Half Juli deed zich een krampaanval in den rechterarm voor.

Diagnose. Tumor in de linker motorische zône.

Operatie. 16. VII. '95. Trepanatie over de linker centraalwindingen. Na incisie der dura mater blijkt de hersenoppervlakte duidelijk verkleurd. Er wordt besloten de operatie in 2 tempo's te doen en de wond wordt voorloopig gesloten. Na de operatie

voorbijgaande verbetering; men maakte plan tot exstirpatie van den tumor over te gaan, toen pat. plotseling op 27 Juli succombeerde.

Obductie. Bij de sectie vond men multiple sarcomata in hersenen, milt, lever en longen. Bij de trepanatie was men op den grootsten hersentumor gestuit.

GEVAL 113. William Mac Ewen. Tumor van de dura mater drukkende op de linker frontaalkwab. Exstirpatie. Genezing.

(W. Mac Ewen: An adress on the surgery of the brain and spinal cord, delivered at the annual meeting of the British medical association, held in Glasgow 9 Aug. 1888.)
(The British med. Journ. 11 Aug. 1888. p. 302).

Reeds in 1879 publiceerde Mac Ewen dit geval:

Een patiënt, wegens een tumor in de linker orbita boven den oogbol geopereerd, kreeg daarvan een recidief en daarnaast de volgende verschijnselen: myosis en stijfheid van de linker pupil, vermindering van het intellect, „want of mental vigour" en heftige hoofdpijn; kort daarop ontstonden epileptiforme aanvallen in de rechter gelaatshelft en in den rechterarm beginnende, daarna op het rechterbeen overgaande, om ten slotte met algemeene convulsies, gepaard met verlies van bewustzijn te eindigen.

Diagnose. Tumor in de linker frontaalkwab.

Operatie. Bij trepanatie werd een tumor van de dura mater gevonden, die op de linker frontaalkwab drukte; deze werd met een deel van de hersenvliezen geëxstirpeerd.

Resultaat. Patiënt genas binnen korten tijd volkomen en stierf eerst 8 jaar later aan nephritis. Bij obductie bleek geen recidief aanwezig te zijn.

De tumor was een sarcoma metastaticum.

GEVAL 114. Fisher. Sarcoma in de rechter centraalwindingen en parietaalkwab. Trepanatie tweemaal. Geen tumor gevonden. Dood onmiddelijk na de tweede operatie.

(New-York Neurological Society. 7 Jan. 1896; Medical News. 1 Febr. 1896. p. 136).

Een man van 56 jaar kreeg op ruim 12 j. leeftijd een trauma capitis; daarna gedurende vele jaren lichte epileptische insulten. Op 54 j. leeftijd een ander trauma op het hoofd en 2 jaar later ontstonden Jackson'sche krampen in de linker lichaamshelft, vooral in de linkerhand. Deze aanvallen herhaalden zich om de 2 à 3 weken. Geen hoofdpijn, geen neuritis optica, geen braken, doch na ieder insult bleef gedurende enkele dagen eene geringe linkszijdige hemiparese achter. Verhoogde peesreflexen links.

Diagnose. Locale pachymeningitis na trauma of tumor.

Operatie. Juni 1895. Trepanatie over de rechter motorische zone, verscheuring van enkele adhaesies tusschen dura en schedel. Geen tumor gevonden. De aanvallen van epilepsie verdwenen aanvankelijk, doch keerden in October 1895 terug.

2de operatie. Oct. 1895. (Dr. Stimson). De dura bleek weer adhaerent; er ontstond eene heftige bloeding en groote shock na de operatie en pat. succombeerde een paar uur later.

Obductie. In de centra voor rechterarm en been vond men een groot sarcoma, dat zich belangrijk naar achteren in de parietaalkwab uitbreidde.

GEVAL 115. Fischer (Breslau). Tumor in de linker voorste centraalwinding. Trepanatie. Recidief. Tweede operatie. Dood.

(Verslag van het Duitsche Chirurgencongres te Berlijn van 24—27 April 1889. Revue de Chirurgie 1889. p. 859).

Een man van 37 jaar leed aan duizeligheid, Jackson'sche epilepsie, paralyse van rechterarm gepaard met heftige hoofdpijn in de linker schedelheft; later ontstond ook parese van het rechterbeen en aphasie.

Diagnose. Tumor in de linker motorische zone.

1e operatie. 4. VI. '88. Trepanatie ter hoogte van de linker

voorste centraalwinding, doch een tumor werd niet gevonden.

Na de operatie ontstond toch eene belangrijke verbetering der algemeene symptomen; deze verbetering hield echter maar een paar maanden aan; daarna kwamen de symptomen in heviger mate terug. Toen vroeg pat. om eene 2e operatie, die verricht werd.

2e Operatie. Het litteeken van de eerste trepanatie werd weer geopend, waarop eene roode massa te voorschijn kwam, die zich conisch in de diepte voortzette en onder heftige bloeding zooveel mogelijk stomp werd verwijderd. Tamponnade, compressief verband. De tumor was een sarcoma.

Resultaat. De wond genas goed; de symptomen verdwenen; doch na 2 maanden keerden de klachten terug en een tumor woekerde door de trepanatieopening naar buiten; er was dus een plaatselijk recidief, waaraan pat. korten tijd later succombeerde.

Obductie. De sectie leerde, dat het recidief uitging van de dura mater.

Geval 116. Frank and Church. Jacksonian epilepsy. Trephining and removal of branching sarcoma; improvement of all symptoms; relaps from probable recurrence of neoplasm.

(The American Journ. of the med. Sc. July 1890. p. 10).

Een man van 39 j. viel 12 Juli 1888 onder zijn werk plotseling voorover en bleef een half uur bewusteloos; den volgenden dag was hij weer volkomen normaal. Daarna kreeg hij meestal eens per week Jackson'sche krampen in de rechter lichaamshelft, beginnende met pijn en krampen in den rechterarm, meestal gevolgd door verlies van bewustzijn. De pijn in rechterhand en rechterarm werd hevig en continueel en er ontwikkelde zich eene geringe rechtszijdige hemiparesis; allengs ontstond ook pijn in het voorhoofd; geen braken, geen vertigo, geen neuritis optica.

Diagnose. Haard in de linker motorische zone, van welken aard, onbekend.

Operatie. 21 Mei 1889. Trepanatie over de linker motorische zone, waarbij een tumor werd verwijderd, die het middelste en onderste derde deel van den sulcus Rolandi met de correspon-

deerende gedeelten der beide centraalwindingen, benevens een deel der derde frontaalwinding innam. De dura werd gesloten, de beenstukjes gereponeerd en de huidwond na drainage gehecht. De operatie duurde $2^1/_2$ uur en werd zonder veel shock verdragen.

Resultaat. Na de operatie paralyse van de rechterhand, parese van rechter gelaatshelft en rechterbeen, benevens geringe spraakstoornissen. De pijn in den rechterarm verdween geheel; spoedig gingen de paresen terug, doch na 3 weken namen ze weer toe; er kwam wat pus uit een der wondhoeken, waarop besloten werd den schedel nog eens te openen.

2de operatie. 20. VI. 1889. De wond werd weer geopend en onder de dura werd eene holte gevonden, gevuld met ongeveer $1^1/_2$ ons dikke pus. Na reiniging dier holte werd deze gedraineerd en de wond weer zooveel mogelijk gesloten.

Resultaat. Na de 2e operatie kwam zeer spoedig groote verbetering in de spraak en ook de paralyse van den rechterarm nam belangrijk af. Drie maanden na de operatie kon pat. rondwandelen en was de parese van den rechterarm grootendeels verdwenen, doch $3^1/_2$ maand later kreeg hij weer een epileptisch insult. Men vreesde voor een recidief, doch de aanvallen herhaalden zich slechts eens in de 10 dagen en de hoofdpijn verdween.

Dit geval is gevolgd tot Juli 1892 (brief van Dr. Frank aan Allen Starr van 30 Jan. 1893); pat. was toen nog meer verbeterd, doch had nog steeds nu en dan epileptische insulten.

GEVAL 117. Gallie. Sarcoma in de rechter motorische zone. Trepanatie; exstirpatie van den tumor. Genezing.

(Edinburgh. med. Journ. May 1894 p. 1048).

Een man van 43 j. kwam in Januari 1891 onder behandeling, met klachten over constante hoofdpijn en parese van linkerarm en been.

In 1866 viel hij uit de derde verdieping van een huis op zijn hoofd, waarna hij een uur bewusteloos was, doch verder had hij geen last daarvan. (Schedeltrauma).

In Maart 1891 namen de verschijnselen snel toe: hoofdpijn,

paralyse van linkerarm, been en facialis, spraakstoornis, geheugenzwakte, doofheid op het linkeroor, beiderzijds neuritis optica. Tevens was een harde tumor, ter grootte van een walnoot, op het rechter wandbeen voelbaar, $3^3/_4$ inches achter de glabella.

Diagnose. Sarcoma in de rechter motorische zone.

Operatie: 1891. Er werd uit de hersenschors een weeke, roode tumor verwijderd, tegelijk met de metastase in het schedelbeen. De tumor was inderdaad een sarcoma.

Resultaat. Na de operatie gingen alle symptomen achtereenvolgens terug, zoodat pat. na 3 jaren in de vergadering van 2 Maart 1894 van de Royal medical Society te Edinburgh als volkomen hersteld kon worden voorgesteld.

GEVAL 118. Ernst Graser. Eine operativ behandelte Hirncyste (cystisch entartetes Perithelsarcom).
(Aus der chirurgischen Klinik zu Erlangen)

(Archiv für klin. Chir. Bd. L. 4es Heft. 1895. S. 901—913).

Een man van 45 jaar bemerkte eenigen tijd nadat hij met een stuk ijzer een trauma midden op het voorhoofd had gehad, op 20 Juni 1894 midden onder den arbeid plotseling, dat de 4de en 5de vinger van de rechterhand doof en lam werden, zoodat hij een hamer, die hij in de hand hield, liet vallen. Na 8 dagen werd ook de rechter middelvinger stijf en na 3 weken was de geheele voorarm machteloos.

8 Juli 1894. Krampachtige trekkingen in den rechterarm, later ook in de rechter gelaatshelft.

13 Juli 1894. Het rechterbeen wordt paretisch, terwijl een paar dagen van te voren hoofdpijn, duizeligheid en misselijkheid, ook eenmaal braken waren ontstaan.

18 Juli 1894. Bij onderzoek werd gevonden: parese van rechterarm, vooral van voorarm en hand, lichte parese van rechterbeen, lichte sensibiliteitsstoornissen in rechter voorarm; duidelijke stuwingspapil rechts, beginnende stuwingspapil links. De hoofdpijn

zetelde vooral in de voorhoofdstreek en wel voornamelijk rechts.

Diagnose. Tumor in de linker frontaalkwab.

Operatie. 19. VII. '94. Bij de temporaire schedelresectie over de linker frontaalkwab werd eene groote cyste gevonden, waaruit een bruinachtiggeel, troebel vocht kwam; de cyste was walnootgroot en had gladde wanden; zij werd met iodoformgaas getamponneerd en de wond verder gesloten. De operatie duurde 1 uur. Een stukje werd uit den 1 m.m. dikken wand der cyste geëxcideerd en mikroskopisch onderzocht; daarin was echter geen tumorweefsel te vinden.

Resultaat. 2 uur na de operatie ontstond een krampaanval, beginnende in den rechterarm; later niet meer. De hemiparese was veel verbeterd.

30. VII. '94. Weer een sterke krampaanval met verlies van bewustzijn; daarna weer bijna volkomen paralyse van den rechterarm, die niet verdwijnt.

Verbandwisseling; terugslaan van den beenlap, waarna de hersenen sterk prolabeeren; de cyste was veel kleiner. Met moeite werd de beenlap weer gereponeerd.

2. VIII. '94. Volkomen paralyse van rechterarm en been, minder van facialis. Herhaald braken. Weer verbandwisseling; sterke hersenprolapsus; te vergeefs werd getracht de ventrikels te puncteeren. De beenlap was nu niet meer te reponeeren.

De hersenprolapsus nam allengs in grootte toe en werd necrotisch; pat. werd somnolent en succombeerde 4 weken na de operatie in coma. (19 Aug. 1894).

Obductie. Bij de sectie werd ook in de rechter frontaalkwab eene walnootgroote subcorticale cyste gevonden met helder roodgeel vocht gevuld en met een aan den wand adhaerent schijnbaar groot coagulum, dat echter bij onderzoek een peritheelsarcoom bleek (Arnold), n.l. een sarcoom rondom de bloedvaten, uitgaande van de adventitia; bij nauwkeurig onderzoek vond men hiervan ook nog resten in den prolapsus van de linker frontaalkwab.

Geval 119. Gray. Tumour of centrum ovale, causing paralysis of motion and muscular sense; operation; death.

(Brain. Vol. XV. 1892. p. 443).

Een man van 38 jaar werd in het begin van Oct. 1890 geplaagd door hoofdpijn in de linker schedelhelft, die meestal 's morgens exacerbeerde en spoedig in heftigheid toenam; 14 dagen later begonnen zijn rechterarm en been allengs paretisch te worden. Pat. was tevens sedert een jaar lijdende aan een harden tumor in het trigonum Scarpae, die in grootte belangrijk was toegenomen.

Op 1 Nov. 1890 bestond reeds paralyse van rechterbeen, terwijl de arm nog paretisch was; daarenboven bestonden sterke stoornissen in den spierzin van rechterbeen en arm. Geen neuritis optica; geen stoornissen van het intellect.

Op 13 Nov. 1890 was ook de arm totaal paralytisch en begon pat. suf te worden.

Diagnose. Metastatische tumor in het linker centrum ovale.

Operatie: 14. XI. '90. Trepanatie over de linker motorische zone; de schedel bleek enorm dik. Na opening van den schedel en splijting der dura, die pulseerde, prolabeerde de hersenmassa eenigszins, doch noch bij inspectie, noch bij palpatie, noch na herhaalde puncties werd een tumor ontdekt. Sluiting der wond.

Resultaat. Pat. ontwaakte even na de narcose en vertelde, dat hij geen hoofdpijn meer voelde; kort daarop werd hij echter weer comateus en hij succombeerde in coma na 3 × 24 uur.

Obductie. Bij de sectie werd een hazelnoot-groote, weeke tumor, met klein-cystische degeneratie (sarcoma) in de opstijgende parietaalwinding subcorticaal gevonden.

Geval 120. Guthrie and Turner. A case of tumour of the corpora quadrigemina.

(The Lancet. 2 Febr. 1895. I. p. 273).

Een man van 23 j., opgenomen 6 Sept. 1893, had vóor 3 jaar oorpijn in het rechteroor, gevolgd door een loopend oor gedurende slechts enkele dagen. Half Juni 1893 ontstond heftige hoofdpijn in het voorhoofd, die niet meer verdween; kort daarop

ontwikkelden zich sterke duizeligheid en stoornissen bij het loopen, zoodat pat. als een dronken man waggelde. Er waren geen peesreflexen; de papillen reageerden wel bij accommodatie, doch niet op licht. Pat. werd allengs suf; stond hij overeind, of ging hij in bed opzitten, dan had hij neiging om weer terstond achterover te vallen. Later ontstond eene parese van den rechter n. abducens en spasmus der beide mm. recti int. benevens sterke stuwingspapillen; verder tremoren in rechterhand en arm. Pols traag. Geen spraakstoornissen, geen parese der rompmusculatuur of der extremiteiten; geen sensibiliteitsstoornissen.

Diagnose. Tumor of absces in de rechter hemisfeer van het cerebellum.

Operatie: 1 XI. '93. Trepanatie over de rechter achterste schedelgroeve; geen tumor te ontdekken. Het cerebellum bleek gezond te zijn. De wond werd gesloten zonder het beenstuk terug te brengen.

Resultaat. Voorbijgaande verbetering der hoofdpijn en vertigo, doch spoedig toenemende sufheid, coma en dood op 8 Nov., dus eene week na de operatie.

Obductie. Bij de sectie werd een tumor van den rechter thalamus opt. en van de beide corp. quadrigemina gevonden, benevens sterke hydrocephalus int. De tumor was een snel groeiend angio-sarcoma.

GEVAL 121. Handford. A case of cerebral tumour (sarcoma) following injury.

(Transact. of the Clinic. Soc. of London. XXVIII. 1895 p. 151).

Een man van 43 jaar viel op 15 April 1894 van eene hoogte van 6 voet op de rechterkant van het hoofd. Daarna ontstonden: blijvende hoofdpijn, nu en dan retentio urinae; er ontwikkelde zich eene lichte parese van linkerarm en linker facialis en toenemende somnolentie. Beiderzijds zeer sterke neuritis optica met bloedingen.

Op 27 Aug. 1894 waren de linkerarm en ook het linkerbeen volkomen paralytisch; oogen en hoofd werden herhaaldelijk naar rechts gedraaid en pat. werd half comateus.

Diagnose. Tumor cerebri in de rechter motorische zone.

Operatie. 27. VIII. '94. Trepanatie over de voorste centraalwinding. Sterke hersenprolapsus, doch een tumor wordt niet gevonden, zelfs niet op eene diepte van 2 c.m. Nog iets meer naar voren werd eene tweede trepaanopening gemaakt, doch eveneens vruchteloos. Pat. succombeerde 12 uur na de operatie zonder uit zijn coma ontwaakt te zijn.

Obductie. Bij de sectie vond men een gemengd sarcoma van het rechter corpus striatum.

Geval 122. Henschen. Pia-sarkom in den Centralwindungen. Exstirpation. Verbesserung. Recidiv. Tod nach 3 Jahren durch Knickung der Medulla oblongata.

(Henschen. Klin. u Anat. Beiträge zur Pathol. des Gehirnes III[er] Th. IIe Hälfte. S. 194).

Eene vrouw van 46 j. kreeg op 13 en op 25-jarigen leeftijd aanvallen van duizeligheid met verlies van bewustzijn; op 38-j. leeftijd (in 1888) kreeg zij weer een aanval van duizeligheid zonder verlies van bewustzijn, maar met trekkingen in het linkerbeen, terwijl het rechterbeen zwak werd. Na eenige maanden diplopie. De algemeene toestand werd allengs in den loop van een paar jaar slechter; in 1891 ontstond hoofdpijn, vooral op het rechter wandbeen en in den nek en ook paraesthesiën in het gelaat en suisen in het linkeroor deden zich voor. Eind 1891 duidelijke stuwingspapillen, geringe facialis-parese links, parese van het linkerbeen, minder van den linkerarm.

Begin 1892 herhaalde aanvallen van Jackson'sche epilepsie in de linker lichaamshelft; nu en dan ook braken. De verschijnselen namen allengs toe, de gezichtsscherpte nam af en begin 1893 ontstond linkszijdige hemiplegie, terwijl de hoofdpijn onuitstaanbaar werd. Pat. verzocht toen zelf om eene operatie, die zij in 1891 en 1892 had geweigerd.

Operatie: 27. 3. 1893. Daar een goedaardige tumor, uitgaande van de dura in de streek der rechter achterste centraalwinding vermoed werd, werd deze zone door middel van een paar groote trepaanopeningen bloot gelegd; de dura was zeer gespannen, doch normaal; na incisie der dura puilt eene tumormassa uit, grauwrood

van kleur; deze werd zooveel mogelijk met den scherpen lepel verwijderd, doch mediaal en naar achteren bleef tumorweefsel achter, daar de algemeene toestand van de pat. noodzaakte de operatie te eindigen. De omvang van den tumor was minstens 6 c.m. in sagittale, 5 c.m. in verticale richting en 3—4 c.m. in de breedte. De holte werd getamponneerd en de wond gesloten.

Resultaat. Wondgenezing ongestoord; de algemeene verschijnselen verbeterden; de hemiparese bleef bestaan. Reeds op 10 April bestond er een hersenprolapsus, die geamoveerd werd en die grootendeels uit tumormassa bestond. Tegen het einde van 1893 was de hemiparese veel verbeterd en kon pat. weer een poosje loopen; de stuwingspapillen namen af en pat. kon weer lezen. Gedurend 1894 nu en dan enkele epileptische aanvallen, doch bijna geen hoofdpijn. Evenzoo gedurende 1895, doch de hersenprolapsus werd allengs iets grooter en nu en dan deden zich weer eens hevige hoofdpijn met duizeligheid voor. Begin 1896 namen die verschijnselen, alsook de parese van de linker lichaamshelft toe en pat. succombeerde plotseling den 18 Januari 1896.

Obductie. De hersenprolapsus bestond uit eene mandarijn-groote tumormassa (spoelcellensarcoma). De convexiteit van beide hemisferen werd door een ovalen tumor bedekt, die 8 c.m. breed was en waarvan 6 c.m. over de rechter en 2 c.m. over de linker hemisfeer lagen. Die tumor bleek van de pia mater uitgegaan.

Deze pat. bleef dus 3 jaren na de operatie in het leven en zonder twijfel heeft de operatie het leven verlengd en dragelijker gemaakt, vooral ook, doordat pat. voor blindheid werd behoed.

Geval 123. Henschen. Spoelcellensarcoma in de rechter parietaalkwab. Operatie. Dood. Tumor niet gevonden.

(Henschen. Klinische und anatomische Beiträge zur Pathologie des Gehirns. Upsala 1890. I. S. 156).

Een pat. van 46 jaar leed sedert Febr. 1887 aan algemeene moeheid, slaperigheid, angst en aanvallen van hoofdpijn boven de oogen en in den nek. Het gezichtsvermogen nam af, er ontstonden nausea en braken, vermindering van den reuk in

het rechter neusgat, stuwingspapillen, verminderde gehoorscherpte links en ten slotte geringe linkszijdige facialisparese, terwijl de gang wat onzeker werd. De algemeene toestand verergerde zeer snel, zoodat pat. hoe langer hoe suffer en in Dec. comateus werd. Op aandringen der familie werd pat. in coma geopereerd.

Diagnose. Tumor cerebri in de rechter parietaalkwab.

Operatie. 29. XII. '87. Trepanatie over de rechter parietaalkwab met hamer en beitel. Dura gespannen, pulseert niet. Opening van de dura, normale hersenmassa; nergens meerdere weerstand; geen tumor te vinden. Sluiting van de wond.

Resultaat. Pat. ontwaakt niet uit zijn coma en succombeert dienzelfden avond.

Obductie. Men vond eenige c.m. achter de gemaakte schedelopening in het achterste gedeelte van de parietaalkwab een klein appelgroot, scherp omschreven spoelcellensarcoma.

GEVAL 124. Hermanides. Sarcoma in het onderste deel der centraalwindingen. Operatie. Tumor verwijderd. Dood na 2 dagen.

(Hermanides. Operatieve behandeling van hersengezwellen. Diss. Utrecht 1894. p. 49).

Een man van 53 jaar kreeg vóor 4 jaar onverwachts heftige trekkingen in linker gezichtshelft, linkerarm en linkerbeen. Deze aanval herhaalde zich meermalen, nu eens alleen in gelaat en tong, dan over de geheele linker lichaamshelft. Allengs ontstond doofheid in de vingers van de linkerhand en continueele hoofdpijn, die op het rechter wandbeen gelocaliseerd werd en ook duizeligheid; geen braken. Er bestond sterke protrusie der beide bulbi, het ergst rechts. Tympanitisch percussiegeluid over de rechter schedelhelft. Geringe linkszijdige facialis-parese. De tong werd naar links uitgestoken. Beiderzijds typische stuwingspapillen. Visus = $^5/_6$ op beide oogen. Geringe bewegingsstoornissen in de vingers der linkerhand met sterke sensibiliteitsstoornissen; geringe parese van het linkerbeen. Peesreflexen verhoogd.

Diagnose. Tumor cerebri aan de oppervlakte der hersenen, in het onderste deel der beide rechter centraalwindingen.

Operatie. 19. V. '94. (Prof. v. Eiselsberg). Subcutane injectie van 20 m.gr. morphine. Temporaire schedelresectie over de rechter centraalwindingen. Na splijting der dura praesenteert zich een diffuse, zeer bloedrijke tumor, die voor zoover mogelijk, onder heftige bloeding wordt verwijderd. Tamponnade van de holte, sluiting der wond, verband. Exitus letalis op 21 Mei in coma.

Obductie. 18 uur p. m. Bij het onderzoek der hersenen blijkt, dat de tumor zeer sterk infiltreerend was en uit het mikroskopisch onderzoek der geharde hemisfeer, dat zelfs op vrij grooten afstand sarcoomcellen langs de vaten woekerden.

De spoedige exitus werd geweten aan eene pneumonie, als gevolg van glottisverlamming.

—

GEVAL 125. J. Hirsch. Ein Beitrag zur Chirurgie des Occipitalhirns. Würzburg 1891.

(Verwijdering van een cystisch myxo-sarcoma uit de rechter occipitaalkwab door Schönborn. Dood 9 dagen na de operatie).

Een meisje van 24 jaar leed sedert Maart 1890 aan eene neuralgie van den rechter eersten trigeminustak. Daarbij kwamen achtereenvolgens de volgende symptomen: pijn in de rechter voorhoofdstreek, veelvuldige duizelingen en braken, parese van den rechter n. abducens, sterke dubbelzijdige neuritis optica met bijna totale amaurose rechts, terwijl links temporale hemianopsie en belangrijke vermindering van het gezichtsvermogen bestond.

Diagnose. Tumor in de rechter occipitaalkwab.

Operatie. 3. Dec. 1890. Wagner'sche osteoplastische schedelresectie over de rechter occipitaalstreek met hamer en beitel in chloroformnarcose. De dura mater pulseert normaal en wordt in een lap omsneden en omgeslagen; de hersenmassa prolabeert sterk, is uiterlijk normaal en week; zij wordt geïncideerd, waarna eene groote hoeveelheid liquor cerebro-spinalis afvloeit; bij onderzoek met den vinger blijkt er eene groote holte met vele septa te bestaan, waaruit nog een walnootgroote tumor wordt verwijderd; ook de wand der cyste wordt stomp van de omgeving losgemaakt, hetgeen veel bloedverlies geeft. Tamponnade met iodoformgaas. Sluiting van de wond.

Resultaat. Pat. succombeert na 9 dagen, nadat zich herhaaldelijk een hersenprolapsus ontwikkeld had, die tot driemaal toe met het mes verwijderd werd. De hoofdpijn was blijven bestaan, doch de stuwingspapillen waren iets verminderd.

Sectie. Uitgebreide verweeking der hersenmassa rondom het defect in de hersenen. Weggenomen zijn: cuneus en praecuneus bijna tot aan den lobus paracentralis, alsook het middelste deel der drie gyri occipitales.

De tumor was een myxo-sarcoma met talrijke grootere en kleinere holten.

Geval 126. Hirschl. Corticale tumor in de linker voorste centraalwinding. Operatie. Tumor niet te verwijderen

(Wiener klin. Wochensch. 30 Januar 1896. No. 5. S. 84).

Een man van 44 jaar kreeg in 1887 krampaanvallen in den rechterarm; in 1889 ook in de rechter gelaatshelft. In 1892 lichte stoornissen in het intellect, amnestische en geringe motorische aphasie, sensibiliteitsstoornissen in rechterarm en ataxie.

In 1893 nemen de aanvallen van Jackson'sche epilepsie in aantal en duur toe; parese van den rechter facialis en rechterarm. In 1894 spontane pijn en pijn bij percussie in de linker frontaalstreek. Geen braken, geen duizeligheid, geen stuwingspapillen.

Diagnose. Tumor van de hersenschors, gelegen in het middelste en onderste derde deel van de linker voorste centraalwinding, die zich misschien naar voren tot de derde linker frontaalwinding en naar achteren tot de parietaalkwab uitstrekt.

Operatie. (Gussenbauer). 19 Nov. 1894. Op de aangeduide plaats wordt een groote tumor gevonden, die echter nergens duidelijke grenzen heeft. Een stukje wordt voor onderzoek geëxcideerd. De tumor blijkt een grootcellig, vaatrijk rondcellensarcoom.

Resultaat. Verbetering van het intellect, volkomen wegblijven der epileptische aanvallen (tot Januari 1896). Haardsymptomen onveranderd, doch sedert de operatie zijn stuwingspapillen ontstaan.

Geval 127. Hitzig-Bramann. Cysto-sarcoma in het midden der rechter centraalwindingen. Trepanatie. Verwijdering van den tumor. Driemaal recidief-operatie. Dood na ongeveer 15 maanden.

(Berl. klin. Wochenschr. 18 Juli 1892. No. 29.
Langenbeck's Archiv. Bd. XLV. 1893. S. 365—401.
Ibid. Bd. LI. Heft. I. S. 1—9).

Eėn man van 46 j., opgenomen 11. XII. '91, kreeg $1^1/_2$ jaar te voren een stokslag op het hoofd en wel op de plaats waar hij bij zijne opneming steeds de heftigste hoofdpijn localiseerde.

21. X. '91. Begin der ziekte met zwakte in de linkerhand, vooral in middelvinger, wijsvinger en duim.

Einde Oct. '91. Geringe trekkingen in linker gelaatshelft.

3. XI. '91. Klonische krampen in de vingerbuigers der linkerhand, overgaande op linkerarm en linker facialis; deze krampen duurden 10 minuten bij volkomen bewustzijn. Geen hoofdpijn, geen braken. Na den aanval bijna volkomen paralyse van de linkerhand, parese van linker facialis, geringe heeschheid. Deze aanvallen herhaalden zich meermalen.

29, XI. '91. Volkomen paralyse van linkerarm, parese van linkerbeen.

Op 11. XII. '91 was de de status praesens aldus: lichte neuritis optica, pijnlijkheid bij bekloppen van den schedel rechts, lichte facialis en hypoglossus-parese links; sterke parese van linkerarm, lichte parese van linkerbeen. Geen sensibiliteitsstoornissen.

Half December ontstond ook hoofdpijn en braken.

Diagnose. Diffuse corticale tumor in de rechter centraalwindingen.

Operatie.: 27. XII. '91 (Bramann). Wagner'sche huid-periostbeenlap van 7 bij 6 c.m. Na klieving der dura wordt eene cyste gevonden, waaruit 50 gram heldere, groengeele vloeistof werd ontlast. Daarna drainage en verband.

Resultaat. In de eerste weken nam de paralyse af en verbeterde het algemeen welbevinden aanmerkelijk, doch reeds na 4 weken waren de monospasmen en epileptiforme aanvallen sterker dan vroeger en woekerde uit de opening van de drain een gezwelmassa.

28. I. '92. Exstirpatie van het recidief (myxo-sarcoma) met de aangrenzende huid en met den voorsten beenlap, waarin de tumor

was gegroeid. Hierna slechts korten tijd verbetering; daarna recidief.

8. III. '92. Verwijdering van het tweede recidief, ± 90 gram tumorweefsel met huid en grootendeels ook met het achterste beenstuk. Dekking van het defect door een gesteelden huidlap uit de omgeving.

Na deze laatste operatie ontstond belangrijke verbetering, zoodat drie maanden later de stuwingspapillen geheel verdwenen waren; de parese van het linkerbeen was bijna totaal hersteld en alleen de paralyse van linkerhand en voorarm bleef over. Geen hoofdpijn meer, geen braken.

In Aug. 1892 ontstond echter weer een recidief, dat voor de 4de maal werd geopereerd, waarna pat. 6 weken later vrij van recidief werd ontslagen.

In het voorjaar van 1893 succombeerde hij aan recidief en metastasen in de longen.

GEVAL 128. Hitzig-Bramann. Groot sarcoma in de rechter frontaalkwab. Exstirpatie. Genezing.

(Berl. klin. Wochenschr. 18 Juli 1892 No. 29,
Langenbeck's Archiv. Bd. XLV. 1893. S. 365—401,
Ibid. Bd. LI. Heft 1. S. 1—9.)

Een man van 29 jaar leed na scarlatina van zijn 9de tot zijn 18de jaar aan een otorrhoe. Na het uitoefenen van den coitus in staande houding kreeg hij begin 1891 heftige hoofdpijn in de rechter voorhoofdsstreek, die steeds erger werd; ook kreeg hij eenmaal een flinken slag op die plaats van den schedel.

In Oct. 1891 plotseling zwakte in linkerarm en scheefstand met trekkingen in de linker gelaatshelft. Dergelijke aanvallen herhaalden zich meermalen.

Begin Nov. 1891 toenemen van de hoofdpijn, vermindering van het gezichtsvermogen op het rechteroog, later ook op het linkeroog. Geen braken. Geheugenzwakte. Nu en dan vertigo. Einde April 1892 werd het volgende geconstateerd: beiderzijds sterke stuwingspapil; het hoofd wordt steeds iets naar voren gebogen en naar links gedraaid gehouden; parese van linker facialis en hypoglossus, parese van linker-

arm en in geringen mate ook van linkerbeen; patellair-reflexen verhoogd, terwijl in de rechter temporaalstreek eene pijnlijke zwelling bestond. Nu en dan lichte trekkingen in de linker gelaatshelft.

Diagnose. Tumor in het achterste deel der rechter frontaalkwab, op de centraalwindingen drukkende.

Operatie: begin Mei 1892. Wagner'sche lap van 8 c.m. in het vierkant, ongeveer over den opstijgenden tak van de fossa Sylvii; deze opening werd later naar voren nog vergroot. Het been bleek zeer verdund en geusureed; de dura was met den daaronder liggenden tumor grootendeels vergroeid; na verwijdering der dura kwam de tumor te voorschijn, die niet geëxstirpeerd kon worden, dan nadat het schedeldefect tot 11 c.m. in frontale en 9 c.m. in sagittale richting vergroot was. De tumor werd stomp geënucleërd, waarbij de zijventrikel geopend werd. Daarna tamponnade, sluiting der wond en aseptisch verband.

De tumor woog 280 gram en was een sarcoma.

Resultaat. Direct na de operatie was pat. gecollabeerd, doch hij kwam spoedig weer bij. De eerste dagen bestond eene sterke linkszijdige hemiplegie, die echter allengs verbeterde, zoodat 5 weken na de operatie (5 Juni 1892) de toestand aldus was: Geen hoofdpijn meer, geen duizeligheid, geheugen verbeterd, geringe facialis-parese, lichte parese van het linkerbeen, sterke parese van linkerarm met geringe contractuur. De stuwingspapillen waren totaal verdwenen, doch er bestond geringe atrophie van den rechter n. opticus en sterke beperking van het gezichtsveld.

Drie jaar later (17 April 1895) stelde Bramann op het 24ste congres der „Deutschen Gesellschaft für Chirurgie zu Berlin" dezen patiënt nog volkomen vrij van recidief voor. Toen sleepte het linkerbeen nog slechts uiterst weinig meer na; er bestond eene geringe facialis-parese, doch de linkerarm kon nog slechts horizontaal worden opgelicht, terwijl de bewegingen in het elleboogsgewricht zeer beperkt, in hand- en vingergewrichten minimaal en de vingerstrekkingen geheel onmogelijk waren. Beiderzijds bestond toen atrophie van den n. opticus.

Geval 129. Kammerer (New-York). A case of sarcoma of the dura mater; ligature of the longitudinal sinus.

(New-York Record. Nov. 23. 1889. Virchow-Hirsch. 1890. S. 493).

Een man van 68 jaar bemerkte aan het achterhoofd een klein gezwel, in de middellijn gelegen, hetgeen een rondcellensarcoom bleek te zijn, dat door eene opening met de schedelholte samenhing.

Operatie. Na opening van den schedel bleek de tumor uit te gaan van de dura mater, juist boven den sinus longitudinalis. De tumor werd slechts gedeeltelijk verwijderd en er ontstond spoedig recidief. Eenige weken later werd daarom onder heftige bloeding, die door compressie bedaarde, eene tweede operatie verricht. De operatie was niet voleindigd en werd eerst drie weken later voortgezet; de sinus longitudinalis werd daarbij onderbonden en doorgesneden. Ook nu gelukte de exstirpatie niet volkomen en pat. succombeerde 7 weken later.

Sectie. Bij de obductie bleek een nieuw recidief te bestaan, dat in de eerste occipitaalwinding was gedrongen.

Geval 130. Krogius. Du traitement chirurgical des tumeurs de la fosse latérale moyenne du crane.

(Revue de Chirurgie. 10 Juin 1896. No. 6. p. 434).

Een dame van 34 jaar leed sedert Nov. 1892 aan heftige neuralgieën in de linker gelaatshelft, die nu en dan zeer sterk exacerbeerden. In Febr. 1893 ontstond eene geringe linkszijdige ptosis en myosis, verminderde gehoorscherpte links, vermindering van reuk en smaak links. In Juli 1893 paralyse van de m. rectus ext. links; in Sept. 1893 vernauwing van de linker tuba Eustachii, die door een tumor in het cavum pharyngo-nasale veroorzaakt werd. De intensiteit van de trigeminus neuralgie nam allengs toe, er ontstond totale anaesthesie van de linker gelaatshelft, ongevoeligheid van de conjunctiva van

het linkeroog en ophouden der traansecretie links. Geen hoofdpijn, geen duizeligheid, geen neuritis optica.

Diagnose. Tumor van de linker middelste schedelgroeve aan de basis cerebri met metastase in het cavum pharyngo-nasale.

Operatie. Temporaire resectie van den arcus zygomaticus en proc. coron. van de onderkaak volgens Krönlein. Trepanatie aan de basis cranii en exstirpatie van een duivenei-groot sarcoma uit de middelste schedelgroeve. Tamponnade van de wond, aseptisch verband.

Resultaat. Na 12 dagen dood aan meningitis.

Sectie. De tumor bleek niet geheel te zijn geamoveerd; hij zette zich nog tot in de achterste schedelgroeve voort.

Geval 131. Morse. Sarcoma in het onderste derde deel der rechter motorische zone. Operatie. Dood.

(Pacific. med. Journ. San Francisco. Maart 1891).

Een man van 39 jaar leed aan duizeligheid, aanvallen van plotseling verlies van bewustzijn, voortdurende hoofdpijn, sufheid en vermindering van het intellect. Daarbij kwam braken en krampen in den linkerarm.

Operatie. Trepanatie ter hoogste van het rechter tuber parietale, waarbij eene cyste wordt gevonden, die geledigd wordt.

Resultaat. Na de operatie kreeg pat. 30 epileptiforme aanvallen in den tijd van 5 uur en daarna totale paralyse van den linker arm. Pat. succombeerde plotseling na tweemaal 24 uur.

Sectie. Bij de sectie werd ter hoogte van het onderste derde deel der rechter centraalwindingen een vaste tumor gevonden, die een globo-cellulair sarcoma bleek.

Geval 132. Murray and Richardson. A case of sarcoma of the brain successfully removed by operation.

(The Lancet. 16 March 1895. p. 665).

Een man van 36 jaar kreeg plotseling op 11 Febr. 1894 een aanval van Jackson'sche epilepsie, die zich tot trekkingen in den linkerarm beperkte; 9 dagen later een 2de aanval, 4

dagen daarna een derde. Begin Maart ontstond hardnekkig braken en geringe parese van den linkerarm, die in korten tijd geheel paralytisch werd; 14 dagen later begon het linkerbeen na te sleepen en werd dit vrij sterk paretisch. Nu ontstond ook heftige hoofdpijn, vooral in de rechter temporaalstreek en nam pat. nu en dan een sterk gegons in het hoofd waar. Tevens bleek dubbelzijdige neuritis optica, het sterkst rechts, alsook duidelijk verlies van spierzin in den linker arm te bestaan. Patellair-reflexen sterk verhoogd, vooral links, terwijl links ook voetclonus bestond.

Diagnose. Tumor cerebri in de schors der rechter centraalwindingen.

Operatie: 1 Juli 1894, nadat te vergeefs gedurende 6 weken J. K. was gebruikt. Chloroformnarcose na voorafgegane morphine-injectie. Duur van de operatie ongeveer een uur. Hoefijzervormige huidlap over den sulcus Rolandi; 2 trepaanopeningen werden aangelegd, waarna de opening in den schedel met de beentang tot de grootte van 2 bij $2^1/_4$ inches verwijd werd. Op de aangegeven plaats werd een tumor gevonden, die op ééne plaats met de dura mater vergroeid was. De tumor werd gemakkelijk geënucleëerd en bleek een sarcoma ter grootte van $3 \times 2 \times 1^1/_4$ inches. De operatie ging zeer voorspoedig; behalve eene sterke bloeding uit de diploë was er weinig bloedverlies. De holte werd getamponneerd en de huidwond zooveel mogelijk gesloten. Na de operatie was pat. vrij sterk gecollabeerd.

Resultaat. Wondgenezing ongestoord; de eerste dagen dagelijksche verbandwisseling wegens het sterk afvloeien van cerebrospinaalvocht. Hoofdpijn, braken en gonzingen in het hoofd verdwenen geheel, de neuritis optica bijna geheel, de paralyse van linkerarm en parese van linkerbeen verbeterden. Na 12 dagen verliet pat. het bed en wandelde door de kamer. Op 3 Sept. 1894 was de linkszijdige parese bijna geheel verdwenen; op 10 Oct. had pat. subjectief geen klachten meer; de spierzin van den linkerarm was echter nog zeer gestoord. Op 5 Maart 1895 bestond bijna geen verschil meer tusschen rechter- en linker lichaamshelft.

GEVAL 133. New-York surgical Society. Removal of a sarcomatous tumor from the brain.

(American med. news. 5 March 1887).

Een meisje van 26 jaar was reeds 4 maal wegens een sarcoma aan de hals geopereerd, het laatst vóor 6 maanden. Na de laatste operatie ontstond eene blijvende parese van den linkerarm. Vóor 6 weken ontstond linkszijdige kuitkramp; spoedig daarop plotselinge zwakte in de linkerknie, zoodat zij soms onverwachts neerviel; ten slotte deden zich klonische krampen in het linkerbeen voor; in de laatste 3 weken doofheid en krampen in de linkerhand, heftige pijn in het voorhoofd, vooral rechts en parese van het linkerbeen. Ook bestond vernauwing van de linker oogspleet, parese van den linker sympathicus, van den linker biceps, triceps en deltoïdeus. De linker patellair-reflex was verhoogd. Lichte neuritis optica links; allengs dementia.

Diagnose. Tumor in de rechter hemisfeer der groote hersenen.

Operatie. Daar ter plaatse werd met negatief gevolg getrepaneerd; er ontstond echter een prolapsus cerebri, die werd geamoveerd.

Resultaat. Alleen de hoofdpijn verdween. Pat. succombeerde $2^1/_2$ maand na de operatie.

Sectie. Sarcoma aan de basis van het linker cerebellum op het ruggemerg drukkende en gelegen onder den calamus, die was afgeplat. De tumor was een spoelcellen-sarcoma.

GEVAL 134. Nicholson. Tumour of the left cerebral lobe; operation.

(The British med. Journ. 23 Dec. 1893. p. 1368).

Hier wordt alleen vermeld, dat Nicholson eene trepanatie deed wegens een tumor in de linker hemisfeer der groote hersenen. Na opening der dura bleek de tumor een sarcoma en de operatie werd eensdeels daarom, anderdeels om de allerheftigste bloeding niet verder voortgezet. Pat. genas van de operatie en leefde daarna nog 5 maanden.

GEVAL 135. Postempski. Tumore cerebrale; estirpazione; guarigione.

(Boll. della R. accad. med. di Roma. 1892. Nov. Centralbl. f. Chir. 1893. No. 41. S. 892).

Een man van 60 jaar kreeg vóor 30 jaar door een hamerslag op de linker voorhoofdstreek eene fractura cranii met depressie. Op die plaats ontstond vòor 1 jaar een gezwel en in het verloop van dat jaar ontstonden 11 epileptische toevallen. Het gezwel had de grootte van een halven appel, vertoonde geen pulsatie. Er bestond nooit hoofdpijn, geen stuwingspapillen.

Operatie. 30. VII. '92. Er werd een beenvenster gemaakt, van 9 c.m. aan de basis. Het gezwel ging van de meningen uit en comprimeerde de hersenschors. De tumor, een sarcoom, werd geheel verwijderd en de wond gedeeltelijk getamponneerd en voor de rest gesloten.

Resultaat. Daags na de operatie bestond amnesia verbalis, benevens incontinentia urinae; deze symptomen verdwenen reeds na 2 dagen. Op den 5den dag werd de tampon verwijderd, en op den 13den dag was de wond zoo goed als genezen.

Alle pathologische symptomen verdwenen en van den dag der operatie af deden zich geen epileptische aanvallen meer voor.

GEVAL 136. Rémond (Metz) et Bauby (Toulouse). Tumeur cérébrale. Trépanation.

(Archiv. prov. de Chir. T. III. p. 634). (Centralbl. f. Chir. 1895. No. 47. S. 1087).

Een man van 24 jaar werd ongeveer 20 maanden voor zijne opneming ziek met teekenen van linkszijdige trigeminusneuralgie, die alle 14—20 dagen terug keerde. Allengs nam het gezichtsvermogen af, zoodat na korten tijd volkomen amaurose bestond. Ongeveer 8 maanden na het begin van het lijden ontstond voor het eerst een epileptisch insult met het type der corticale epilepsie. Steeds ging een aura vooraf, in den vorm van paraesthesiën in de vingers van de rechterhand tot aan den schouder toe. Tijdens den aanval verloor pat. het bewustzijn. Toenemende sterke emaciatie. Bij onderzoek bleek te bestaan:

beiderzijds neuritis optica; parese en lichte contractuur van den rechterarm en van het rechterbeen met verhoogde peesreflexen; daarnaast anaesthesie van de linker gelaatshelft; geen spraakstoornis, geen gehoorstoornis.

Diagnose. Tumor in de beide eerste linker frontaalwindingen.

Operatie: 26. XII. '93. Jeannel trepaneerde over de linker voorhoofdskwab zonder een tumor te vinden. De wondgenezing werd gestoord door een sterken prolapsus cerebri, die verwijderd werd. Dood 2 maanden post operationem aan meningitis.

Obductie. Onder de plaats van operatie, ongeveer waar frontaal- en temporaalkwab samentreffen, lag een vuistgroot spoelcellensarcoom. (Nauwkeuriger werd de plaats van den tumor niet aangegeven).

Geval 137. O. Riegner. Exstirpation eines Hirntumors.

(Deutsche medic. Wochenschr. 7 Juni 1894. No. 23).

Een knaap van 6 jaar begon in Mei 1893 over zwakte en paraesthesiën in den rechterarm te klagen; na 3 weken ontstonden trekkingen in den rechterarm, eene week later parese van het rechterbeen met nu en dan trekkingen. Na 7 weken ontstond hoofdpijn, die allengs erger werd; ook nu en dan braken; het kind werd apathisch, suf en vergeetachtig, terwijl vooral de parese van den rechterarm sterk toenam.

Duidelijke facialis-parese bestond niet; sensibiliteit overal intact, behalve op den rechterarm. Beiderzijds stuwingspapillen. Peesreflexen rechts sterk verhoogd. Pat. werd pijnlijk bij druk op de linker parietaal- en temporaalstreek Herhaaldelijk deden zich aanvallen van Jackson'sche epilepsie voor, die steeds in den rechterarm begonnen en waarbij pat. het bewustzijn niet verloor.

Daar de verlammingsverschijnselen toenamen, de krampen zich steeds meer herhaalden, het gezichtsvermogen afnam en de stuwingspapil toenam, werd tot eene operatie en tot verwijdering van den vermoedelijk corticalen hersentumor besloten.

Operatie. 7 October 1893. Wagner'sche osteoplastische schedelresectie over de linker motorische zone, in chloroformnarcose.

Het schedelbeen was hier en daar sterk verdund. De dura pulseerde niet; na incisie van de dura prolabeerde de hersenmassa en in het midden der gemaakte opening kwam een grauwroode, fluctueerende tumor voor den dag; na opening van de cyste, die $1^1/_2$ eetlepel helder vocht bevatte, werd de afgekapselde tumor in gedeelten volledig geënucleëerd, waarna de holte getamponneerd en de wond met een aseptisch verband gesloten werd.

De tumor was ganzenei-groot en bleek een vaatrijk rondcellensarcoom.

Resultaat. De wondgenezing werd in den beginne vertraagd door een hersenprolapsus, die gedeeltelijk verwijderd werd, waarna de schedelwond volkomen genas. Na 4 maanden was de toestand als volgt:

De hoofdpijn, het braken, de apathie en vergeetachtigheid waren totaal verdwenen; de parese van het rechterbeen en van den rechter bovenarm eveneens, doch de rechter voorarm en hand bleven paretisch. Ook de neuritis optica bleef bestaan; er ontwikkelde zich allengs eene beiderzijdsche opticus-atrophie en wel het sterkst links.

Geval 138. Rose. Tumour of the brain.

(The medical Press and Circular, 1894. I. 175).

Een man van 56 j. leed aan aanvallen van Jackson'sche epilepsie, aphasie, en geringe dementia. Er bestond verder dubbelzijdige neuritis optica, rechtszijdige hemianopsie en hoofdpijn.

Diagnose. Tumor in de linker voorste centraalwinding, zich naar voren en achteren uitbreidende.

Operatie. Trepanatie over de linker motorische zone; de dura mater pulseert niet en wordt geïncideerd, waarna een groot diffuus sarcoma in de herschenschors zichtbaar wordt, dat slechts gedeeltelijk kon worden weggenomen.

Resultaat. Belangrijke subjectieve verbetering. Overigens worden geen nadere opgaven vermeld.

Geval 139. Rossander. Fall of sarcoma durae matris.

(Hygiea 1888).

In Virchow-Hirsch's Jahresberichte 1890. S. 494. staat vermeld, dat bij een meisje van 3 jaar door Rossander de exstirpatie werd beproefd van een sarcoom van de dura mater. De tumor kon niet radicaal verwijderd worden en het kind stierf kort daarop aan een recidief.

Geval 140. Schultze. Spoelcellen-sarcoma in de linker voorste centraalwinding. Operatie. Enucleatie van den tumor. Dood aan shock.

(Deutsche Zeitschr. f. Nervenheilk. Bd. IX. S. 225.)

Een man van 36 jaar kreeg voor 3 jaar uit eene hoogte van 15 M. eene plank op het hoofd, waardoor eene huidwond van de rechter slaapstreek ontstond, die zonder stoornis genas.

In April 1895 pijn in de lendenstreek; allengs parese van rechterarm en been; in het najaar van 1895 4 epileptische insulten met convulsies in de rechter lichaamshelft. Daarna hoofdpijn, verlies van geheugen, sufheid, lichte spraakstoornissen. Geen vertigo; geen braken; geen stuwingspapillen.

24 Dec. 1895 een nieuw insult, waarbij pat. van eene hoogte van 5 M. op den grond valt. Daarna veel heftiger hoofdpijn.

In Juni 1896 weer 2 insulten; hoofdpijn nu continueel; de parese der rechter lichaamshelft nam toe; ook het spreken werd meer belemmerd.

Diagnose. Vermoedelijk een tumor in de voorste linker centraalwinding, vooral in het armcentrum.

Operatie: 18 Juni 1896. Wagner'sche schedelresectie (Schede), waarbij een appelgroot, hoofdzakelijk subcorticaal gelegen sarcoma uit de voorste centraalwinding wordt weggenomen.

Resultaat. Dood een paar uur na de operatie, eensdeels ten gevolge van den shock door het langdurig werken met hamer en beitel om het dikke schedeldak te openen, anderdeels ten gevolge het zware bloedverlies.

Geval 141. Schultze. Appelgroot spoelcellen-sarcoma naast eene walnoot-groote cyste in de linker hersenschors. Operatie. Geen tumor gevonden. Dood.

(Deutsche Zeitschr. f. Nervenheilk. Bd. IX. S. 229).

Een man van 31 jaar, opgenomen 14 Nov. 1895, klaagde sedert Juni 1895 over hoofdpijn en moeheid. Geen schedeltrauma. In Juli 1895 tweemaal een gering toeval, waarbij pat. plotseling neerviel en met het gelaat trok. Daarna allengs spraakstoornis, vooral bradyphasie, sterke hoofdpijn, braken, waggelende gang, vermindering van het gezichtsvermogen, berustende op beiderzijdsche stuwingspapillen, in atrophie overgaande, geringe parese van rechterarm, been en facialis en ten slotte beiderzijds lichte abducens-parese.

Diagnose. Tumor cerebri in de voorste linker centraalwinding, zich naar de voorhoofdskwab uitbreidende.

Operatie. Wagner'sche schedelresectie (Schede). Splijting van de dura; geen tumor gevonden.

Resultaat. Dood 2 dagen na de operatie.

Obductie. Onder het voorste deel van de incisie in de dura lag in het facialis-centrum een appel-groot spoelcellen-sarcoma en iets meer naar binnen en naar voren eene walnoot-groote cyste.

Geval 142. Sciamanna en Postempski. Tumore endocranico; estirpazione; guarigione.

(Archivio di Psichiatria 1891. X—XI.
Riforma med. 1891. 21 Nov.
Centralbl. f. Chir. 1892. No. 12. S. 252).

Een vrouw van 58 jaar leed geruimen tijd aan vage pijnen en voorbijgaande spierzwakte in den rechterarm; daarna allengs paralyse van dien arm, vooral in enkele spiergroepen, die te samen werken. Later Jackson'sche epilepsie, vooral in rechterarm en rechter gelaatshelft, gevolgd door geringe permanente facialis-parese, vooral in den ramus inferior. Ook de hypoglossus was paretisch. Ten slotte lichte pijn

in het voorhoofd, algemeene voedingsstoornissen, voorbijgaande spraakstoornis; vermindering van het geheugen en het intellect.

Diagnose. Tumor in het middelste deel van de linker voorste centraalwinding.

Operatie. Groote halfcirkelvormige huid-beenlap met basis naar de pijlnaad. Gebruik van hamer en beitel.

Na doorsnijding van de meningen wordt een duivenei-groote gesteelde, harde tumor zichtbaar, die onder sterke bloeding wordt uitgepeld. Tamponnade der holte. Sluiting der wond.

Resultaat. Daags na de operatie volkomen rechtszijdige hemiplegie met motorische aphasie. Glycosurie, die echter allengs verdween. Pat. werd ten slotte zonder eenige paralyse ontslagen. De tumor was een sarcoma alveolare (Ziegler).

GEVAL 143. Shaw and Bush. Sarcomatous tumour of the shoulder centre in the cortex of the right hemisphere.

(Bristol med. and chir. Journal. 1895. II. p. 99).

Een man van 34 j. kreeg 9 Dec. 1894 een toeval, beginnende met pijn in de lies, gevolgd door algemeene krampen zonder verlies van bewustzijn; daarna trok de linkerarm zich onwillekeurig zoodanig samen, dat de hand tegen den thorax steunde. Die aanval herhaalde zich 15 Dec. en 2 Januari. Na den laatsten aanval ontstond voorbijgaande hemianaesthesie links. Op 25 Januari 1895 opneming in het hospitaal, waar het volgende blijkt te bestaan: parese van de linker lichaamshelft, het sterkst in den linkerschouder met hemianaesthesie links. Geringe stuwingspapil links, neuritis optica rechts. Verder blijkt bij observatie, dat de hemiparese en hemianaesthesie zeer wisselend in intensiteit zijn. Op 5 Febr. weer een aanval van Jackson'sche epilepsie, vooral in de linker schouderspieren.

Diagnose. Tumor cerebri, uitgaande van het schoudercentrum in de rechter motorische zone.

Operatie. 22. II. '95. Resectie van het schedeldak over de rechter motorische zone; de dura pulseert en prolabeert niet; daarna

wordt zonder de dura te openen de beenlap weer gereponeerd en de wond met een paar hechtingen gesloten. Vijf dagen later wordt de operatie voortgezet; de dura wordt met eene kruissnede geopend en na vergrooting van het beendefect en incisie van de schijnbaar gezonde hersenschors wordt in de voorste centraalwinding onder de schors een tumor gevonden ter grootte van 2 à 3 c.m. diameter, die onder matige bloeding stomp wordt verwijderd. Hechting der dura, sluiting der wond.

Resultaat. In den aanvang eenige verbetering in de paretische verschijnselen, vooral in het linkerbeen; doch reeds spoedig namen de verschijnselen sterk toe; er ontstond compleete hemiplegie, hemianaesthesie en hemianalgesie en zelfs de linker cornea werd ongevoelig; de neuritis opt. nam toe; pat. werd somnolent en succombeerde reeds 16 Maart 1895, dus 3 weken na de operatie.

Obductie. Bij de sectie bleek, dat de tumor slechts voor een klein deel was verwijderd.

(Verder geen opgaven over de uitbreiding van den tumor).

Geval 144. Sonnenburg. Tumor durae matris. Operatie. Collapsus. Dood.

(Freie Vereinigung der Chirurgen Berlins. Sitzung von 12 März 1894. Centralbl. f. Chir. 1894. No. 20. S. 464).

Een man, vroeger aan lues geleden hebbende, kreeg sedert eenigen tijd aanvallen van onmacht met spraakstoornissen, waarna eene spastische paralyse van rechterarm en in lichten graad ook van linkerbeen ontstond, benevens eene parese van de rechter gelaatshelft en beiderzijdige atrophie van den n. opticus met verwijding van de linker pupil.

Diagnose. Tumor in de linker motorische zone, vermoedelijk een gumma, hoewel eene antiluetische kuur niet gebaat had.

Operatie. Wagner'sche huid-periost-beenlap over de linker schedelhelft; de tumor kwam à vue, doch de reeds vóor de opening van den schedel ontstane collapsus dwong tot staken der operatie. Pat. succombeerde kort daarop onder verschijnselen van hersenoedeem en toenemenden collapsus.

Sectie. Men vond op de aangeduide plaats een vuistgroot

spoelcellen-sarcoma, uitgegaan van de dura mater, dat zeer gemakkelijk uit te pellen was geweest. De dood werd toegeschreven aan den collapsus, waarschijnlijk het gevolg van eene bestaande myocarditis.

GEVAL 145. Stieglitz, Gerster and Lilienthal. Spindle-cell sarcoma of the left arm, face, and speech centrum; successfull localization; operation; death.

(The American Journ. of the med. Sc. May 1896. p. 522).

Een man, 50 jaar oud, (nooit schedeltrauma) kreeg in Oct. 1893 trekkingen in den rechterarm, terwijl hoofd en mond plotseling naar rechts getrokken werden. Zulk een aanval herhaalde zich tot 17 Maart 1894 achtmaal. Bij den laatsten aanval ontstonden het eerst trekkingen in de rechter gelaatshelft, terwijl het hoofd naar rechts werd gedraaid; kort daarop trekkingen in rechterarm en been. Geen verlies van bewustzijn, doch na een aanval kon pat. een paar minuten niet spreken. Nu en dan hoofdpijn; geen nausea, braken of vertigo. Op 4 April ontstond zonder een insult plotseling aphasie en heftige hoofdpijn, waarna pat. gedurende 3 dagen half bewusteloos was. Daarna bleef wat amnestische aphasie, benevens verlangzaming van de spraak over en werd pat. suf en slaperig. Er bestond op 18 Mei lichte parese van rechterarm en hand. Geen stuwingspapillen.

Diagnose. Hersentumor in de schors van de linker voorste centraalwinding, zich naar voren uitbreidende.

Operatie: 25. VII. '95. (Dr. Lilienthal). Opening van den schedel met hamer en beitel onder sterke bloeding, die moeilijk te stillen was. Dura pulseert niet, bij punctie geen vocht te aspireeren. De toestand van den pat. is echter door het bloedverlies zoo slecht, dat besloten wordt de operatie in twee tempo's te doen. Pat. ontwaakt evenwel niet uit de narcose en succombeert 24 uur na de operatie.

Obductie. Er werd een groote tumor in de linker motorische zone gevonden, die 7 c.m. lang, 4.5 breed en 4 c.m. dik was. Hij was adhaerent aan de dura en nam het onderste deel van de voorste centraalwinding, het operculum, de basis van de 2de en 3^{de}

frontaalwinding en een deel van de temporo-sphenoidaalkwab in. De tumor was een afgekapseld spoelcellen-sarcoma. De dood werd veroorzaakt door verbloeding.

Geval 146. Thornley Stoker. Spoelcellen-sarcoma in het bovenste achterste deel der rechter parietaalkwab. Operatie. Tumor niet gevonden. Dood na 3 weken.

(Section of surgery of the Royal academy of medecine in Ireland. 9 May 1890.
The British med. Journ. 28 June 1890. p. 1485.)

Een man van 42 jaar leed aan tonische krampen in de linker lichaamshelft, in het been beginnende, gradatim overgaande op romp, linkerarm en gelaat en gevolgd door paralyse.

Diagnose. Corticale haard, vermoedelijk een tumor in de rechter motorische zone.

Operatie. Trepanatie over de rechter motorische zone, doch de tumor werd niet gevonden, daar hij, zooals later bleek, dezelfde consistentie had als de omgevende hersenmassa en men bij palpatie geen abnormen weerstand had gevoeld.

Resultaat. De trepanatie gaf door vermindering van hersendruk tijdelijke verbetering. De pat. was te voren hemiplegisch en werd in coma geopereerd; na de operatie keerde het bewustzijn terug en herkreeg pat. grootendeels de kracht in de linker lichaamshelft; hij stierf evenwel 3 weken na de operatie. Merkwaardig was, volgens Stoker, in dit geval de totale afwezigheid van hoofdpijn, neuritis optica en braken. Het sectie-verslag wordt echter niet opgegeven.

Geval 147. Syme. Sarcoma of the right motor area; removal; recurrence three months later.

(The Australian med. Journ. 1893. p. 518).

Een man van 30 jaar kreeg 5 maanden voor zijne opneming in het ziekenhuis aanvallen van Jackson'sche epilepsie in de linker lichaamshelft, in den grooten teen beginnende en gevolgd door voorbijgaande paresen. Bij zijne opneming bestonden: parese van linkerarm en been met verhoogde reflexen,

lichte sensibiliteitsstoornissen en geringe spieratrophie in de voorarmspieren. Linker gelaatshelft zeer weinig paretisch; sterke stuwingspapillen met bloedingen.

Diagnose. Tumor cerebri in de rechter motorische zone.

Operatie. De rechter motorische zone werd blootgelegd en onder de dura mater werd een groote, oneffen tumor gevonden, die in het bovenste gedeelte diffuus in de hersenmassa opging. De tumor werd grootendeels geamoveerd; de dura gehecht; de wond na voorafgaande drainage gesloten.

Resultaat. Reeds zeer spoedig ontstond een recidief; de beenstukken weken uiteen en een inoperabel sarcoma woekerde naar buiten. Na 3 maanden exitus letalis, zonder dat sterke hersendruksymptomen waren ontstaan.

GEVAL 148. Syme. Case of tumour of the dura mater, pressing on the brain, successfully removed by operation.

(Australian med. Journ. 1895. 20 Febr. p. 55).

Een man van 30 j. kreeg in Juli 1893 krampen in de rechter gelaatshelft, die zich op den rechterarm uitstrekten. Bij zijne opneming (7 Oct. 1894) bestond paralyse van de rechter gelaats- en tonghelft; parese van rechterarm zonder sensibiliteitsstoornissen; geringe spraakstoornissen. Lichte stuwingspapillen. Agraphie.

Diagnose. Tumor in de linker motorische zone, zich uitbreidende naar de frontaalkwab.

Operatie: 22. X. '94. Na opening van den schedel vertoont zich een tumor van de dura mater, die weinig adhaerent is aan de hersenen en gemakkelijk wordt geamoveerd. Tamponnade met iodoformgaas, sluiting der wond. De tumor comprimeerde de voet van de 2de en 3de frontaalwinding en de voorste centraalwinding; het was een globo-cellulair-sarcoma.

Resultaat. Daags na de operatie aphasie, sterke paralyse van rechter gelaats- en tonghelft, voorbijgaande paralyse van rechterarm. Deze verschijnselen verbeterden binnen enkele weken. Na 4 weken werd pat. ontslagen. Vier maanden na de operatie bestond alleen nog eene geringe parese van rechter

gelaats- en tonghelft; de agraphie en aphasie waren volkomen beter. De wond was volkomen gesloten.

GEVAL 149. Thomas and Bartlett. Tumor of the brain; operation; death.

(Hahnemannian monthly. May 1890.
Transact. of the Amer. Inst. of Homoeop. 1889. p. 464).

Eene vrouw leed van Januari 1887 tot Maart 1889 bij tusschenpoozen aan Jackson'sche krampen, in de vingers der linkerhand beginnende, gepaard met paraesthesiën en overgaande op den linkerarm. Later werden de aanvallen menigvuldiger en deelde ook het linkerbeen en nu en dan eveneens de linker gelaatshelft daarin, terwijl na een aanval linkerarm en -been paretisch waren. Daarnaast bestond continueele hoofdpijn, doch geen neuritis optica.

Diagnose. Tumor in het middelste derde deel der rechter centraalwindingen.

Operatie: 13. VI. '89. Trepanatie over de rechter motorische zone; na opening van den schedel vond men een conisch beenstukje, dat door de dura mater tot in de hersenmassa doordrong; daaronder vond men een grooten tumor, adhaerent aan de dura (sarcoma), groot $3^1/_2$ bij $2^1/_2$ bij $1^1/_2$ inches. Deze werd geëxstirpeerd; de daaronder liggende hersenwindingen bleken verweekt.

Resultaat. Na 2 dagen ontstond eene compleete linkszijdige hemiplegie; pat. werd comateus en succombeerde kort daarop.

Obductie. De achtergebleven holte bleek door een groot coagulum gevuld en de omgevende hersenmassa over groote uitgebreidheid verweekt.

GEVAL 150. Thomas and Keen. A successfull case of removal of a large brain tumor from the left frontal region; opening and packing of the lateral ventricle with iodoform-gauze.

(The American Journ. of the med. sc. Nov. 1896. p. 503).

Een man van 17 jaar kreeg op 8-jarigen leeftijd een schedeltrauma, waarvan nog een litteeken aanwezig; vóor 3 jaar nog

een trauma op het linker voorhoofd, waarna hij een paar dagen onwel was. In Sept. 1895 heftige hoofdpijn; in Dec. 1895 een aanval van hoofdpijn met braken; in Januari 1896 een dergelijke aanval; daarbij kwamen gezichtsstoornissen, die beiderzijds eene neuritis optica deden ontdekken; allengs ook vertigo. De hoofdpijn zetelde meest in het voorhoofd; de stuwingspapil was het sterkst op het linkeroog. Pat. kreeg moeite met loopen en waggelde nu en dan.

Febr. 1896. Lichte rechtszijdige facialis-parese, geringe protrusie van het linkeroog. Vermindering van het geheugen.

April 1896. Geringe parese van den rechterarm. Toenemende stuwingspapillen met sterke vermindering van het gezichtsvermogen. Geringe belemmering in de spraak. Ten slotte ook geringe parese van den rechtervoet.

Diagnose. Tumor in de linker frontaalkwab, vermoedelijk subcorticaal.

Operatie: 10. V. '96. (Dr. Keen). Osteoplastische resectie van het schedeldak over de linker frontaalkwab. De dura is sterk gespannen en promineert flink zonder pulsatie; na incisie dringt de verkleurde hersenmassa naar buiten en praesenteert zich een groote tumor, die zeer gemakkelijk zonder belangrijke bloeding wordt geënucleëerd. Het bleek echter, dat de zijventrikel ruim was geopend; deze werd terstond met iodoformgaas opgevuld, waarna de wond zoover mogelijk werd gesloten en verbonden. Duur der operatie $2^1/_2$ uur.

Resultaat. Wondgenezing ongestoord; 14 dagen na de operatie verliet pat. het bed en kon hij goed rondloopen; behalve over slecht zien klaagde hij over niets. De tumor was $7^1/_2$ bij $5^1/_2$ bij 4 c.m. en woog $2^1/_2$ ounches; het bleek een sarcoma met veel bindweefsel.

Ongelukkerwijze nam het gezichtsvermogen al meer af, zoodat men voor totale blindheid vreesde.

Geval 151. Webster. Notes on a case of brain tumor, with an account of its partial removal.

(The Canadian Practitioner. 1895. p. 813).

Een vrouw van 43 jaar viel in 1886 op het hoofd, doch had hiervan geen ernstige gevolgen. In 1891 ontstonden heftige, borende

hoofdpijnen; einde 1892 convulsies in linkerhand en -arm, die steeds in hevigheid toenamen. Lichte incontinentia urinae, die aan een uterusfibroom toegeschreven werd. In 1894 werden de hoofdpijnen steeds heviger; het geheugen nam af; de linkerarm werd paretisch. Op 19 Dec. 1894 opneming in het ziekenhuis, waar het volgende werd geconstateerd: linkszijdige facialisparese, paralyse van linkerarm, parese van linkerbeen, verhoogde peesreflexen, pijn bij bekloppen op het rechter wandbeen, dubbelzijdige neuritis optica met bloedingen, sterke obstipatie, herhaaldelijk braken, sterke apathie.

Op 18 Januari 1894 gedurende 24 uur compleete aphasie.

Diagnose. Tumor in de rechter motorische zone.

Operatie: 10. II. '95. Trepanatie over de rechter centraalwindingen met osteoplastische schedelresectie; de dura mater puilt sterk uit. De wond wordt zonder draineerbuis voorloopig gesloten.

18. II. '95. Voortzetting der operatie; de dura mater wordt nu geïncideerd, waarna de hersenmassa prolabeert, waarin een diffuse tumor (rondcellen-sarcoma) zetelt, die gedeeltelijk onder heftige bloeding wordt weggenomen. Hechting der dura na tamponnade en sluiting der schedelwond.

Resultaat. Na 3 dagen worden bij het verbinden twee kleine herniae der hersenmassa geamoveerd; na 3 dagen zijn zij echter weer terug gekomen en worden opnieuw weggenomen; den volgenden dag nog eens. Direct na de operatie was er reeds temperatuursverhooging geweest en toen deze niet verdween, werd op den 8sten dag de geheele wond weer geopend en aseptisch verbonden, daar geen pus gevonden werd. Nog tweemaal moesten groote stukken geprolabeerde hersenmassa worden weggenomen, alvorens de wond eindelijk neiging had tot sluiten en eerst midden Juli was de wond geheel genezen en bestond onder de huid nog slechts een geringe prolapsus. Wat de algemeene toestand betreft, bestond toen nog volkomen spastische paralyse van linkerarm en -been; parese van de linker gelaatshelft en progrediente atrophie der optici met zeer slechten visus, doch de algemeene hersendruk-verschijnselen waren niet terug gekeerd.

GEVAL 152. Weir and Seguin. Contribution to the diagnosis and surgical treatment of tumours of the cerebrum.

(Americ. Journ. of the Med. Sc. July, Aug. and Sept. 1888.)

Een man van 39 jaar had sedert 5 jaren in allengs kleiner tusschenpoozen epileptische aanvallen, steeds beginnende met trekkingen in het rechter facialisgebied; later ontstond parese van de rechter gelaatshelft en van den rechterarm en allengs ook hoofdpijn.

Diagnose: Subcorticale tumor in de linker motorische zone.

Operatie: Bij de trepanatie werden inderdaad subcorticaal twee tumoren gevonden, de een ter grootte van een amandel, de andere erwtgroot, die met den scherpen lepel werden verwijderd; beide waren sarcomen.

Resultaat: Wondgenezing ongestoord; pat. herkreeg het gebruik van zijn rechterarm tamelijk volledig, doch 4 maanden later ontstonden opnieuw krampen en nu ook spraakstoornissen. Drie jaar na de operatie succombeerde pat. aan recidief.

GEVAL 153. Winkler en Guldenarm. Angio-sarcoma in den linker gyrus frontalis sup., in den lobulus para-centralis en in den top van den gyrus centralis ant. Operatie. Coma. Prolapsus cerebri. Dood na drie weken.

(Ned. Tijdschr. v. Geneesk. 1891. I. p. 401.)

Pat. 54 j. oud, vroeger steeds gezond, zag zijn lijden beginnen met Jacksonsche epilepsie in het rechterbeen, later ook in den rechterarm (Sept. 1889). De aanvallen volgden elkaar allengs sneller op; het rechterbeen en spoedig daarna ook de rechterarm werden paretisch. Nooit hoofdpijn; nooit braken; geen stuwingspapil of neuritis optica. Pat. heeft een zeer sterk optimismus en maakt voortdurend grappen, ondanks zijn ellendigen toestand. Peesreflexen rechts verhoogd.

Reeds 11 Nov. 1889 bestond volkomen paralyse van rechterarm en been.

Diagnose: Corticale haard in de linker motorische zone, zich uitbreidende naar de frontaalkwab. Tumor? Besloten werd eene exploratieve operatie te verrichten.

Operatie: 11 Nov. 1889. Trepanatie over de linker motorische zone. Verwijdering van eene beenplaat 6 × 6 cM. groot. De dura pulseert niet; zij wordt ingesneden en omgeslagen, waarna de voorste centraalwinding geelachtig wit verkleurd blijkt. Hieruit, alsook uit den voet van de eerste frontaalwinding wordt een stuk verwijderd,; bij insnijding komt men meer en meer op pathologisch hersenweefsel. De wond wordt gesloten en gedraineerd, de beenplaat niet ingezet.

Resultaat: De operatie was goed doorstaan, doch toen pat. bijkwam, bestond volkomen paralyse van rechterarm en been en motorische aphasie; pat. zegt alleen „goed".

Van 13—20 Nov. werd het bewustzijn slechter.

21 Nov. ontstond een hersenprolapsus. Pat. was comateus. Ook de rechter facialis was nu paralytisch, evenals de rechter extremiteiten; de peesreflexen waren geheel opgeheven.

De prolapsus cerebri nam toe, het coma werd dieper en 1 Dec. 1889 succombeerde pat. comateus.

Obductie: Bij de sectie werd een angio-sarcoma gevonden, 9 cM. lang, 4 à 4,5 cM. breed, dat den linker gyrus frontalis sup, den lobulus paracentralis en den top van den gyrus centralis ant. innam, zich naar de mediaanlijn scherp demarkeerde, doch zich naar de laterale zijde diffuus door den gyrus frontalis II en III en in den gyrus centralis ant. uitbreidde.

Geval 154. Wood and Agnew. Tumor of the brain. Operation.

(The University Med. Magaz. 1890. I. p. 112 en II p. 17.)

De pat., 55 j. oud, leed hoofdzakelijk aan linkszijdige hemianopsie en evenwichtsverlies.

Operatie: Trepanatie over de occipitaalkwab; daarbij laesie van den sinus lateralis, waardoor een belangrijke bloeding ontstond, die door tamponnade werd gestild. Na opening van de dura ontstond eene belangrijke hernia cerebri. Uit den cuneus werd een kleine cystische tumor verwijderd. Duur der operatie 1 uur 10 min. Dood na 36 uur.

Obductie: Bij de sectie vond men daarenboven een enorm diffuus sarcoma in de temporo-sphenoidaalkwab, dat latent was gebleven.

GLIO-SARCOMEN. (17 gevallen).

In 4 van de 17 gevallen van glio-sarcomen wordt een voorafgaand schedeltrauma genoemd; tweemaal wordt zelfs gesproken van herhaalde traumata op het hoofd.

In twaalf gevallen waren de tumoren diffuus, in vijf gevallen min of meer circumscript of afgekapseld.

Localisatie:

13 maal zetelde de tumor in de groote hersenen of in den hersenstam n.l. in de

frontaalkwab	2 maal.
motorische zone	8 maal (3 maal circumcript).
occipitaalkwab	1 maal.
bijna geheele hemisfeer	1 maal.
middelste kleine hersensteelen	1 maal (circumscript).

4 maal in het cerebellum (waarvan 1 circumscript) n.l.

in de rechter hemisfeer	2 maal
in de linker hemisfeer	1 maal
in beide hemisferen	1 maal.

Operatie:

Bij de operatie gevonden en geheel of partieel geëxstirpeerd werden de tumoren in 12 gevallen n.l.

A. Cerebrale tumoren:

in de frontaalkwab	1 maal
in de motorische zone	8 maal
in de occipitaalkwab	1 maal
bijna geheele hemisfeer	1 maal
middelste kleine hersensteelen	1 maal.

B. Cerebellaire tumoren: in geen enkel geval.

In 2 gevallen van cerebellaire tumoren werd de tumor wel gevonden, doch niet geëxstirpeerd en wel
eenmaal, omdat de tumor te groot en te diffuus was en
eenmaal, omdat de sterke hersenprolapsus het exstirpeeren onmogelijk maakte.

In 3 gevallen werd de tumor niet gevonden en wel eenmaal bij localisatie subcorticaal in de linker frontaalkwab en tweemaal bij localisatie in het cerebellum.

De oorzaken voor het niet vinden van den tumor waren: bij dengene, die in de linker frontaalkwab zat, dat eene verkeerde diagnose was gesteld en de tumor in de linker motorische zone was gelocaliseerd.

bij de beide cerebellaire tumoren:

eenmaal: de zetel van den tumor aan de basis en de uitbreiding op den pons,

eenmaal: eene verkeerde diagnose, daar men den tumor in de frontaal- en temporaalkwab gelocaliseerd had.

Resultaat der operatie:

A. Cerebrale tumoren. (13 gevallen).

In de 12 gevallen, waarbij de tumor gevonden en geëxstirpeerd werd, was het resultaat der operatie als volgt:

1. Tumoren in de motorische zone (8 gevallen)

driemaal wordt van eene partieele exstirpatie gesproken; in de andere gevallen wordt slechts opgegeven: exstirpatie, doch daaronder zijn er ook nog verschillende, waarbij de operatie post mortem slechts partieel bleek. In één geval werd pat. driemaal geopereerd en in een ander geval tweemaal.

Als genezen worden opgegeven 4 gevallen, doch in twee daarvan (Gibson and Annandale en Huselton) zonder nadere omschrijving van het verdere beloop en van den observatieduur. Eén geval was 5 maanden onder observatie en een ander 3 jaar (Annandale).

Groote verbetering werd verkregen in 3 gevallen:

eenmaal hield de verbetering 3 maanden aan en succombeerde pat. na $7\frac{1}{2}$ maand aan progressie van het lijden;

eenmaal werd pat. driemaal geopereerd; het eerste recidief deed zich eerst na 11 maanden voor en pat. succombeerde na $2\frac{1}{2}$ jaar aan progressie van de ziekte;

eenmaal onderging pat. 2 operaties; het eerste recidief ontstond na 2 jaar en 10 maanden en na 4 jaar was pat. nog in leven (Stieglitz, Gerster and Lilienthal).

Eénmaal succombeerde pat. na 3 dagen in collapsus.

2. Tumoren in de frontaalkwab (1 geval).

De pat. succombeerde na 24 uur aan haemorrhagie uit den tumor.

3. Tumoren in de occipitaalkwab (1 geval).

De pat. werd na 1 maand onverbeterd ontslagen.

4. Tumoren eener geheele hemisfeer (1 geval). De pat. succombeerde een paar uur na de operatie aan shock.

5. Tumor in de middelste kleine hersensteelen (1 geval). De pat. succombeerde na 24 uur aan shock.

In het eene geval, waarbij de tumor in de frontaalkwab niet werd gevonden, succombeerde pat. na 4 maanden aan progressie van het lijden.

B. Cerebellaire tumoren (4 gevallen).

In de 2 gevallen, waarbij de tumor wel werd gevonden, doch niet geëxstirpeerd, succombeerden beide patiënten:

eenmaal na 5 dagen aan shock,

eenmaal na 14 dagen aan sepsis na infectie van de wond bij het verbinden.

In de 2 andere gevallen, waarbij de tumor niet werd gevonden succombeerden de patiënten ook beiden:

eenmaal ten gevolge van een val uit het bed na 11 dagen,

eenmaal aan purulente meningitis na 8 weken.

Resumeerende vinden wij dus, dat van de 17 gevallen van glio-sarcomen na de operatie:

genazen: 4, waarvan nog 1 onder voorbehoud (observatieduur eenmaal 5 maanden, eenmaal 3 jaar).

veel verbeterden: 3 (eenmaal gedurende 3 maanden, eenmaal gedurende $2^1/_2$ jaar en eenmaal meer dan 4 jaar).

niet verbeterde: 1.

succombeerden: 9.

De oorzaken van den dood waren:

shock	in 4 gevallen.
meningitis	in 1 geval.
haemorrhagie	in 1 geval.
sepsis	in 1 geval.
progressie van het lijden	in 3 gevallen.
val uit het bed	in 1 geval.

In 7 van de 17 gevallen moet dus de dood aan de gevolgen van de operatie worden toegeschreven; wij vinden derhalve ruim 40 % mortaliteit ten gevolge van de operatie zelve. Hiertoe behoorden 3 van de 4 cerebellaire tumoren.

FIBRO-SARCOMEN (6 gevallen).

In geen enkel geval wordt een schedeltrauma als aetiologisch moment genoemd. Alle tumoren waren circumscript; eenmaal werden 2 operatiën verricht met een tusschenruimte van 6 jaar. (Durante.)

Localisatie: Van de 6 tumoren waren er 3 gezeteld in de groote hersenen en uitgegaan:

eenmaal van de dura mater,
eenmaal van de linker frontaalkwab,
eenmaal van de linker motorische zone, terwijl

de andere in het cerebellum zetelden, en wel:

tweemaal in de rechter hemisfeer,
eenmaal in de linker hemisfeer.

Operatie: Van de 3 cerebrale tumoren werden er 2 bij de operatie gevonden en geëxstirpeerd; eenmaal werd de tumor niet gevonden wegens eene verkeerde diagnose. De tumor zat in de linker frontaalkwab en was gediagnostiseerd in de linker hemisfeer van het cerebellum (Hermanides).

Van de 3 cerebellaire tumoren werden er 2 gevonden en geëxstirpeerd, eenmaal echter slechts gedeeltelijk, terwijl eenmaal de tumor wel gevonden, doch niet verwijderd werd wegens het ontstaan van een collapsus gedurende de operatie.

Resultaat der operatie:

A. Cerebrale tumoren (3 gevallen, waarvan 2 geëxstirpeerd).

1. Tumoren der dura mater (1 geval).

De tumor, die op de linker frontaalkwab drukte, werd geëxstirpeerd en pat. was gedurende 6 jaar genezen; daarna ontstonden teekenen van recidief en bij eene 2de operatie werd een afgekapselde tumor geëxstirpeerd; na deze operatie ontstond gedurende 6 maanden groote verbetering; daarna deden zich aanvallen van epilepsie voor, die afhankelijk werden gesteld van eene chronische encephalitis. (Durante).

2. Tumoren der motorische zone (1 geval).

Als resultaat wordt alleen gemeld genezen, zonder opgave van observatieduur en zonder verdere aanteekeningen. (Steele).

De pat. lijdende aan een tumor in de frontaalkwab, die niet werd gevonden, succombeerde binnen 24 uur aan shock.

B. Cerebellaire tumoren (3 gevallen, waarvan 2 geëxstirpeerd).

Tweemaal ontstond groote verbetering in de algemeene verschijnselen; eenmaal was de observatieduur 6 maanden, eenmaal slechts 1 maand.

Het geval, waarbij de tumor wel gevonden, doch niet geëxstirpeerd werd, succombeerde binnen 12 uur aan shock.

Resumeerende blijkt dus, dat van de 6 fibro-sarcomen door de operatie:

genazen 1 geval (twijfelachtig);

veel verbeterden 3 gevallen (waarvan 1 na $6^1/_2$ jaar nog in leven was, 1 gedurende 6 maanden en 1 gedurende 1 maand geobserveerd werd);

succombeerden 2 gevallen, beide aan shock; derhalve 33 $^0/_0$ mortaliteit ten gevolge van de operatie, waaronder 1 cerebellaire tumor.

SARCOMEN (61 gevallen).

In 16 van de 61 gevallen was een schedeltrauma korter of langer tijd aan het uitbreken der tumorverschijnselen voorafgegaan; in sommige gevallen zelfs 20, 25 en 30 jaar.

Localisatie. De sarcomen waren in 34 gevallen min of meer circumscripte tumoren en in 27 gevallen diffuus; viermaal lagen zij subcorticaal. De oudste lijder was 75 jaar (Aldibert).

In 60 gevallen zetelden de tumoren in de groote hersenen, aldus verdeeld:

in de frontaalkwab	7 maal.
motorische zone	38 maal.
parietaalkwab	1 maal.
occipitaalkwab	3 maal.
schedelbasis (middelste schedelgroeve)	1 maal.
thalamus opticus	1 maal.
corpus striatum	1 maal.
dura mater	8 maal,

daarentegen slechts 1 maal in de linker hemisfeer van het cerebellum (circumscripte tumor).

Operatie: Bij de operatie werd de tumor gevonden en geëxstirpeerd in 45 gevallen bij localisatie in de groote hersenen, en wel:

in de frontaalkwab	5 maal.
motorische zone	29 maal.
occipitaalkwab	3 maal.
schedelbasis	1 maal.
dura mater	7 maal.

In 6 gevallen werd de tumor wel gevonden, doch niet geëxstirpeerd, n.l. 5 maal bij localisatie in de motorische zone en 1 maal bij een tumor der dura mater.

De oorzaak, dat de tumor in die gevallen niet verwijderd werd, was:

driemaal, omdat hij te diffuus en te vaatrijk was (Hirschl, Conzoy [1]), Nichelson),

eenmaal, omdat multiple sarcomen in de omgeving lagen (v. Beck),

eenmaal succombeerde pat., voordat men het 2de tempo der operatie volgens Horsley kon verrichten (Elliot and Taylor),

[1]) De tumor in het geval van Conzoy woog 1 Eng. pond en 11 ons.

en eenmaal (tumor der dura mater (collabeerde pat. reeds terstond na het openen der schedel en succombeerde een paar uur later; dit was een lijder aan myocarditis. (Sonnenburg).

In 9 gevallen werd de tumor bij de operatie niet gevonden en wel bij localisatie in de:

motorische zone	4 maal,
frontaalkwab	2 maal,
parietaalkwab	1 maal,
thalamus opticus	1 maal,
corpus striatum	1 maal.

De oorzaken voor het niet vinden der tumoren bij de operatie waren de volgende:

driemaal werd eene verkeerde diagnose gemaakt n. l.

eenmaal was de tumor gelocaliseerd in de rechter hemisfeer van het cerebellum en bleek hij in den thalamus opticus te liggen,

tweemaal was hij in de motorische zone gediagnostiseerd en lag hij in de frontaalkwab, resp. in het corpus striatum,

driemaal lag de tumor te diep in het centrum ovale, tweemaal in de motorische zone en eenmaal in de frontaalkwab,

eenmaal was de tumor te diffuus, had dezelfde consistentie als de omgeving en geen duidelijke kleursverschil, zoodat hij over het hoofd was gezien,

eenmaal was de operatie te veel naar voren verricht (parietaalkwab)

en eenmaal collabeerde pat. door bloedverlies, zoodat de dura niet geopend werd en pat. kort daarna reeds succombeerde.

In het éene geval van cerebellairen tumor werd het gezwel niet gevonden, daar eene verkeerde diagnose was gemaakt; men had den tumor in de rechter motorische zone gelocaliseerd en hij zetelde in de linkerhelft van het cerebellum.

Resultaat der operatie.

A. Cerebrale tumoren (60 gevallen).

In de 45 gevallen, waarbij de tumor gevonden en geëxstirpeerd werd, was het resultaat der operatie als volgt:

1. Tumoren der motorische zone (29 gevallen);

9 maal wordt opgegeven, dat slechts eene partieele exstirpatie geschiedde; in de overige gevallen wordt eenvoudig van exstirpatie gesproken.

Als genezen worden vermeld 13 gevallen:

eenmaal was de pat. na 3 jaar nog gezond (Gallie);

driemaal wordt slechts gesproken van genezing, zonder nadere opgaven van observatieduur of beloop (Sciamanna en Postempski, v. Beck, Carson).

tweemaal was de observatieduur vóór de publicatie slechts 4 maanden (Beevor and Ballance en Riegner), eenmaal 8 maanden (Murray and Richardson), eenmaal 6 maanden (Anderson, Buchanan and Coats), eenmaal 3 maanden (Czerny), eenmaal 5 maanden (Dana and Conway), tweemaal $3^1/_2$ jaar (Frank en Church, Duncan and Mayland), eenmaal ongeveer 3 jaar (Henschen).

Groote verbetering werd verkregen in 3 gevallen:

eenmaal stierf pat. na 3 jaar aan recidief (Weir en Seguin),

eenmaal werd pat. in $7^1/_2$ maand 4 maal geopereerd en telkens werd een recidief verwijderd, totdat pat. ten slotte na $1^1/_2$ jaar succombeerde aan recidief en metastasen in de longen (Hitzig-Bramann) en

eenmaal bleef pat. na de operatie 2 jaar vrij van recidief; daarna werd een tumor van 3 ounces geamoveerd en 8 maanden na de 2de operatie succombeerde pat. aan progressie van het lijden (Ballance).

Weinig of geen verbetering werd verkregen in 4 gevallen:

eenmaal werd bij de eerste operatie geen tumor gevonden; bij eene tweede operatie na 3 maanden wel, doch pat. succombeerde reeds 3 maanden later aan recidief (Fischer),

eenmaal was de pat. na 6 maanden nog in leven (Webster)

eenmaal wordt geen observatieduur opgegeven (Rose) en

eenmaal succombeerde pat. reeds na 3 maanden (Syme).

In 9 gevallen succombeerden de patiënten reeds spoedig na de operatie:

eenmaal aan pneumonie ten gevolge van glottis-paralyse na 36 uur (von Eiselsberg),

vijfmaal aan shock en bloedverlies,

eenmaal aan meningitis en

tweemaal aan progressie van het lijden binnen 3 weken.

2. Tumoren der frontaalkwab (5 gevallen).

Als genezen worden opgegeven 2 gevallen (Thomas and Keen en Hitzig-Bramann); in beide gevallen werd tijdens de operatie de zijventrikel geopend. In het eene geval was de pat. na 3 jaar nog zonder recidief en in het andere geval duurde de observatie slechts 14 dagen.

In drie gevallen succombeerden de patiënten kort na de operatie,

tweemaal aan shock en

eenmaal aan progressie van het lijden, terwijl bij de sectie ook in de andere frontaalkwab een tumor werd gevonden (Graser).

3. Tumoren der occipitaalkwab (3 gevallen).

Alle 3 gevallen succombeerden kort na de operatie:

tweemaal aan haemorrhagie tijdens de operatie, eenmaal uit den tumor zelf en eenmaal uit den sinus lateralis, en in dit laatste geval werd bij de obductie nog een enorme latent gebleven tumor in de temporo-sphenoidaalkwab gevonden;

eenmaal overleed pat. na 9 dagen aan progressie van het lijden.

4. Tumoren der schedelbasis (1 geval).

De pat., bij wien een sarcoom van de schedelbasis der middelste schedelgroeve werd verwijderd, succombeerde na 12 dagen aan meningitis; hier bestond eene metastase in het cavum pharyngonasale.

5. Tumoren der dura mater (7 gevallen).

Als genezen worden opgegeven 4 gevallen; daaronder is tweemaal eene observatieduur van slechts 4 maanden; eenmaal wordt slechts gesproken van genezing zonder meer (Postempski) en eenmaal succombeerde pat. na 8 jaar aan nephritis en werd bij obductie geen recidief gevonden (Mac. Ewen). Dit laatste geval is des te merkwaardiger, daar het het eenige geval is, waarbij de operatie van een metastatisch sarcoom met zulk een gunstigen uitslag werd bekroond.

Eén geval wordt als verbeterd opgegeven zonder meer en in 2 gevallen trad kort na de operatie de dood in ten gevolge van progressie van het lijden.

In de 6 gevallen, waarbij de tumor gevonden, doch niet geëxstirpeerd werd, was het resultaat als volgt:

tweemaal ontstond een gering palliatief effect, eenmaal duurde de

observatie 2 maanden en eenmaal succombeerde pat. na 5 maanden aan progressie van het lijden;

driemaal succombeerde de pat. aan shock kort na de operatie en eenmaal aan meningitis na 12 dagen.

In de 9 gevallen, waarbij bij de tumor niet werd gevonden, was het resultaat het volgende:

alle succombeerden kort na de operatie of hoogstens na een paar maanden aan progressie, zonder veel meer effect van de operatie gehad te hebben, dan dat de hoofdpijn was verminderd. De oorzaak van den dood was:

shock in 5 gevallen (3 maal in de motorische zone, 1 maal in de parietaalkwab, 1 maal in het corpus striatum);

meningitis in 1 geval na 2 maanden (frontaalkwab);

progressie van het lijden in 3 gevallen na 8 dagen (thalamus opt.), na 3 maanden (frontaalkwab), na 3 weken (motorische zone).

Driemaal was de operatie in coma verricht.

B. Cerebellaire tumoren (1 geval).

Hier werd de tumor niet gevonden en succombeerde pat. na $2^1/_2$ maand aan progressie van het lijden.

Resumeerende blijkt derhalve, dat van de 61 sarcomen:

genazen 19, waarvan 13 onder voorbehoud, daar de observatieduur korter dan 1 jaar was.

veel verbeterden 3 (observatieduur hoogstens 3 jaar).

weinig verbeterden 7.

succombeerden 32.

De doodsoorzaken waren:

Shock 15 maal.

meningitis 4 maal.

progressie van het lijden (recidief) 17 maal (waarbij 2 maal na 3 jaar, 1 maal na $1^1/_2$ jaar).

haemorrhagie 2 maal.

pneumonie 1 maal.

nephritis 1 maal (Mac-Ewen) zonder recidief van den tumor.

22 maal moet dus de exitus letalis in verband worden gebracht met de operatie, derhalve vinden wij 36 % mortaliteit ten gevolge van de operatie zelve.

Vatten wij alle 84 gevallen van sarcomen samen, dan blijkt derhalve, dat als genezen worden opgegeven 24 patiënten, waarvan echter in 16 gevallen het resultaat te voorbarig als zoo gunstig is beschouwd, daar de observatieduur veel te kort was om een recidief met eenige zekerheid te kunnen uitsluiten.

9 maal ontstond groote verbetering,

8 maal geringe verbetering en

43 maal de exitus letalis korter of langer tijd na de operatie, dus in ± 50% der gevallen, terwijl uit de statistiek verder blijkt, dat in ± 37% der gevallen de oorzaak van den dood aan de operatie zelf moet worden geweten.

Bij de gliomen vonden wij, dat 25 van de 31 gevallen korter of langer tijd (hoogstens een paar maanden) na de operatie succombeerden, hetgeen eene mortaliteit geeft van ± 80%, terwijl daar in 50% van de gevallen de operatie zelve als de oorzaak van den dood moet worden beschouwd.

Gaan wij deze cijfers afzonderlijk na voor de circumscripte en diffuse tumoren, dan vinden wij, dat van de gevallen van gliomen succombeerden:

15 van de 21 met diffuse tumoren,

8 van de 10 met circumscripte tumoren,

zoodat hier de verhouding ongeveer gelijk is; men kan echter met groote waarschijnlijkheid aannemen, dat in vele gevallen, waar van een circumscript glioma sprake is, geen uiterst nauwkeurig onderzoek is verricht omtrent de vaak alleen mikroskopisch zichtbare uitbreiding van het neoplasma, te meer, daar menigmaal geen sectie kon worden verricht; de gliomen toch zijn meerendeels infiltreerende tumoren.

Voor de gevallen van sarcoma vinden wij de volgende cijfers:

van de 45 met circumscripte sarcomen succombeerden er 18 en van de 39 met diffuse sarcomen 26.

Hieruit blijkt dus duidelijk de groote mortaliteit bij de diffuse tumoren, waarbij men ook gewoonlijk slechts eene partiëele operatie kon verrichten, gedeeltelijk omdat de tumor te groot was om ruim in het gezonde weefsel te kunnen worden geëxstirpeerd, gedeeltelijk omdat het onmogelijk was de juiste grens tusschen tumor en normaal hersenweefsel aan te geven.

Meermalen vonden wij in deze groepen opgegeven, dat nog geopereerd werd, terwijl de pat. reeds in coma was of herhaalde aanvallen van coma elkaar opvolgden; hier werd dus op eene vitale indicatie

geopereerd, niet op eene causale en het resultaat was in bijna alle gevallen noodlottig voor den lijder. In bijna alle gevallen toch succombeerden de patiënten bijna onmiddelijk na de operatie aan „shock" en waar een enkele maal het leven nog gedurende eenige dagen of weken werd gerekt, was ook het palliatief effect in den regel niet noemenswaard.

Zooals wij dan ook reeds vroeger opmerkten, moet men er zich van onthouden patiënten te opereeren, die reeds in coma verkeeren. Ook in de meeste gevallen van diffuse gliomen en glio-sarcomen had men beter gedaan zich van eene operatie te onthouden, maar veelal bleek eerst bij de operatie de inoperabiliteit. Op grond zijner eigen ervaringen op dit punt geeft Winkler [1]) de volgende nauwkeurige aanwijzingen om vooraf de gevallen te herkennen, die steeds inoperabel zijn. Daartoe rekent hij: snel groeiende gezwellen (in $1/2$ tot $1 1/2$ jaar), die sluipend beginnen met spraakstoornissen, welke niet of moeilijk te ontleden zijn, gezwellen tijdens welker ontwikkeling eerst in groote tusschenpoozen, dan sneller en sneller op elkaar, toevallen volgen met hoofdpijn, braken, polsvertraging en bewusteloosheid, dikwijls van langen en van steeds toenemenden duur;

gezwellen tijdens welker groei elk (eerst nog als onschuldig aangezien) toeval de verschijnselen verergert, waarbij naast ondefinieerbare spraakstoornissen, hemiplegie met hemianaesthesie al spoedig voor den dag komt;

gezwellen, waaraan zich paren eigenaardige noch op athetotische, noch op typische slingerbewegingen, maar allerminst op typische Jackson'sche toevallen gelijkende, gecoördineerde tonische krampen in de verlamde en stijve ledematen en waarbij snel ook het intellect blijvend lijdt;

gezwellen, waarbij naast dit alles wel hemianoptische gezichtsvelddefecten kunnen worden aangetroffen, maar waarbij toch stuwingspapillen of neuritis optica ondanks al die symptomen niet of eerst zeer laat kunnen worden aangetoond.

Deze tumoren, zegt Winkler, mogen niet worden geopereerd; zij verhoogen de drukking zeer langzaam, omdat zij, ondanks hun snellen groei, het zenuwweefsel niet verplaatsen, maar in de plaats der zenuwelementen treden. Zij infecteeren de subarachnoidale ruimte niet, omdat zij laat aan de oppervlakte komen en zij wijzen door het ontstaan der verschijnselen zachtjes aan, maar nagenoeg

[1]) Winkler. Ned. Tijdschr. voor Geneesk. 1893. I. No. 7. p. 235.

gelijktijdig op allerlei hersengebied, — al zij het ook op verschillende gebieden sprongsgewijze verergerden — op een gelijktijdig of nagenoeg gelijktijdig ontstaan op velerlei plaatsen in de hersenen. Zij wijzen op een medelijden der stamganglien of capsula interna, terwijl daarnaast symptomen van schorslijden zijn. In één woord, het is een groep van tumoren, die op de temperatuurcurve en de anamnese na, velerlei verschijnselen van abscessus cerebri vertoont, een groep van door de geheele hemisfeer zich gelijktijdig ontwikkelende tumoren.

Houdt men deze opmerkingen in het oog, dan zal men in het vervolg nog menigmaal van eene operatie afzien, waar men tot heden een radicale operatie trachtte te verrichten of den patiënt met eene partieele exstirpatie te helpen. Zijn de algemeene symptomen te hinderlijk, dan zal men waarschijnlijk in de meeste gevallen met een der later te beschrijven palliatieve operatiemethoden met veel minder gevaar den pat. dezelfde verlichting in zijn lijden kunnen verschaffen.

NIET PARASITAIRE CYSTEN.

Van niet parasitaire cysten vond ik 23 gevallen in de literatuur vermeld; slechts tweemaal moest ik mij met een referaat vergenoegen, in de 21 overige gevallen had ik gelegenheid de oorspronkelijke, dikwijs echter zeer korte ziektegeschiedenis door te lezen.

Geval 155. Beck. Kyste de la région motrice droite. Trépanation. Guérison.

(Auvray, Les tumeurs cérébrales. 1896. Thése de Paris. p. 220).

Een jongen van 9 jaar leed op $1\frac{1}{2}$ jarigen leeftijd aan otitis media; daarna steeds gezond. In Maart 1893 ontstonden heftige hoofdpijnen en vermindering van het gezichtsvermogen, dat binnen korten tijd geheel verloren ging. Verder bestond braken en aanvallen van Jackson'sche epilepsie.

Diagnose. Tumor in de rechter motorische zone.

Operatie. 23. IV. 1894. Osteoplastische schedelresectie over de

rechter centraalwindingen, waarbij eene cyste wordt gevonden, met helder vocht gevuld, die gemakkelijk kon worden uitgepeld. Drainage. Verband.

Resultaat. Volkomen genezing van de wond zonder stoornissen. Alle verschijnselen verdwenen en in Sept. 1895, dus na $1^1/_2$ jaar, was pat. volkomen gezond.

GEVAL 156. E. von Bergmann. Cyste in het midden der linker achterste centraalwinding. Operatie. Dood na 4 weken.

(Die chirurgische Behandlung von Hirnkrankheiten, S. 137.)

Een man van 25 j. leed vóor 6 à 7 jaren aan een schedeltrauma, waarvan nog een litteeken in het midden der linker parietaalstreek getuigt.

Begin April 1886 ontstonden heftige hoofdpijnen en 19 April 1886 bespeurde pat. een zwakte in den rechterarm en den volgenden dag ook in het rechterbeen. Op dien zelfden dag tweemaal plotseling verlies van bewustzijn; daarna aphasie en paralyse van rechterarm en been. Verbetering hiervan, vooral van de hoofdpijn, onder J. K.-gebruik.

1 Oct. 1887 weer plotseling verlies van bewustzijn; daarna nu en dan krampen in de paretische ledematen, in den rechterarm beginnende. Op 10 Januari 1888 opneming in de kliniek. Pijnlijk drukpunt boven het rechteroor; lichte rechtszijdige facialisparese, spastische parese van rechterarm en rechterbeen, waarin een tremor ontstaat, zoodra beproefd wordt die deelen te bewegen. Sensibiliteitsstoornissen en stoornissen in den spierzin in de rechter lichaamshelft. Geen stuwingspapillen.

Diagnose: Gumma in de linker motorische zone, daar gepigmenteerde litteekens op rechter onderbeen en vlekken op de glans penis bestonden. Smeerkuur, J. K. zonder effect.

Operatie: 21 April 1888. Exploratieve trepanatie over de linker centraalwindingen. Dura pulseert niet in het achterste deel van de wond en blijkt daar met de onderliggende hersenmassa, die geelachtig verkleurd is, vergroeid. Bij incisie daarvan blijkt eene 2 mM. dikke laag oedemateus bindweefsel te bestaan en daarna wordt eene cyste geopend, waaruit veel heldergeel vocht met

enkele vlokken wordt ontlast. De cyste was kippenei-groot en waarschijnlijk het residu van een apoplectischen haard; zij werd getamponneerd en de wond verder zooveel mogelijk gesloten.

Resultaat. Wondgenezing herhaaldelijk gestoord door ophoopen van liquor cerebro-spinalis, dien men weer moest laten afvloeien. Weinig verbetering der paresen en der aphasie; nu en dan nog epileptische aanvallen.

18 Mei 1888. Sterk epileptisch insult, waarna pat. comateus bleef, zoodat hij den 20sten Mei, dus 4 weken na de operatie, succombeerde.

Obductie. De cyste stond in verbinding met den rechter zijventrikel en er bestond eene leptomeningitis.

GEVAL 157. Broca. Kyste du cerveau; opération; guérison.

(Cinquième congrès français de Chirurgie. 1891.
Sem. medic. 1891. p. 120).

Een pat. leed sedert 4 jaar aan Jackson'sche epilepsie, steeds in den duim beginnende en daarnaast bestond eene linkszijdige monoplegia brachialis spasmodica.

Diagnose. Vermoedelijk een hersencyste.

Operatie. Trepanatie over de rechter motorische zone, waarbij in het midden der rechter centraalwindingen eene cyste werd gevonden, die geïncideerd en gedraineerd werd.

Resultaat. Bijna volkomen genezing; slechts nu en dan zeer geringe nachtelijke insulten.

GEVAL 158. Th. Diller and J. J. Buchanan. A case of subcortical cyst of the lower part of the left ascending parietal convolution; operation; recovery.

(American Journ. of the med. Sciences. July 1893).
Centralbl. f. die medicin. Wissensch. 28 April 1894. No. 17. S. 300.

Een man van 34 jaar, die herhaaldelijk slagen op het hoofd had gehad, vertoonde in den beginne eenige moeielijkheid bij het

uitspreken van enkele woorden en eene parese van den rechterarm en van de rechter gelaatshelft. (Juni 1892). Daarbij kwamen achtereenvolgens de volgende verschijnselen: braken, hoofdpijn, vooral in de linker voorhoofdsstreek, die 's nachts erger werd, duizeligheid, zwakte in het rechterbeen en ten slotte krampen, die het eerst in den rechterarm en de rechter gelaatshelft en later ook in het rechterbeen ontstonden, zonder verlies van bewustzijn. Bij zijne opneming (Aug. 1892) constateerde men: een oud litteeken ter hoogte van den linker sulcus Rolandi, aphasie, parese van rechterarm, rechterbeen en rechter gelaatshelft, geen stoornissen der sensibiliteit, geen stuwingspapillen.

Diagnose. Subcorticale haard in de linker centraalwindingen (subcorticaal, omdat de parese voorafging aan de convulsies).

Operatie. Trepanatie over het onderste deel van de voorste centraalwinding (centrum voor de rechterhand). De dura mater pulseert niet, wordt omgeslagen en de schijnbaar normale hersenmassa vertoont evenmin pulsaties. Na bepaling der centra door electrische prikkeling wordt eene punctie gedaan, doch eerst de derde maal wordt helder vocht geaspireerd. Na incisie wordt eene cyste gevonden, die ongeveer 1 c.m. onder de schors was gelegen; deze wordt gedraineerd en daarna de wond gesloten.

Resultaat. Genezing ongestoord. Hoofdpijn, duizeligheid en braken zijn na de operatie verdwenen. Belangrijke parese van den rechterarm na de operatie, die eerst zeer langzaam verbeterde, terwijl de aphasie en de facialis-parese nog veel minder snel verbeterden.

Op den 2den dag na de operatie ontstond een kramp in den geheelen rechterarm; gedurende de eerste 3 weken had pat. 8 à 10 dergelijke aanvallen, die zich allengs in een beperkter gebied openbaarden en ten slotte nog maar alleen in den duim opkwamen.

GEVAL 159. Doyen. Kyste séreux du cerveau. Opération; guérison.

(Cinquième congrès français de Chirurgie. 1891.
Sem. médic. 1891. p. 119).

Een jongen van 16 jaar leed sedert zijn 7de jaar aan vermindering van het intellect, epileptiforme aanvallen, en ten slotte aan eene linkszijdige hemiplegie. Het gezicht-

vermogen was rechts verloren en er bestond eene uitpuiling van den schedel over de rechter temporaalstreek.

Diagnose. Vermoedelijk een cystische hersentumor.

Operatie. Bij de trepanatie werd daar ter plaatse inderdaad eene groote cyste gevonden van meer dan $^1/_3$ Liter inhoud, die geïncideerd en gedraineerd werd.

Resultaat. Genezing in 2 maanden, die na 2 jaar nog stand hield. (Nadere bizonderheden ontbreken).

Geval 160. Eskridge and Parkhill. Cyst of the brain in the foot of the left second frontal convolution; motor agraphia (?) from inability to spell; evacuation of the cyst; improvement; traumatic meningeal hemorrhage two months later; second operation; recovery.

(Medical News. 1 August 1896. p. 122.)

Pat. 34 jaar oud leed vroeger veel aan hoofdpijn; op zijn 22ste jaar otorrhoe links; op zijn 29ste jaar syphilis. Begin 1893 werd pat. allengs zeer prikkelbaar; Sept. 1893 kreeg hij moeite met schrijven en een jaar later kon hij bijna in het geheel niet meer schrijven. In Juli 1894 heftige hoofdpijn in de linker voorhoofdstreek, die langzamerhand continueel werd. Januari 1895 plotseling spraakstoornissen, die na een half uur voorbijgingen, doch zich nu en dan herhaalden. Verlies van geheugen. Mei 1895 stoornissen in het loopen, waggelende gang met afwijken vooral naar links; nu en dan plotseling braken. De hoofdpijn en spraakstoornissen namen allengs toe, zoodat tot een operatie besloten werd, daar men een locaal proces, vermoedelijk een tumor in de linker frontaalkwab aannam.

Operatie: 5 Dec. 1895. Trepanatie over de linker frontaalkwab (voet der 2de frontaalwinding). De dura pulseert niet, promineert sterk door de opening. Bij incisie van de dura, die iets verdikt is, wordt eene cyste aangesneden, waaruit eene vrij groote hoeveelheid geelachtig vocht te voorschijn komt; deze cyste bleek vlak onder den cortex cerebri te zitten, op eene diepte van $^1/_2$ inch. De

wand der cyste werd niet geamoveerd; de cyste werd gedraineerd, de dura gehecht en de wond gesloten.

Resultaat. Op den 9den dag was de holte bijna geheel geobliteréerd. Direct na de operatie bestond eene geringe fasialis en hypoglossus-parese en sterke spraakstoornis, die reeds na enkele dagen teruggingen. Het schrijven verbeterde allengs zeer veel; de hoofdpijn verdween. 1 Febr. 1896 stootte pat. zijn hoofd op de plaats, waar het been geamoveerd was. Den volgenden dag hoofdpijn, duizeligheid, braken; na 4 dagen doofheid in rechterarm, vergeetachtigheid in hooge mate. Op vermoeden eener meningeale bloeding:

2de operatie op 13 Febr. 1896. Hierbij werd subduraal over de geheele linker frontaalkwab eene holte gevonden, gevuld met sero-sanguinolent vocht en vrij versche bloedstolsels, die verwijderd werden. Daarna sluiting der wond en verband.

Resultaat. Na deze operatie belangrijke collapsus en enkele convulsies in de rechter lichaamshelft en weer sterke agraphie, die eerst zeer langzaam verbeterde. Toch ontwikkelde zich allengs eene duidelijke dementia.

GEVAL 161. Gibson and Felkin. Subdurale cyste. Operatie. Genezing.

(Medical chronicle. Oct. 1889. Edinb. med. Journ. May 1894. p. 1032).

In de medico-chirurgical Society of Edinburgh werd door Gibson and Felkin eene 23-jarige vrouw voorgesteld, die in Jan. 1888 onder observatie was gekomen. Rechterarm en been waren slecht ontwikkeld en grootendeels geparalyseerd. Zij had eene laterale deviatie van den wervelkolom, in het lendengedeelte naar links en in het ruggedeelte naar rechts divergeerende. Met de vingers der rechterhand kon zij juist een potlood opnemen; de spierkracht was gering; zij kon met moeite de rechterhand bijna tot aan haar mond brengen; in het polsgewricht kon zij hare hand niet bewegen en ook haar voorarm kon zij niet dragen. Sterke sensibiliteitsstoornissen in den rechterarm; de rechter radiaalpols was kleiner dan, doch synchroon met de linker; de rechterarm was 3 inches korter dan de linker; het rechterbeen $1^1/_4$ inch korter dan het linker. Zij kon niet lang achtereen loopen. Rechterarm

en been waren koud, wat cyanotisch en gewoonlijk iets lager in temperatuur dan links.

Op den leeftijd van 10 maanden kreeg pat. een trauma op het hoofd, doordat een voorwerp van het dak van een huis daarop viel; ten bewijze hiervan was in 1888 nog links eene depressie in het been van den schedel te constateeren, die de fissura Rolandi kruiste.

Hare vond bij de operatie op 18 Januari 1888 eene groote subdurale cyste, die zich over eene diepte van 2 inches van het schedeloppervlak uitstrekte; ook werd er een osteophyt gevoeld, die van de tabula vitrea naar binnen groeide. Deze werd geamoveerd en de wand der cyste na ontlediging zooveel mogelijk weggenomen. Na 12 dagen was de wond volkomen genezen.

Resultaat na 6 jaar. Pat. loopt veel beter; nu zes mijlen achter elkaar, vroeger slechts 1 mijl. Het been is sinds de operatie $1^1/_4$ inch gegroeid, de arm $2^3/_4$ inch. De deviatie van den wervelkolom is verminderd; de temperatuur aan beide lichaamshelften dezelfde en het gevoel is teruggekeerd. Pat. kan nu met de rechterhand schrijven, hoewel nog enkele bewegingen beperkt zijn.

Geval 162. Hammond. Reports of a case of cyst of the brain, with operation.

(Boston med. and Surgic. Journ. No. 18. 1887).

Eene vrouw van 31 jaar leed sedert $2^1/_2$ jaar aan hersenverschijnselen, die met linkszijdige convulsies en plotseling verlies van bewustzijn begonnen; de linker gelaatshelft bleef verlamd. Een jaar later ontstond eene parese van den linkerarm, die ten slotte volkomen paralytisch werd, terwijl het linkerbeen allengs zwakker werd. In dien tusschentijd meerdere linkszijdige epileptische insulten. Ten slotte eerst hoofdpijn, vooral boven het rechteroor gezeteld.

Diagnose. Tumor in de rechter motorische zone.

Operatie: Maart 1887. Pat. had toen paralyse van linker gelaatshelft, linker hypoglossus, verhemelte, linkerarm en parese van linkerbeen; geen sensibiliteitsstoornissen. Beiderzijds verhoogde peesreflexen.

Trepanatie over de rechter centraalwindingen; de hersenmassa zag er normaal uit; proefpunctie gaf ook geen resultaat en pat. succombeerde 21 uur na de operatie.

Obductie. Diep in de witte stof onder de motorische zone vond men 3 cysten, gevuld met serum en verweekte hersenmassa. De ligging kwam overeen met de centra van gelaat, arm en been.

Men vermoedde, dat de ingestoken naald tusschen de cysten doorgegaan was.

GEVAL 163. Hammond. Seven recent cases of brain surgery.

(Med. News. 31 October 1891. Centralbl. f. Chir. 1892. No. 12. S. 251).

Een meisje van 19 jaar had sinds haar vroegste jeugd linkszijdige hemiplegie, sedert 5 jaar epileptische toevallen en zij was daarbij geesteszwak.

Diagnose. Tumor in de rechter parietaal- en frontaalkwab, speciaal in de centraalwindingen.

Operatie. Trepanatie daar ter plaatse; na opening van den schedel bleken de hersenvliezen vergroeid, een cysteusen, blauwachtigen tumor bedekkende, waaruit zich na punctie en incisie heldere vloeistof ontlastte. Er werd een draineerbuis 3 duim diep ingebracht, waarna voortdurend helder sereus vocht bleef afvloeien.

Resultaat. Pat. succombeerde na 6 dagen en de sectie leerde, dat de geheele parietaalkwab en het achterste en bovenste deel van de frontaalkwab door eene cyste waren ingenomen, die slechts door eene dunne laag hersenweefsel van den zijventrikel was gescheiden. De wond was zonder eenige reactie; geen meningitis. Hammond meende, dat die cysten zich in de jeugd in aansluiting aan eene meningitis hadden ontwikkeld.

GEVAL 164. Hermanides — van Iterson. Cyste in de linker hemisfeer van het cerebellum. Operatie. Groote verbetering.

(Hermanides; operatieve behandeling van hersengezwellen. Diss. Utrecht. 1894. p. 33.)

Een jongen van 13 jaar leed vóór 6 jaren aan linkszijdige otitis media, waarna nog langen tijd otorrhoe, alsook doofheid

van het linkeroor bleef bestaan. Vóor 2 jaar dubbelzien, dat van zelf weer verdween; daarbij parese en contractuur van linker mond-facialis. In 1891 ontstond een heftige koortsaanval met oorpijn en spontane ontlasting van veel pus, braken, hoofdpijn en jactatie. Circulatiestoornissen in de papilla optica.

Begin 1892. Strabismus divergens op beide oogen. Stuwingspapillen. Patellairreflexen verhoogd. Nystagmus bij het zien naar rechts. Hoofd en romp naar links gewend. Bij het loopen uitwijken naar links en struikelen. Braken, duizeligheid, hoofdpijn.

Einde 1892. Algemeene atonie en asthenie van spieren. Rechts reflexverhooging. Hoofd en romp naar links, opisto-pleuro-tonus. Linker lichaamshelft zwakker, alsook kouder dan rechts. Zeer dikwijls braken, weinig hoofdpijn, vaak duizeligheid. Tong trilt, wordt naar rechts uitgestoken. Loopen onmogelijk. Pijnlijkheid langs de vena jugularis sinistra. Incontinentia urinae. Vaak trillingen in extremiteiten en gelaat.

Diagnose. Aanvankelijk luidde de diagnose: hersentumor in de linker middenste kleine hersenstelen; later absces of tuberkel in de linker hemisfeer der kleine hersenen met prikkeling van den pedunculus cerebelli en ten slotte, vooral op grond van de pijnlijkheid langs de vena jugularis, abscessus cerebri in hemisphaera sinistra cerebelli (of tuberkel?).

Operatie 24. XI. 1892. (Van Iterson.) Met hamer en beitel wordt een gulden-groote opening over de linker hemisfeer van het cerebellum gemaakt; de dura puilt uit, pulseert niet; proefpunctie geeft helder vocht; daarna incisie van de dura, waarop zooveel vocht afvloeit, dat aan een cyste wordt gedacht. Daarna wordt bij vingeronderzoek de indruk verkregen alsof nog meerdere kleinere cysten worden geopend, omdat nu en dan nog weer wat vocht uitstroomde.

Resultaat. Wondgenezing ongestoord. Pat. werd 22. XII. 1892 ontslagen. Na 10 maanden (18. X. 1893) is de toestand als volgt: pat. loopt nog steeds iets voorover en na lang loopen wordt de gang wat onvast, hoewel pat. niet meer over vermoeidheid klaagt. De linkerarm is nog wat atactisch, ook het linkerbeen in zeer geringe mate. Nog steeds braken vooral 's morgens, als pat. uit de liggende houding opstaat.

Op 11 Juni 1894 blijkt toenemende prolapsus cerebri; pat. wijkt bij het loopen weer meer naar links af.

In Aug. 1894 blijkt de intelligentie meer en meer verminderd.

De visus is beiderzijds 5/6; de stuwingspapillen zijn verdwenen; de blik is suf en starend; de spraak langzaam. De prolapsus cerebri is toegenomen; de linkerarm beeft; het linkerbeen is licht paretisch. Kniereflexen zeer zwak.

Geval 165. Horsley. Removal of a small haemorrhagic cyst in the motor cortex.

(The British med. Journ. 23 April 1887. p. 864).

Een jongen van 10 jaar leed aan epileptische insulten (3—6 per dag), die steeds in den linker mondhoek begonnen; hij was zeer imbeciel en had eene parese van linker gelaatshelft en tong.

Diagnose. Corticale laesie in de rechter hemisfeer.

Operatie: 19. X. 1886. Trepanatie boven de plaats van laesie en amotie van een gedeelte der schors, waarin zich eene kleine haemorrhagische cyste bevond.

Resultaat. Hoewel er na de operatie wel eenige verbetering ontstond, bleven toch de toevallen nog bestaan.

Geval 166. Horsley. Removal of an old haemorrhagic cyst from the left motor cortex.

(The British med. Journ. 23 April 1887. p. 865).

Een kind van 4 jaar leed aan eene bijna compleete paralyse van rechterarm en been en Jackson'sche krampen (3—14 daags). Daarenboven was het veelal in sterk somnolenten toestand.

Operatie. Trepanatie op 29 Nov. 1886 boven de linker motorische zone en incisie van de schors; ontlediging eener kleine bloedcyste.

Resultaat. Geen verandering in de paralyse of in den algemeenen toestand; gedurende een maand geen krampen, daarna 6 kleine aanvallen en ten slotte geen meer.

GEVAL 167. Mac Ewen. Removal of a cyst from brain. Jacksonian epilepsia, induced by focal facio-lingual lesion.

(The British medic. Journ. 11 Aug. 1888. p. 306. Bulletin médical 1888. No. 64).

Een man van 22 jaar leed aan epileptiforme aanvallen, zonder verlies van bewustzijn, die 2 à 3 minuten duurden en om de 5 minuten ontstonden, zoodat hij er meer dan 100 per dag had. Deze aanvallen beperkten zich tot tong, rechter facialis en rechter platysma. Na een aanval waren deze deelen verlamd.

Acht jaar te voren kreeg hij een trauma op het hoofd, waarna de rechterarm wat zwakker was geworden, hoewel hij er nog goed mede kon werken.

Diagnose. Haard in de basis der centraalwindingen. De contracties van den m. platysmamyoides ontstaan na prikkeling van de basis van de achterste centraalwinding; daar deze spier echter in vele gevallen ook nog door een tak van den n. facialis geïnnerveerd wordt, was het mogelijk, dat in dit geval eenvoudig eene laesie van de basis van de voorste centraalwinding bestond.

Operatie. Trepanatie boven de basis der voorste centraalwinding, waarbij inderdaad eene cyste ter grootte van eene hazelnoot gevonden werd, die gedeeltelijk in den cortex, gedeeltelijk subcorticaal was gelegen en door eene smalle zone van encephalitis omgeven was. Bij het wegnemen der cyste kreeg de pat. onder narcose een dergelijken epileptischen aanval als te voren.

Resultaat. Na exstirpatie van de cyste zijn de aanvallen weg gebleven en nooit teruggekeerd. De wondgenezing verliep ongestoord. Er was eene snel voorbijgaande facialis-paralyse ontstaan en na de operatie was ook de kracht in den rechterarm allengs toegenomen.

GEVAL 168. Mac Ewen. Brachio-crural monoplegia. Cyst removed from upper part of ascending convolutions.

(The British medic. Journal. 11 Aug. 1888. p. 306.)

Een jongen van 3 jaar kreeg 8 maanden na een trauma eene monoplegia brachio-cruralis sin. met opvolgende rigi-

diteit dier extremiteiten. Bij de operatie vond men eene groote, dikwandige subdurale cyste met helder vocht gevuld en drukkende op de motorische zone. Tegelijkertijd werd een beensplintertje gevonden, dat in de hersenmassa was gedrongen. Pat. genas volkomen. Het kind, dat te voren gaan noch staan kon, loopt nu flink en kan zijne hand goed gebruiken, hoewel eene lichte parese van arm en been niet te miskennen is.

GEVAL 169. Markoe. Cyste in de parietaalkwab. Trepanatie. Genezing.

(Med. News. 1887. 5 Nov.)

Een man van 25 jaar kreeg in 1879, 2 maanden na een val op het hoofd met verlies van bewustzijn, een epileptisch insult; dergelijke aanvallen herhaalden zich meer en meer, doch hielden na 2 jaren plotseling op.

In 1887 eerst herhaalden zich de epileptiforme aanvallen en daarnaast ontstond heftige hoofdpijn. Pat. was zeer nerveus en prikkelbaar, hoewel volkomen in het bezit van zijne verstandelijke vermogens. De vorm van het hoofd was onregelmatig, de rechter parietaalstreek promineerde en pulseerde en de hoofdpijn straalde van daar uit.

Operatie. Ruime trepanatie boven de rechter parietaalkwab; incisie van de dura mater, waarna zich een cyste vertoont, die een helder vocht bevat en die wordt verwijderd.

Resultaat. Wondgenezing ongestoord. De eerste dagen na de operatie was pat. wat geëxciteerd en had hij nog wat hoofdpijn; daarna bleven alle vroegere verschijnselen weg en werd pat. als volkomen genezen beschouwd.

GEVAL 170. A. E. Morison. Jacksonian epilepsy treated by operation.

(The British medic. Journ. 17 Oct. 1896. p. 1114.)

Een zeeman van 31 jaar kreeg in September 1893 onder zijn werk plotseling eene parese van de rechterhand, vervolgens van den

geheelen arm tot den schouder; een oogenblik later ook van het rechterbeen tot aan de heup. Tien dagen later ontstond heftig braken; weer 3 weken later heftige hoofdpijn, vooral in de linker parietaalstreek. Tegelijkertijd ontstonden ook krampen in de rechter lichaamshelft, die steeds in den rechter grooten teen begonnen en op rechterbeen, arm en gelaat overgingen. Dikwijls vertigo. Er bestonden tevens geringe sensibiliteitsstoornissen in de rechter lichaamshelft en beiderzijds neuritis optica. Peesreflexen verhoogd.

Operatie. 19 Januari 1895. Er werd een cyste in de centra voor arm en been gevonden, die geïncideerd werd en waarbij 2 ounces geelachtig vocht werden ontlast. Naad van de dura en van de huid. Geen drainage.

Resultaat. Wond genezen op 27 Januari. Nog een paar geringe krampaanvallen tot dien tijd; daarna nooit meer. Neuritis optica verdwenen, evenals de parese van de rechter lichaamshelft.

GEVAL 171. Nason. Cerebral tumour (cyste); operation; death fourteen hours later with symptoms of implication of medulla.

(The Lancet. 25 May 1895. p. 1306).

Een man van 43 j. kreeg in Juli 1894 plotseling kramp in zijn linkerhiel en het been werd naar de dij gebogen; deze aanval duurde 10 minuten; een maand later een tweede aanval en daarna nog herhaaldelijk; ten slotte tweemaal daags. Na iederen aanval tijdelijke parese van linkerbeen en daarna alleen wat stijfheid, terwijl de teenen sleepten. Geen verlies van bewustzijn; geen hoofdpijn; soms echter braken.

Einde Dec. 1894 werd de linkerarm op dezelfde wijze aangedaan en in Januari 1895 evenzoo de spieren van de linkerhelft van den romp. Op 2 Febr. 1895 een aanval, waarbij trekkingen in linker facialis. Sterke krampen in de geheele linker lichaamshelft met cyanose en verlies van bewustzijn gedurende enkele minuten.

10 Febr. 1895 blijvende parese van het linkerbeen; linker patellair-reflex verhoogd. Sterke vulling der venae in de papil, doch geen duidelijke stuwingspapil.

Maart 1895. Toenemende parese van de geheele linker lichaamshelft; er ontstaat hoofdpijn, vooral rechts; steeds deviatie van het hoofd naar links.

8 Maart 1895. Vrij plotseling totale paralyse van linkerarm, zeer sterke parese van linkerbeen en linker gelaatshelft.

21 Maart 1895: duidelijke stuwingspapillen.

Operatie: 22. III. '95. (Gilbert Barling.) Trepanatie over de rechter motorische zone. Dura mater zeer gespannen, pulseert flauw; opening der dura; prolapsus der hersenen. De hersenen worden geïncideerd, waarbij eene groote, zeer gespannen cyste werd geopend, die minstens 3 ounces helder barnsteenkleurig vocht bevatte. De holte ging diep in de richting der zijventrikels, doch een tumor werd niet gevonden. Drainage, sluiting der wond. Duur der operatie ruim 1 uur.

Resultaat. Pat. kwam spoedig tot bewustzijn; pols 60—70. Resp. 20. Tegen 6 uur 's middags ontstond plotseling cyanose; de temp. steeg. Resp. 43. Pat. werd comateus en onder toenemende respiratiefrequentie (tot 54) en temperatuurstijging (106° F.) stond 's nachts half vijf het hart plotseling stil, terwijl de respiratie nog 1 minuut doorging. Geen sectie. Als doodsoorzaak beschouwt Nason een ten gevolge der snelle ontlasting van de cyste ontstaan oedema der centra op den bodem van den 4den ventrikel.

GEVAL 172. Pauly. Kyste du cerveau; trépanation. Mort de bronchopneumonie.

(Société des sciences médicales de Lyon. Janvier 1893. Lyon médical. 5 Févr. 1893. N⁰. 6. p. 202.)

Een man leed sedert geruimen tijd aan aanvallen van Jackson'sche epilepsie, meestal tot den linkerarm beperkt, soms ook op linkerbeen en linker gelaatshelft overgaande. (Verdere opgaven ontbreken.)

De diagnose luidde: hersengumma en eene antiluetische therapie werd toegepast; de toestand verergerde evenwel; het aantal toevallen vermeerderde en ten slotte werd pat. comateus. Toen eerst werd tot een trepanatie overgegaan, waarbij men in de rechter motorische zone onder de dura mater eene

duivenei-groote cyste ontdekte, die geïncideerd en daarna geënucleëerd werd; zij bevatte volkomen helder vocht.

Gedurende de operatie had pat. 12 toevallen.

Na het sluiten van de wond werd pat. te bed gebracht, waar hij spoedig geheel tot bewustzijn kwam; na de operatie geen toevallen meer; op den 4^{den} dag echter succombeerde pat. aan eene bronchopneumonie. Bij de obductie bleek, dat de cyste in haar geheel was verwijderd, doch dat aan de tegenovergestelde hersenhemisfeer ook geringe meningitische veranderingen bestonden.

Geval 173. Postempski. Chirurgia cerebrale.

(R. accademia medica di Roma, 28. III. 1893.
Riforma med. 1893. 6 April.
Centralbl. f. Chir. 1893. N^0. 31. S. 674.)

Pat., 16 jaar oud, kreeg op den leeftijd van 3 maanden eene schedelverwonding: een gat in den schedel in de rechter parietaalstreek, waarvan hij schijnbaar volkomen genas. Op den leeftijd, dat het kind zou gaan loopen, openbaarde zich eene parese van het linkerbeen, later van den linkerarm en ten slotte ook van de linker gelaatshelft. De linkerarm werd daarbij atrophisch. Deze toestand bleef, totdat zich op het 16de jaar herhaaldelijk convulsies openbaarden, die echter niet duidelijk het type van corticale epilepsie hadden. Op grond van een vermoedelijk locaal proces in de rechter hersenhelft werd eene trepanatie verricht met het gevolg, dat men daar een cyste vond 18 cM. lang en 9 cM. diep, die na ontlediging en tamponnade zich spoedig verkleinde en volkomen genas. Men vermoedde, dat deze cyste, die bijna de geheele rechter hemisfeer innam, uit een haematoom ontstaan was, dat door het trauma was veroorzaakt.

Resultaat. De parese bleef bestaan en korten tijd later ontstonden weer convulsies.

Merkwaardig is, zegt Postempski, dat in dit geval geen stoornissen der sensibiliteit werden gevonden bij het ontbreken van bijna een geheele hemisfeer, alsook dat er geen verminderde intelligentie bestond; hier bestond dus eene duidelijke compensatie van de andere hersenhelft voor alle functies, behalve voor de motiliteit.

GEVAL 174. Rossolimo. Ueber die operatieve Behandlung einer Gehirn-cyste.

(Voordracht gehouden op 18 Maart 1894 in de vergadering van de „Gesellschaft der Neuropathologen und Irrenärzte" te Moskau).

(Centralbl. f. Neurologie. 1895. No. 3. S. 136).

Een officier van 38 jaar kreeg tweemaal een heftig schedeltrauma; de eerste keer vóor 5 jaar, de tweede maal vóor 3 jaar. Allengs ontwikkelden zich amnestische en paraphatische aphasie, paragraphie en parese van de linker lichaamshelft, vooral van de linkerhand, van waar ook de epileptiforme krampen uitgaan; vasomotorische stoornissen deden zich voor en er ontwikkelde zich eene zekere impulsiviteit in het handelen.

Diagnose. Absces in de rechter voorhoofdskwab, dicht onder de corticale centra voor de flexie van de linkerhand.

Operatie. (Dr. Klein). Op de aangeduide plaats werd in plaats van een absces eene vrij groote cyste gevonden, met geelachtig sereus vocht gevuld. De wond werd open behandeld en na twee maanden was die geheel gesloten.

Resultaat. Algemeen groote verbetering; de epileptiforme krampen hielden op; in de linker lichaamshelft kwam de spierkracht volkomen terug en bleef geen spoor van eene parese terug; ook de vasomotorische symptomen verdwenen bijna geheel, terwijl de spraak, het schrift en het geheugen veel verbeterden.

Rossolimo beschouwt zijn pat. echter niet als geheel genezen. Ook was merkwaardig, dat hier misschien het spraakcentrum rechts zat bij een rechtshandige.

GEVAL 175. Unbehaun. Ein Fall von umfangreicher Cyste im Gehirn. Operation. Tod nach sechs Wochen.

(Inaug. Diss. Jena 1895).

Een man van 25 jaar werd opgenomen 8 Juni 1894. Na het optillen van een zwaren last op 3 Mei 1894 kreeg pat. plotseling paraesthesieën in den rechterarm en schouder en werd hij bewusteloos; daarna ontstonden geregeld om de 2 dagen aanvallen

van corticale epilepsie, zonder verlies van bewustzijn, in de vingers van de rechterhand beginnende en op den rechterarm en rechter facialis overgaande.

Bij onderzoek vond men eene lichte parese van den rechterarm met geringe sensibiliteitsstoornissen in de vingers; geen stuwingspapillen. Onder gebruik van Jod. kalic. verbetering; de epileptische aanvallen werden minder en hielden tegen einde Juni op.

Half Juni 1894 ontstond hoofdpijn, vooral in de linker slaapstreek, die continueel werd; de linkerarm werd paralytisch en het linkerbeen paretisch.

Half September 1894. Er werd beiderzijds stuwingspapil geconstateerd, het sterkst links. Abducens-parese links. Sterke afname van het gezichtsvermogen. Parese van rechter facialis en rechter hypoglossus. Sterk verhoogde patellair-reflexen. Geringe spraakstoornissen.

Onder eene smeerkuur en gebruik van Jod. kalic. allengs verbetering der hemiplegie tot begin Nov. 1894; daarna weer toenemen der verschijnselen.

Diagnose. Tumor in de linker motorische zone, waarschijnlijk een vasculair glioma of sarcoma.

Operatie: 4. XII. '94. (Riedel.) Trepanatie hoefijzervormig over de linker centraalwindingen; het schedeldak is zeer dun, aan de binnenvlakte geusureerd; incisie der dura mater met kruissnede; de hersenmassa prolabeert sterk en barst, waarna zich eene groote hoeveelheid sereus vocht ontlast. Er blijkt eene walnootgroote, onregelmatige holte te bestaan, die getamponneerd wordt, waarna de wond wordt gesloten.

Resultaat. Direct na de operatie is de hoofdpijn verdwenen en de spraakstoornis geheel opgeheven. Den volgenden dag is de paralyse van den rechterarm, alsook de parese van het rechterbeen veel verbeterd.

Na 14 dagen vermeerdert de paralyse van den rechterarm weer en ook het been is minder goed bewegelijk. Bij verbandwisseling blijkt een duivenei-groote hersenprolapsus te bestaan; er is wat koorts ontstaan.

4 Januari 1895. Steeds dagelijks koorts; toenemen van den hersenprolapsus, die suppureert. Allengs verergering van den algemeenen toestand, hoogere koorts en exitus letalis onder heftige krampen op 15 Januari 1895, dus 6 weken na de operatie.

Obductie: Bij de sectie werd rondom de cyste eene sterke verweeking der hersenmassa gevonden, benevens uitgebreide meningitis purulenta als directe oorzaak van den dood.

Geval 176. Winkler en Guldenarm. Bloedcyste der dura mater. Operatie. Genezing.

(Ned. Tijdschr. v. Geneesk. 1891. II. p. 218.)

Pat., 26 j. oud, viel in zijne jeugd van een hooizolder op den vloer en kreeg daardoor een ernstige hoofdwond, waarvan nog litteekens op het voorhoofd bestaan. In 1890 kreeg hij in de manege een schop van een paard tegen het hoofd, waarna hij heftige pijn kreeg in de rechter zijde van het hoofd en een blauwe plek op het rechter wandbeen; ook was hij toen duizelig, doch braakte niet. De hoofdpijn bleef aanhouden en pat. begon na een paar weken slecht te loopen; hij wankelde sterk, zoodat hij vaak voor een beschonkene werd aangezien. Ook het gezichtsvermogen verminderde. Sedert Jan. 1891 werd het linkerbeen totaal verlamd en spoedig daarna ook de linkerarm. Daarnaast bestonden: beperking van het gezichtsveld en van het gehoorsveld, parese der convergentie, diplopie, visus beiderzijds = $^1/_3$; verhooging van de reflectorische bewegingen aan de linkerzijde en een pijnlijk drukpunt op het rechter wandbeen tegenover het bovenste derde deel der voorste centraalwinding. Daarbij was het geheugen afgenomen.

Diagnose: zeer onzeker, waarschijnlijk een haard in het beencentrum, die tevens aanleiding gaf tot algemeene functioneele verschijnselen.

Operatie: 5. V. 1891. Boven de rechter motorische zone wordt met het pijnlijk drukpunt als centrum een stuk, groot 5 bij 5 cM., uit den schedel gezaagd en bij het omklappen van de beenplaat volgde uit de dura mater, die met den schedel was vergroeid, eene heftige bloeding, die uit eene hazelnoot-groote bloedcyste kwam, welke met den sinus sagittalis cummuniceerde. De cyste werd onderbonden, talrijke vergroeiingen van dura mater en arachnoidea losgemaakt en daar pat. door bloedverlies gecollabeerd was, werd de wond spoedig gesloten.

Resultaat. De wondgenezing was ongestoord, de verbetering progressief, zoodat op 27 Mei de volgende status werd opgenomen: pat. kan goed loopen, al blijkt dat het linkerbeen nog iets zwakker is dan het rechter; de kracht in de linkerhand is belangrijk toegenomen; de convergentie-parese is verdwenen, ook het dubbelzien; de gezichtsscherpte is belangrijk toegenomen, de gezichtsveldsbeperking enorm verbeterd, evenals de gehoorveldsbeperking. Op 25 Juli 1891 werd pat. definitief ontslagen.

GEVAL 177. Winkler en Guldenarm. Cyste in de rechter wandkwab. Operatie. Ontlediging der cyste. Groote verbetering.

(Ned. Tijdschr. voor Geneesk. 1893. I. p. 237.)

Een man van 23 j. viel vóor 10 jaar met zijn hoofd op het ijs, waarschijnlijk op het rechter wandbeen; dien dag had hij heftige hoofdpijn en braakte en gedurende de eerstvolgende dagen was hij nog voortdurend misselijk. Vijf jaar later ontstonden paraesthesiën door linkerhand en arm en naderhand ook in het linkerbeen. Allengs kreeg hij nu en dan trekkingen in den linkerarm en op Paschen 1890 een eersten epileptischen aanval, waarbij de krampen in den linkerarm begonnen, terwijl het hoofd naar links werd gedraaid. Deze toevallen, die bijna altijd tot de linker lichaamshelft beperkt bleven, namen in frequentie toe en in het begin van 1891 begon pat. over continuëele heftige hoofdpijn, veelal gepaard met braken en duizeligheid te klagen.

In 1892 werden die verschijnselen steeds erger en begon pat. ook over slecht zien te klagen. Hij werd 12 Febr. 1892 in het Diaconessenhuis te Utrecht opgenomen. Daar bleek, dat de linkerhand iets minder krachtig was dan de rechter; dat de reflexprikkelbaarheid links veel grooter was dan rechts; dat de tastzin links veel verminderd was, het meest in den linkerarm, waarin ook de spierzin was verminderd.

De gehoorscherpte links was afgenomen, evenals de gezichtsscherpte. Er bestonden hemianoptische, niet volkomen symmetrische maar homonyme gezichtsvelddefecten voor de linker onderhelften van de beide gezichtsvelden; sterker rechts dan links. Beiderzijds bestonden

sterke stuwingspapillen. De hoofdpijn werd constant gelocaliseerd in de rechter schedelhelft, doch er was geen pijnpunt.

Diagnose. Tumor in en om den gyrus angularis rechts.

Operatie: 4. III. 1892. Na opening van den schedel bleek de dura sterk gespannen; zij pulseerde niet. Na opening der dura prolabeerde de hersenmassa, die openbarstte, waarbij zich helder vocht uit eene kippenei-groote cyste ontledigde. De bovenwand der cyste (een 1 mM. dik laagje hersenzelfstandigheid) werd weggenomen en de cyste, die geen duidelijke samenhang met den ventrikel vertoonde en geen eigen wand had, getamponneerd en gedraineerd. De dura werd niet gehecht; de beenplaat werd weer op hare plaats gebracht en de wond gesloten.

Resultaat. Wondgenezing ongestoord, doch binnen een week ontstonden weer enkele aanvallen in de linkerhand. In de eerste week volgde een vrij groote prolapsus cerebri, die, daar hij een deel der cyste bevatte, op 19 Maart 1892 werd geamoveerd. Over het aan de buitenzijde gangraeneus geworden beenstuk werd eene celluloidplaat gebracht, die den prolapsus cerebri verder moest voorkomen, en hierover de huidlap gehecht. De toevallen verminderden nu allengs, zoodat van 1^{0} Mei tot 21 Sept. 1892 geen trekkingen meer werden waargenomen. Na de operatie was de hoofdpijn geheel verdwenen.

Op 26 Sept 1892 werd de celluloidplaat verwijderd en het oppervlakkig nekrotische been afgebeiteld. Na deze 3de operatie ontstonden weer enkele lichte aanvallen, doch van af 15 Oct. 1892 bleef pat. vrij van toevallen en hij was dit nog op 20 Januari 1893.

Op 14 Oct. 1892 leerde het onderzoek, dat de spierkracht in de linkerhand minder was dan vóor de operatie; de tastzin links was nog steeds gestoord, ook de spierzin. Veel verbeterd was het zien; de visus was veel beter en de hemianoptische gezichtsveld-defecten waren veel kleiner geworden, terwijl de stuwingspapillen nagenoeg geheel waren verdwenen.

Onder deze 23 cysten komen er 9 voor, waarbij melding gemaakt wordt van een vooraf gaand schedeltrauma, korter of langer tijd te voren.

Localisatie. De cysten zetelden 22 maal in de groote hersenen n.l.

in de motorische zone 17 maal, waarbij 2 maal subduraal,
in de frontaalkwab 2 maal,
in de parietaalkwab 1 maal,
in de occipitaalkwab 1 maal,
in de dura mater 1 maal,

Driemaal bestond eene bloedcyste (2 gevallen van Horsley, 1 geval van Winkler en Guldenarm); overigens bevatte de cyste steeds min of meer helder vocht.

Slechts éenmaal zetelde de cyste in het cerebellum.

Operatie. Van de cysten in de groote hersenen werd er slechts éen niet gevonden (Hammond). Hier was een tumor in de motorische zone gediagnostiseerd en post mortem vond men 3 cysten diep in de witte stof onder de motorische zone; de proefnaald was waarschijnlijk tusschen de cysten doorgegaan. Zevenmaal wordt vermeld, dat de cyste in haar geheel werd geëxstirpeerd; in de overige gevallen werd ze slechts ontledigd.

Resultaat der operatie.

A. Cerebrale cysten.

1. Cysten der motorische zone.

Onder de 16 gevallen, waarbij de cyste bij de operatie werd gevonden, genazen er 8 na de operatie, waaronder 5 waarbij de cyste geheel werd geëxstirpeerd;

eenmaal was de pat. na 6 jaar nog in leven, eenmaal na 2 jaar en eenmaal na $1\frac{1}{2}$ jaar, terwijl 5 maal alleen gesproken wordt van genezing zonder nadere opgaven van observatieduur.

Weinig verbetering ontstond in 3 gevallen; hieronder was éen geval van eene zeer groote cyste, die bijna de geheele rechter hemisfeer innam en 18 bij 9 c.m. groot was (Postempsky).

In 5 gevallen trad na de operatie de dood in en wel:

tweemaal ten gevolge van meningitis;

eenmaal na 6 weken en

eenmaal na 4 weken; in het laatste geval bleek post mortem, dat de cyste met den zijventrikel communiceerde (von Bergmann);

tweemaal ten gevolge van shock;

eenmaal tengevolge van de snelle ontlediging der cyste, reeds na een paar uur en

eenmaal na 6 dagen; hier bestond eene zeer groote cyste der geheele hemisfeer;

eenmaal ten gevolge van eene pneumonie; pat. was in coma geopereerd en post mortem bleek, dat de geheele cyste gea-moveerd was.

In het eene geval waar de cyste bij de operatie niet werd gevonden, succombeerde pat. na 21 uur aan shock.

2. Cysten der frontaalkwab (2 gevallen).

Beide gevallen genazen, hoewel de wand der cyste niet werd verwijderd. In het eene geval werd de wond geheel open behandeld (Rossolimo); in het andere geval was eene tweede operatie noodig, nadat pat. zich op het beendefect had gestooten en zich weer vocht had opgehoopt; daarna genas hij, hoewel met toenemende dementia (Eskridge and Parkhill).

3. Cysten in de parietaalkwab (1 geval).

In dit eene geval (Markoe) werd de cyste geëxstirpeerd en genas pat. volkomen. Geen observatieduur opgegeven.

4. Cysten in de occipitaalkwab (1 geval).

Ook hier na ontlediging der cyste genezing. Observatieduur 10 maanden (Winkler en Guldenarm).

5. Cysten der dura mater (1 geval).

Hier bestond eene bloedcyste der dura mater, die geëxstirpeerd werd, waarna pat. genas. Observatieduur $1^1/_2$ maand (Winkler en Guldenarm).

B. Cerebellaire cysten (1 geval).

De cyste zetelde in de linker hemisfeer van het cerebellum en werd ontledigd, waarna gedurende 2 jaar groote verbetering ontstond; daarna ging de toestand achteruit.

Resumeerende blijkt dus, dat van de 23 cysten:

genazen	13 gevallen,
veel verbeterden	1 geval,
weinig verbeterden	3 gevallen,
succombeerden	6 gevallen.

De doodsoorzaken zijn reeds bij de cysten der motorische zone vermeld; daaruit blijkt, dat bijna alle patiënten min of meer direct aan de gevolgen der operatie bezweken.

PARASITAIRE CYSTEN.

Van de 18 gevallen van parasitaire cysten was de oorspronkelijke ziektegeschiedenis slechts in 3 gevallen voor mij toegankelijk, daar de meeste in de Australische literatuur beschreven zijn. Van die laatste gevallen vond ik slechts referaten, hoofdzakelijk in het proefschrift van Auvray [1]). In zeventien van de 18 gevallen bestond een Echinococcus en 1 geval een cysticercus cerebri.

Geval 178. Castro. Tumor cerebral; trepanacion; quiste hidatidico del ventriculo quierdo; muerte per meningite de la base.

(Anales del circulo medico. Argentino. 1890. t. I. p. 125.)

Pat. is een jongen van 14 jaar.

Operatie. Trepanatie boven de linker motorische zone; bij incisie van de dura mater komt een tumor voor den dag, die na vergrooting van de opening met eene curette wordt verwijderd. Dit was eene echinococcus-cyste ter grootte van eene noot. Drainage der holte. Verband.

Op den 7den dag na de operatie kwam nog een cyste voor den dag en den volgenden dag éen van 7 cM. diameter. Eenige dagen later nog een ter grootte van een half kippenei. Dienzelfden dag dood aan meningitis.

[1]) Auvray. Les tumeurs cérébrales. Thèse de Paris. 1896.

Geval 179. Chisholm. Echinococcus cerebri. Operatie. Dood.

(The Australian medical gazette. 1893. p. 38.)

Een jongen van 12 jaar leed sedert zijn 6de jaar aan halfzijdige convulsies met tijdelijke paresen der rechter lichaamshelft. Heftige hoofdpijnen, vooral boven den linker kroonnaad; de geheele linker schedelhelft belangrijk uitgezet. Dubbelzijdige neuritis optica.

Operatie. Trepanatie boven de linker schedelhelft iets binnen den pijlnaad en onder den linker kroonnaad. Punctie, ontlasting van eene groote hoeveelheid glashelder vocht; de wand der cyste kon niet in zijn geheel worden weggenomen; de holte collabeerde niet. Dood 23 uur na de operatie in collapsus.

Geval 180. Chisholm. Echinococcus cerebri. Operatie. Dood.

(Sydney, 1890. p. 118.)

Een meisje van 7 jaar leed aan hemiparesis dextra, het sterkst in den rechterarm; daarbij neuritis optica, het sterkst links. Zeer groot hoofd, doch symmetrisch; geringe gaping van de rechter sutura coronalis.

Operatie. Trepanatie boven het bovenste gedeelte van de linker motorische zone; na opening van de dura presenteerde zich eene cyste, die ongeveer 500 gram helder vocht bevatte. Mors subita 6 uur na de operatie onder heftige convulsies. De cyste nam een groot deel van het midden der linker hemisfeer in.

Geval 181. Parry Davenport. Echinococcus cerebri. Trepanatie. Mors subita op den 20sten dag.

(Australasian med. gazette. 1892.)

Een jongen van 15 jaar leed aan eene echinococcus-cyste in de rechter hemisfeer der groote hersenen, waarvan de symptomen zich in 8 maanden hadden ontwikkeld.

Operatie. Trepanatie boven het bovenste deel van den rechter

sulcus Rolandi; de dura mater puilt uit en wordt geïncideerd; punctie met een troicart geeft glashelder vocht; dilatatie van de punctie-opening, waarna de samengevallen wand der cyste kan worden geamoveerd. Pat. collabeert en wordt met moeite bijgebracht. Verband.

Resultaat. De wond genas per primam; op den derden dag ontstond eene geringe hernia cerebri, die op den 15den dag was verdwenen. Op den 19den dag plotseling hooge temperatuur; den volgenden dag mors subita.

Obductie. De cyste nam het middelste deel van de rechter hemisfeer in; de opening was gemaakt in den gyrus centralis ant., die evenals de achterste centraalwinding zeer atrophisch was. De holte was gedeeltelijk met cerebro-spinaalvocht en resten van verweekt hersenweefsel gevuld.

Geval 182. Escher. Echinococcus cerebri. Operatie. Dood eenige uren na de operatie.

(Rapporto clinico del quarto riparto (chirurgico) del civico ospitale di Trieste per l'anno 1889.) Lancet 1891. I. p. 1444.

Een jongen van 11 jaar leed sedert zijn 8ste jaar aan hoofdpijn, braken, linkszijdige hemiparese met contracturen en aanvallen van corticale epilepsie. De rechter slaapstreek puilde uit; het been was daar sterk verdund; er bestond exophthalmus rechts; gaping van de sutura coronaria en hoofdzakelijk rechtszijdige stuwingspapil.

Operatie. Na proefpunctie door het uitpuilende gedeelte, waarbij helder vocht was geaspireerd, werden twee beenlappen weggenomen, waarna een groot aantal echinococcusblazen konden verwijderd worden, die bijna de geheele frontaalkwab en parietaalkwab innamen. De kolossale holte reikte tot aan het achterhoofd.

Resultaat. Pat. ontwaakte niet uit de narcose en succombeerde eenige uren na de operatie.

Obductie. Er bleek, dat twee zeer groote extradurale cysten met talrijke dochterblazen hadden bestaan, die het grootste deel van de rechter hemisfeer tot atrophie hadden gebracht.

GEVAL 183. Esteves. Tumor del cerebro.

(Semana Medica. Buenos-Aires. 17 May 1894. p. 118.
Ref. Neurol. Centralbl. 1895. No. 4. S. 176.)

In den geneeskundigen kring te Buenos-Aires stelde Esteves een patiënt voor, die door operatie van eene Hydatiden-cyste bevrijd was.

Pat. leed sedert éen jaar aan epileptiforme toevallen, die in den linkerarm begonnen en op het linkerbeen overgingen, waarna algemeene convulsies ontstonden. Daarbij kwam heftige cephalea, vertigo en aanhoudend braken. De spierkracht van de linkerzijde nam allengs af en er ontstond een geringe graad van spieratrophie.

Kwik en ioodkalium hadden geen effect en toen pat. ten slotte comateus werd, ging men ijlings tot operatie over. Men vond daarbij eene hydatiden-cyste ter grootte van een sinaasappel in het rechter arm- en beencentrum. Na ontlediging der cyste genas pat. binnen zeer korten tijd volkomen. Alle verschijnselen gingen volkomen terug.

GEVAL 184. Fitzgerald. Hydatid of the brain. Trepanatie. Punctie van de cyste.

(Melbourne Age, 1888. p. 133).

Eene vrouw van 16 jaar leed aan een echinococcus in de linker temporaalkwab.

Operatie: 27. I. '87. Onder chloroformnarcose trepanatie boven de linker temporaalkwab; incisie van de dura mater. Punctie met een trocart, waarop eene hoeveelheid echinococcus-vocht wordt ontlast.

Verder geen détails over de gevolgen der operatie.

GEVAL 185. Graham. Echinococcus cerebri. Operatie. Genezing.

(Australasian Med. Gaz. 1889—1890).

Een jongen van 16 jaar leed aan verschijnselen van tumor cerebri.
Operatie. Trepanatie boven de linker centraalwindingen, waarbij

eene groote cyste gevonden en verwijderd werd. De cyste had 10 c.m. middellijn en bevatte 19 ounces vocht. Drainage. Verband.

Resultaat. Wondgenezing ongestoord; prima reunio. De verlammings-verschijnselen gingen terug, doch het gezicht bleef zwak, daar er zich reeds atrophie der n. n. opt. had ontwikkeld.

Geval 186. Llobet. Kyste hydatique du cerveau. Résection temporaire et étendue de la voute cranienne; exstirpation du kyste.

(Revue de chirurgie. 1892. p. 970).

Een jongen van 13 j. leed sedert 2 jaar aan hevige hoofdpijnen, vooral links; geen lues der ouders. Daarnaast bestond corticale epilepsie; iedere aanval begint met toenemen van de hoofdpijn; de eerste aanval, die 25 minuten duurde, ontstond 2 maanden na het begin der hoofdpijn; allengs namen de aanvallen toe tot 3 à 4 per dag. Verder hemiplegia dextra met contracturen aan rechterarm en rechtervoet; die contracturen waren gemakkelijk op te heffen. Tremor van het rechterbeen, zoodra pat. het trachtte te bewegen. Verhoogde patellair-reflexen. Spraakstoornis, monophasie, neiging tot weenen; intellect en geheugen bijna geheel verdwenen. Gezichtsscherpte rechts verminderd met mydriasis rechts. Pols traag, irregulair. Respiratie traag, licht stertoreus. Sensibiliteit normaal; sterke salivatie.

Diagnose. Tumor cerebri, de psycho-motorische centra der linker hemisfeer comprimeerende.

Operatie: 21. X. '91. Temporaire schedelresectie met een lap 10 c.m. lang en 8 c.m. breed. Dura strak gespannen, geen pulsatie. Bij punctie wordt een helder vocht ontlast — echinococcus-vocht. Incisie van de dura mater en de hersenen over eene uitgebreidheid van 2 c.m.; ontlasting van 260 gram vocht; geheele extractie van den zak; uitwasschen van de holte met lauwwarm boorwater; drainage; repositie van den huid-beenlap; hechting, verband.

Resultaat. Gedurende 3 dagen bestond wat oedeem van de huidlap, terwijl gedurende de eerste nacht veel vocht door de draineerbuis afvloeide. Na 3 dagen werd de buis verwijderd, omdat geen

vocht meer afliep. Na 6 dagen verwijdering der hechtingen. Reunio per primam. Cephalea, epilepsie, hemiplegie waren geheel genezen; alleen bestond nog wat loomheid en zwaarte in het been.

Contracturen en tremor waren verdwenen en de patellair-refexen, evenals de spraak weer normaal. Het intellect was iets verbeterd, doch het geheugen keerde niet terug.

Het gezichtsvermogen verbeterde rechts, doch de blik was nog vaag.

In April 1892 was pat. geheel genezen, behalve het slechte gezicht rechts en het geheugen.

GEVAL 187. Maunsell. Echinococcus cerebri. Trepanatie. Genezing.

(New-Zealand med. Journal. 1889. T. II.)

Bij een man van 18 jaar werd onder het tentorium cerebelli eene echinococcus-cyste gevonden, groot 4 bij 3 duim. De trepanatie geschiedde boven de linker hemisfeer van het cerebellum; de cyste kon in haar geheel worden verwijderd.

Resultaat. Volkomen genezing, doch de blindheid, waaraan pat. leed, bleef bestaan.

GEVAL 188. H. Mudd. (St.Louis.) Echinococcus multilocularis of the brain. Operation. Recovery.

(The American Journ. of the med. Sc. April 1892.)

Een meisje van 12 jaar werd in Juli 1891 ziek met diffuse hoofdpijn; in Oct. 1891 bemerkte men eene kleine prominentie van het been boven het rechteroor, die elastisch aanvoelde. Kort daarop ontstonden trekkingen en tremoren in linkerarm en hand, alsook in de linker gelaatshelft en iets later eveneens in het linkerbeen. Verder bestonden dubbelzijdige stuwingspapil en homogene hemianopsie der rechterzijde, met vermindering der gezichtsscherpte beiderzijds.

Diagnose. Tumor cerebri, vermoedelijk een sarcoma.

Operatie. Na het afprepareeren van den huid-beenlap bleek de dura sterk gespannen; zij pulseerde niet; na incisie van de dura spoot een straal waterheldere vloeistof naar buiten; de opening werd vergroot en er kwamen talrijke echinococcusblazen te voorschijn; de wand der groote cyste werd zooveel mogelijk verwijderd, waarna nog eene kippenei-groote holte overbleef, die de onderste twee derde deelen van de rechter regio Rolandi innam en die gedraineerd werd. Overigens werd de wond gesloten.

Resultaat. Wondgenezing ongestoord; de krampen in den linkerarm namen spoedig af; gedurende de eerste dagen vloeide veel cerebro-spinaalvocht af, doch na 14 dagen was het verband droog. Spoedig echter begonnen toen weer de vroegere krampen in den linkerarm; na 10 dagen was de rechter gelaatshelft gezwollen; de wond werd geopend, doch er bleek alleen eene hernia cerebri te bestaan, die met veel moeite door compressie werd binnengehouden. Ruim 6 weken na de operatie werd de pat. genezen ontslagen. De gezichtsscherpte was veel verbeterd.

GEVAL 189. Mya en Codivilla. Echinococcus cerebri. Trepanatie. Genezing.

(Il policlinico, 1 Maart 1894.)

Een patiënt leed aan hemiparesis dextra, hemihypaesthesia dextra, motorische aphasie met agraphie, alexie en amnesie.

Diagnose. Tumor cerebri; bij exclusie echinococcus.

Operatie. Trepanatie boven de linker motorische zone; incisie der dura mater; punctie van de hersenmassa, waarbij zich een glashelder vocht ontlast, dat uit eene echinococcus-cyste blijkt afkomstig te zijn.

Of de wand der cyste werd verwijderd, wordt niet opgegeven.

Resultaat. De anaesthesie en hemiparese verdwenen, alsook de geringe contracturen en verhoogde reflexen. De spieratrophie der verlamde zijde verdween eveneens, doch de agraphie alexie en amnesie bleven bestaan.

GEVAL 190. Fitz Patrick. Echinococcus-cyste in de occipitaalkwab. Operatie. Dood op den 9den dag door infectie der wond.

(Australasian Med. Gaz. 7 Dec. 1894.)

Een meisje van 8 jaar leed geruimen tijd aan hoofdpijn in de voorhoofdstreek en afnemen van het gezichtsvermogen. Op haar 9de jaar was zij volkomen blind en werden de hoofdpijnen intenser. Verder bestonden nystagmus en titubatie, terwijl over het bovenste derde deel van de sutura parieto-occipitalis eene weeke, elastische prominentie werd gevonden.

Diagnose. Echinococcus cerebri.

Operatie. Huid-beenlap over de promineerende plaats; incisie van de dura mater., waarop eene groote cyste voor den dag komt, die gepuncteerd wordt, waarbij 10 ounces echinococcusvocht worden geaspireerd. Na verwijding van de punctie-opening, valt de zak niet samen; de wand wordt met groote moeite bijna geheel weggenomen. De cyste had de grootte van een foetuskopje.

Resultaat. Gedurende de eerste 4 dagen voelde het kind zich veel verbeterd en het gezichtsvermogen was gedeeltelijk teruggekeerd; geen nystagmus meer. Op den 5den dag weer hoofdpijn, temperatuurverheffing en op den 9den dag dood aan meningitis ten gevolge van infectie der wond.

GEVAL 191. Sacré. Kyste hydatique du cerveau. Trépanation. Guérison.

(Journal de méd. et de chir. pratiq. de Bruxelles. 1890. p. 738.)

Een pat. leed aan krampen in den rechterarm en moeilijk spreken, terwijl hij niet in staat was te loopen.

Diagnose. Cyste in de linker hemisfeer.

Operatie: 9. III. '90, waarbij eene echinococcus-cyste werd gevonden en gedraineerd.

Resultaat. Pat kon genezen worden ontslagen.

GEVAL 192. Verco. Echinococcus cerebri. Trepanatie. Dood na 4 dagen.

(Intern. med. Cons. of Australia. 1889. p. 377.)

Een jongen van bijna 11 jaar had sedert zijn geboorte steeds een bizonder groot hoofd. In Juli 1888 voor het eerst klachten over hoofdpijn, die allengs toenam en vooral rechts werd gelocaliseerd. Einde October 1888 drie aanvallen van corticale epilepsie. Weinig braken. Neuritis optica beiderzijds.

Operatie: 30 Nov. 1888. Trepanatie boven de rechter hemisfeer, die uitpuilde. De dura mater was sterk gespannen, zeer elastisch. Punctie in de hersenzelfstandigheid, waarbij een troebel vocht werd ontlast. De punctie-opening werd verwijd, waarna men in eene enorme holte kwam, die geheel werd ontledigd. Pat. collabeerde en succombeerde na 4 dagen.

Obductie. Bij de sectie bleek de cyste eene afgestorven echinococcus-cyste, die bijna de geheele rechter hemisfeer innam.

GEVAL 193. Verco. Echinococcus cerebri. Trepanatie. Dood.

(Transact. of the international medical congress of Australasia. 1889).

Pat. was een jongen van 10 jaar lijdende aan een echinococcus van de rechter frontaalkwab.

Operatie. Onder aether-narcose schedelresectie boven de rechter temporaalstreek, die uitgezet was. De dura mater prolabeerde en werd geïncideerd. Bij punctie kwam men in eene holte, waaruit eenig sereus vocht werd geaspireerd; bij dilatatie van de punctie-opening drong de vinger in eene enorme holte, met kleinere dochterblazen gevuld, die geamoveerd werden. De wand der moederblaas kon in haar geheel worden verwijderd; de cyste kon 16 ons vocht bevatten. Het omliggende hersenweefsel viel niet samen, zoodat de holte zich niet verkleinde. De holte werd met één draineerbuis, die men midden door den huidlap liet gaan, gedraineerd. Verband.

Resultaat. De draineerbuis werd spoedig door oedema cerebri uit de holte gedreven en pat. succombeerde na 2 dagen.

Geval 194. Verco. Echinococcus cerebri. Trepanatie. Dood.

(Vermeld in Auvray. Les tumeurs cérébrales. Thèse de Paris. 1896).

Een jongen van 9 jaar leed sedert 2 jaar aan parese van den rechterarm, later ook van het rechterbeen; geringe rechtszijdige facialis-parese. Enorm hoofd met prominentie van de linker parietaalstreek.

Diagnose. Echinococcus cerebri.

Operatie. Trepanatie 4 duim boven den linker porus acust. ext.; incisie der dura mater; punctie der hersenmassa, die helder vocht geeft; de wand der cyste kon gemakkelijk worden geamoveerd. Er waren geen dochterblazen, maar enorm veel scolices, die met moeite verwijderd werden. Drainage. Hechting der dura. Verband.

Resultaat. Na de operatie geconjugeerde deviatie van het hoofd en de oogen naar links en paralyse van rechterarm; het verlies van bewustzijn blijft en pat. succombeert in coma 9 uur na de operatie. De cyste zetelde in het onderste deel der linker frontaalkwab en reikte tot aan den ventrikel.

Geval 195. Tietze. Corticale Epilepsie; temporaire Schädelresection; Exstirpation zweier Cysticerken aus dem motorischen Rindengebiet; Besserung der nervösen Erscheinungen.

(Deutsche medic. Wochenschr. 1893. No. 5, 20, 25 und 26).

Sitzung vom 4 Nov. 1892 und 10 März 1893 der med. Sektion der Schlesische Gesellschaft für vaterländische Kultur in Breslau.

Een pat. leed sedert jaren aan corticale epilepsie, doch sedert 3 jaren kwamen daarbij na de aanvallen paralysen, eerst voorbijgaande, later blijvende. Ten slotte bestond parese van rechterhand, rechterarm en rechter gelaatshelft, benevens duidelijke spraakstoornis. Daarbij aanhoudende sterke hoofdpijn.

Als oorzaak voor dit lijden werd opgegeven een 18 jaar te voren

plaats gehad hebbend schedeltrauma en men dacht aan een litteeken of cyste in de linker hersenschors.

Operatie. Huid-been-periostlap boven de linker centraalwindingen. Na splijting der dura vond men 2 cysticerken; de eene lag subcorticaal in het middelste deel der voorste centraalwinding, de andere lag ingesloten in het onderste deel dier winding. Sluiting van de wond na exstirpatie der cysten.

Resultaat. Direct na de operatie bestond aphasie en parese van den geheelen rechterarm; deze symptomen gingen allengs terug, zoodat pat. na 2 maanden werd ontslagen. Er bestond toen geen hoofdpijn meer, de facialis-parese was niet meer zichtbaar en de kracht in den rechterarm was belangrijk toegenomen.

In geen enkel geval van parasitaire cysten vinden wij opgegeven, dat een schedeltrauma het uitbreken der verschijnselen is voorafgegaan.

Localisatie. De hersenechinococci zetelden 16 van de 17 maal in de groote hersenen en slechts eenmaal in de achterste schedelgroeve. Zij waren nader gelocaliseerd in de

motorische zone	9 maal,
frontaalkwab	2 maal,
temporaalkwab	1 maal,
occipitaalkwab	1 maal,
bijna geheele hemisfeer	3 maal.

Operatie. In alle gevallen werd bij de operatie de cyste gevonden; 8 maal kon de wand der cyste geheel worden weggenomen, tweemaal slechts gedeeltelijk en 6 maal vergenoegde men zich met punctie en drainage der holte. Driemaal wordt opgegeven, dat na verwijdering van den zak de achtergebleven holte geen neiging had te collabeeren, hetgeen telkenmale den dood van den lijder ten gevolge had. Slechts tweemaal wordt vermeld, dat de cyste talrijke dochterblazen bevatte.

Resultaat der operatie. Zesmaal wordt onder de 17 gevallen opgegeven, dat de lijder na de operatie genas, zonder eenige opgave echter van observatieduur, (behalve in het geval

van Llobet, waarbij de pat. na $^1/_2$ jaar nog volkomen wel was, uitgezonderd het gezichtsvermogen, dat achteruitging), n.l. bij ligging van de cyste in de

motorische zone	4 maal,
geheele linker hemisfeer	1 maal,
onder het tentorium cerebelli	1 maal.

Eenmaal ontstond groote verbetering en
Tienmaal succombeerden de patiënten meestal kort na de operatie.
De oorzaken van den dood waren:

shock	in 7 gevallen,
hersenverweeking	in 1 geval,
meningitis	in 2 gevallen na 9, resp. 12 dagen.

In het op zich zelf staande geval van cysticercus cerebri werden bij een pat., die 18 jaar te voren een schedeltrauma had gehad, 2 cysticerken, waarvan 1 subcorticaal, uit de linker motorische zone verwijderd en was pat. na 2 maanden geheel genezen.

De operaties van hersenechinococci worden door de Australische geneesheeren steeds als zeer ernstig beschouwd; de prognose is meestal slecht, omdat de cysten zoo veelvuldig communiceeren met de zijventrikels (in 30 % der gevallen volgens Verco) of daarvan slechts door eene uiterst dunne membraan zijn gescheiden (in 10 % der gevallen), waarvan de ruptuur schier onvermijdelijk is. Ook het verwijderen van den wand der cyste geeft in de meeste gevallen buitengewone moeilijkheden, evenals de verwijdering der dochterblazen of scolices, indien deze aanwezig zijn. Daarenboven, indien het al gelukt den zak geheel te verwijderen, blijft nog meermalen éene groote holte achter, die niet collabeert, daar de cyste dikwijls door eene stevige fibreuse membrana adventitia is omgeven, die niet meegeeft. In zoo'n geval succombeert de lijder steeds, hetzij aan shock, of na eenige dagen aan meningitis. Om al die gevaren te voorkomen heeft Verco voorgesteld den zak alleen te puncteeren en niet meer te exstirpeeren of te draineeren; zelfs wil hij de punctie doen door het meestal sterk verdunde en promineerende schedeldak. Ervaringen omtrent deze methode schijnen echter nog niet te zijn gepubliceerd.

ANGIOMATA.

In 5 van de 6 gevallen van angiomata las ik de oorspronkelijke historia morbi; in slechts 1 geval moest ik mij met een referaat vergenoegen.

GEVAL 196. Bremer and Carson. A case of cranial tumor (angioma cavernosum) causing spastic paralysis and attacks of tonic spasms; operation.

(The St. Louis Courier of medecine. 1890. T. 1. p. 273—307).

Een man van 23 jaar begon in 1887 aan krampen in den linkerarm en later ook in het linkerbeen te lijden. Ten slotte ontstond eene spastische contractie met herhaalde krampaanvallen in den linkervoet en in de spieren van de linkerhelft van den nek, vooral in de platysma; later ook rigiditeit in den linkerarm. Pat. braakte veel, was zeer nerveus en klaagde over slapeloosheid, doch er was geen hoofdpijn, geen vertigo. In 1889 bestond lichte neuritis optica en eene spastische hemiparesis sinistra.

Diagnose. Tumor in de rechter motorische zone vooral gezeteld in het centrum voor linkerarm en platysma. Daar ter plaatse bestond op den schedel een oud litteeken.

Operatie: 26. III. 1890. Trepanatie boven de rechter motorische zone. Na opening van den schedel vertoonde de dura geen pulsatie en onder de dura werd een tumor gevonden, walnoot-groot, die stomp werd verwijderd; dit bleek een angioma cavernosum. De dura werd gehecht en de wond gedraineerd en verder gesloten

Resultaat. Wond genezen na 1 week. Eerst was de hemiparese toegenomen, doch deze verbeterde allengs zeer veel; de krampen bleven weg, doch er bleef eene anaesthesie van linkerarm en hand over.

Na 3 à 4 maanden echter keerde de spierstijfheid terug en pat. succombeerde 16 maanden na de operatie onder voortdurend toenemen der verschijnselen.

Obductie. Bij de sectie vond men subcorticaal op de plaats waar zich de tumor had bevonden eene sereuse cyste; daarenboven bestond miliaire tuberculose der intestina.

Geval 197. L. Bruns. Angioma cavernosum verwijderd uit het beencentrum van de linker achterste centraalwinding.

(Centralbl. f. Neurologie 1894. S. 388, 1895. S. 125).

Bruns had dezen pat. op de vergadering van den „Verein der Irrenärzte Niedersachsens und Westphalens” te Hannover op 1 Mei 1894 voorgesteld als lijdende aan Poliencephalitis acuta in de linker para-centraalkwab; deze aandoening zou dan bij uitzondering bij een volwassene voorkomen.

Deze pat., 25 jaar oud, kreeg voor het eerst einde Augustus 1893 ’s nachts een volledig epileptisch insult: dubbelzijdige krampen met volkomen verlies van bewustzijn. Hij was 24 uur bewusteloos en kreeg nog meer aanvallen. Later kreeg hij vaak kleinere insulten, nu eens trekkingen in de teenen van den rechtervoet, dan in het geheele rechterbeen en ook wel in de geheele rechter lichaamshelft, met of zonder verlies van bewustzijn. Allengs ontwikkelde zich eene spastische parese van het rechterbeen met sensibiliteits-stoornissen, dij- en voetclonus. De rechterkuit was 2 c.m. dunner geworden dan de linker. Er was verder geen enkel symptoom, dat op een tumor wees. Pat. verbeterde echter niets en wenschte geopereerd te worden.

Operatie. Trepanatie boven de linker centraalwindingen, die gezond werden bevonden. Door electrische prikkeling werd de plaats van het voetcentrum bepaald en hier ingesneden, waarbij een tumor voor den dag kwam, die te samen met een weinig hersenzelfstandigheid stomp werd verwijderd. Pat. succombeerde echter kort daarop aan septische meningitis.

Interessant is dit geval, doordat een tumor bestond met acuut begin en zonder eenig algemeen symptoom van hersentumor.

Geval 198. Péan. Angiome des méninges. Opération. Guérison.

(Semaine médic. 1891. p. 253).

Een jongen van 15 jaar leed aan Jackson’sche epilepsie, vooral in den linkerarm, gepaard met spastische contracties in de spieren van den pharynx en heftige

hoofdpijn, die in het voorste deel van het rechter wandbeen gelocaliseerd werd.

Diagnose. Corticale tumor in de rechter motorische zone.

Operatie: Mei 1889. Trepanatie boven de rechter centraalwindingen, waarbij een angioma gevonden werd, dat van de meningen uitging en met den sinus longitudinalis communiceerde. De tumor kon in zijn geheel worden geëxstirpeerd.

Resultaat. Volkomen genezing.

GEVAL 199. Poirier. Angiome sous-cortical. Opération. Guérison.

(Auvray. Les tumeurs cérébrales. Thèse de Paris. 1896. p. 301. Revue de Chirurgie. 1895. N⁰. 5. Congrès français de chirurgie.)

Een man van 24 jaar leed sedert Januari 1883 aan aanvallen van Jackson'sche epilepsie, met doofheidsgevoel in de linkerhand beginnende, waarop trekkingen in den linkerduim, die zich allengs over de geheele linker lichaamshelft uitbreidden en waarna pat. het bewustzijn verloor. De toevallen namen in frequentie toe en ten slotte ontstond heftige hoofdpijn met vermindering van het gezichtsvermogen, vooral links, terwijl ook links reuk en smaak veel minder goed waren dan rechts. Begin 1891 toenemende parese van linker gelaatshelft, arm en been met geringe sensibiliteitsstoornissen.

Diagnose. Tumor in de rechter motorische zone.

Operatie. 1. IX. '91. (Dr. Poirier.) Schedelopening met hamer en beitel; exstirpatie van een subcorticaal angioma in het centrum voor linkerarm en linker gelaatshelft gelegen.

Resultaat. De epileptische toevallen zijn geheel opgehouden; slechts nu en dan geringe tremoren in de vingers van de linkerhand. De hoofdpijn is totaal verdwenen. Het gezichtsvermogen op het linkeroog is niet veel verbeterd. De parese is veel verbeterd, zoodat de pat. op 3 October 1895 zeer gemakkelijk kon loopen; de linkerarm is veel minder verbeterd, maar de pat. kan hem toch zeer goed gebruiken; de bewegingen in linkerduim en wijsvinger zijn het slechtste. De pat. zelf gevoelt zich 4 jaren na de operatie zeer gelukkig en tevreden met de verkregen verbeteringen.

Geval 200. Allen Starr and A. J. Mc Cosh. New-York. A contribution to the localisation of the muscular sense.

(Americ. Journal of the medic. sciences. Nov. 1894. Neurol. Centralbl. N⁰. 4. 1895. S. 166.)

Een man van 21 j. viel op zijn 5de jaar op het hoofd en bleef 12 uur bewusteloos; daarna werd hij prikkelbaar, had veel last van hoofdpijn links, zonder stoornissen in het intellect.

Op zijn 16de jaar voor de 2de maal een val op het hoofd met verlies van bewustzijn en daarna erger cephalea op de grens van de linker parieto-occipitaalstreek gelocaliseerd, vooral tusschen tuber parietale en sagittaalnaad, waar een klein litteeken in de huid en een geringe oneffenheid in het been was.

Samenvallende met de exacerbaties van de hoofdpijn ontstonden woeste aanvallen met opvolgende amnesie, eerst alle 5 dagen, doch na behandeling met Br. K. om de 4 weken. Geen convulsies en geen verdere stoornissen in centraal en peripheer zenuwstelsel.

Trepanatie. Verwijdering van een beenstuk, welks centrum $1^1/_4$ Eng. duim links van de mediaanlijn, $1^3/_4$ Eng. duim naar achteren van den sulcus Rolandi en 1 Eng. duim boven het tuber parietale lag.

Na opening der dura vond men de venae in de pia samengesmolten en verwijd tot een vaatconglomeraat van $^3/_4$ duim diameter; onderbinding der grootere venen, waarbij verondersteld werd, dat de onderbindingsnaald de hersenschors, die normaal was, eenigszins heeft beleedigd; ten minste na de operatie bestond alleen verlies van den spierzin in den rechterarm; dit verschijnsel genas in 3 weken volkomen, waarna pat. van al zijne klachten volkomen was bevrijd.

Geval 201. Winkler en Guldenarm. Angioma in de hersenschors der rechter hemisfeer. Operatie. Geringe verbetering.

(Ned. Tijdschr. v. Geneesk. 1891. I. p. 411).

Pat., 22 j. oud, kreeg voor 11 jaar na eene verwonding van den rechter wijsvinger gedurende enkele dagen kriebelingen en trek-

kingen in den linkerarm. Nadat hij 10 jaar gezond was geweest, ontstonden aanvallen van Jackson'sche epilepsie, die van den linkerarm uitgingen en die zich ten slotte 50—60 maal op een dag herhaalden. Overigens bestond geen enkel symptoom, dat op tumor wees. Er werd besloten wegens Jackson'sche epilepsie schedelresectie te doen, en de centra voor de vingers te excideeren.

Operatie: 4. IV. '90. Schedelresectie boven de rechter motorische zone met 3 trepaankronen, elk groot 30 mM.; incisie en omslaan van de dura. De hersenoppervlakte was leiachtig van kleur en werd ingesneden, waarna zich eene zwartblauwe massa vertoonde, die uit de voorste en achterste centraalwinding werd geamoveerd. Vrij heftige bloeding, die door tamponnade tot staan werd gebracht. Hechting der dura; drainage. Sluiting der wond, zonder implantatie van been.

De geëxstirpeerde tumor was een angioma.

Resultaat. De wond genas ongestoord, doch reeds een paar uur na de operatie vertoonden zich de toevallen weer. Van 14—19 April geen toevallen; daarna weer evenveel als vóor de operatie.

Een onderzoek (Dr. Lentz) op 10 Juli 1890 leerde, dat in de linkerhand het gevoel verminderd was en dat ook de kracht daaarin veel minder was dan rechts. Het aantal toevallen was ± 11 per dag, doch werd onder Br. K. gebruik allengs minder.

Onder de 6 gevallen van angiomata wordt slechts eenmaal een schedeltrauma als aetiologisch moment genoemd (Starr en Mc. Cosh).

Localisatie. In alle gevallen zetelde de tumor in de motorische zone en wel:

Rechts 4 maal, waarvan 1 maal subcorticaal,
Links 2 „ „ 1 „ „ .

Tweemaal was eene andere diagnose gemaakt en vond men bij opening van den schedel een angioma, nl.
eenmaal luidde de diagnose: polioencephalitis acuta (Bruns)
en eenmaal Jackson'sche epilepsie (Winkler).

Resultaat der operatie. In alle gevallen geschiedde de operatie zonder bepaalde moeilijkheden.

Tweemaal ontstond volkomen genezing (geen observatieduur opgegeven).

Eenmaal genezing met geringe invaliditeit (observatieduur 4 jaar. Poirier.)

Eenmaal geringe verbetering (observatieduur 3 maanden)

In twee gevallen stierf de patiënt na de operatie.

eenmaal kort daarna aan septische meningitis (Bruns),

eenmaal na 16 maanden, nadat een tijdelijke verbetering der algemeene symptomen gedurende 4 maanden had bestaan. Post mortem vond men eene subcorticale cyste op de plaats waar de tumor geëxstirpeerd was, benevens tuberculose der intestina.

FIBROMATA, FIBROLIPOMA.

Hiervan worden 5 gevallen in de literatuur vermeld, wier ziektegeschiedenissen ik alle inzag.

GEVAL 202. Dinkler. Zur Diagnostik und chirurgischen Behandlung der Hirntumoren.

(Neurolog. Centralbl. 1897. 1 Juli. N°. 13. S. 611.)

Een 42jarig man leed sedert 4 jaar aan linkszijdige Jackson'sche epilepsie met parese der linker lichaamshelft er waren stuwingspapillen, het sterkst rechts. De rechter art. temporalis was sterk verwijd en geslingerd.

De diagnose luidde: tumor in de rechter motorische zone, vermoedelijk in den lobus paracentralis.

Na trepanatie werd op de aangeduide plaats een vaatrijk fibrom der pia mater gevonden en geënucleëerd.

Resultaat. Dood na 12 uur. Verdere opgaven ontbreken.

Geval 203. Jaboulay. Fibrome de la pie-mère et de l'écorce cérébrale. Porosité du crâne à son niveau. Exstirpation. Amélioration.

(Archives provinciales de Chirurgie. T. II. No. 2. Févr. 1893. p. 81).

Een man van 32 jaar leed sedert 2 jaar aan hoofdpijn vooral links en sedert 5 maanden aan epileptische insulten, beginnende in rechter gelaatshelft en rechterarm en al of niet gevolgd door verlies van bewustzijn. Er bestond parese van de rechter gelaatshelft.

Diagnose. Tumor cerebri in de schors der linker motorische zone.

Operatie (April 1892). Trepanatie boven de linker centraalwindingen; incisie van de dura mater, waarna een geelachtig witte tumor voor den dag komt, die zich naar de frontaalkwab voortzet. Excisie van den tumor voor een groot deel; tamponnade der wond en sluiting.

Na 15 dagen wordt eene 2de operatie verricht, om de rest van den tumor weg te nemen, die een fibroma bleek. Er bleef een geringe hernia cerebri over.

Resultaat. Gedurende 6 maanden bleef pat. onder observatie; de hoofdpijn verminderde veel, evenals de toevallen, die veel zeldzamer werden. Na de 2de operatie was aphasie ontstaan, die allengs ook, op een weinig verlangzaming van de spraak na, geheel verdween.

Geval 204. Removal of a large intracranial fibroma. Large tumor in the cerebrum, probably arising from an injury at three years of age; epilepsy and hemiplegia at twenty-three; tumor removed at twenty-seven; hernia cerebri; recovery.

(The American Journal of the medic. sciences. Oct. 1888. p. 329).

Pat., 26 jaar oud (Mei 1887), viel op 3-jarigen leeftijd uit een raam, waarna hij een uur bewusteloos was; geen uitwendige wond; alleen een haematoom; pat. herstelde zonder er verder iets

van te weten. Op 5-jarigen leeftijd otorrhoe na mazelen. In het najaar van 1884 heftige hoofdpijnen in het voorhoofd en in Febr. 1885 epileptische insulten, gevolgd door zeer hevige hoofdpijn. In April 1885 paralyse van rechterarm, spoedig gevolgd door paralyse van rechterbeen en rechter gelaatshelft. Hoofdpijn vooral in de linkerzijde van het hoofd. Juni 1885 duidelijke aphasie en vermindering van den visus op het rechteroog, waarvan de pupil zeer wijd was en niet op licht reageerde. Sterke obstipatie; anorexie; insomnie.

Onder behandeling met J. K. en arsenik verbeterden de hoofdpijn en de hemiparese, doch niet de aphasie. Aug. 1885 werd pat. op beide oogen blind, eerst rechts, toen links; na 2 maanden verbeterde het linkeroog in zooverre, dat hij weer op straat durfde wandelen. Het rechteroog bleef verscheidene maanden blind; plotseling kon hij er gedurende eenige uren weer mede zien en daarna was het plotseling weer blind. Dit verschijnsel herhaalde zich meerdere malen op beide oogen. De epileptische insulten hielden steeds aan, een paar keer in de week.

30. V. 1887. Matige hoofdpijn, spraak langzaam; steeds kleine en groote epileptische insulten in de rechter lichaamshelft; er is nu geen spoor meer van hemiplegie te ontdekken. Op beide oogen in atrophie overgegane stuwingspapillen. Herhaaldelijk braken.

Diagnose. Vermoedelijk een tumor of exostose, op de linker frontaalkwab drukkende.

Operatie: 15. XII. 1887. Aethernarcose. Met trepaan en beentang wordt eene groote opening boven het bovenste deel van de linker frontaalkwab gemaakt; de dura is hier en daar adhaerent aan het been, dat op enkele plaatsen geusureerd is en er komt een vaste tumormassa voor den dag, uitgaande van de dura en die met den vinger zeer gemakkelijk te enucleëeren is.

De tumor woog 3 ounces en 49 grains, was $2^7/_8$ inches lang, $2^1/_2$ inches breed en $1^3/_4$ inches dik. Het bleek een fibroma. De tumor reikte naar achteren bijna tot aan den sulcus Rolandi, naar voren lag hij op de basis der drie frontaalwindingen.

Na de enucleatie ontstond eene belangrijke bloeding, die door tamponnade en heet water werd gestelpt; daarna sluiting der wond en drainage. De operatie duurde ongeveer 2 uur.

Resultaat. Na de operatie geen paralyse; de aphasie was direct veel verbeterd; lichte hoofdpijn. Doch na een paar dagen

ontstond sterke aphasie en hemiparese, afhankelijk van een bloedextrasavaat en van verweeking van den bodem, waarin de tumor zich bevonden had. Na verwijdering van het bloedextravasaat allengs verbetering. Er ontwikkelde zich echter een flinke hernia cerebri, die eerst na 6 weken langzamerhand terug ging en plaats maakte voor eene inzinking. Pat. werd 8. III. 1888 als hersteld ontslagen, terwijl ook het gezichtsvermogen eenigszins verbeterd was.

In het American Journ. of the medic sciences van Nov. 1896 p. 517, deelde Keen omtrent dezen patiënt nog het volgende mede: zijn gezichtsvermogen is nog steeds vrij slecht en met tusschenpoozen van een jaar ontstaan nog epileptische aanvallen. Pat. is steeds zeer nerveus en niet in staat eenig werk te verrichten, doch er bestaan geen duidelijke paresen meer en geen hoofdpijn. Hij heeft boven op het hoofd, op de plaats waar de hernia cerebri is geweest, een vrij groote inzinking.

Deze pat. was dus 9 jaar na de operatie nog in leven.

Geval 205. Péan, Ballet, Gelineau. Epilepsie partielle déterminée par une tumeur cérébrale siégeant au niveau de la zone motrice; trépanation, ablation de la tumeur; disparition des accidents.

(Bulletin de l'acad. de méd. Févr. 1889.
Thouvenet. Thèse de Paris. 1896. p. 18.)

Een man van 28 jaar kreeg op 22jarigen leeftijd epileptiforme aanvallen, die om de 8 à 10 dagen terugkwamen en steeds in den rechter grooten teen begonnen. De krampen vertoonden zich in de rechter lichaamshelft en werden niet altijd gevolgd door verlies van bewustzijn. Na een aanval was het rechterbeen steeds wat paretisch. De aanvallen namen allengs in frequentie toe; de interne therapie gaf geen hulp meer, zoodat tot eene operatie werd besloten. Het vermoeden was, dat er een tumor zou zijn in of in de buurt van het beencentrum in de linker motorische zone.

Operatie. 7. XII. '88. Trepanatie boven de linker motorische zone; de dura vertoonde geen afwijkingen; in de dura werd eene kruissnede gemaakt, waarna men in het achterste gedeelte der wond eene geelachtige witte verkleuring en verdikking van de pia mater

waarnam. Deze bleek bij nader onderzoek van een tumor afhankelijk, die voorzichtigheidshalve in stukjes werd geamoveerd. Daaronder lag de hersenschors, die alleen eene kleine inzinking vertoonde, afhankelijk van den druk van den tumor, die volgens Cornil een fibrolipoom was. De kleine holte werd gedraineerd, de dura gehecht en de wond verder gesloten.

Resultaat. Na 10 dagen was de wond genezen. Terstond na de operatie bestond eene lichte hemiparesis dextra, die allengs verdween. Gedurende de eerste dagen ontstonden nog enkele toevallen, doch daarna bleven ook deze gedurende ongeveer 3 maanden geheel weg. Toen keerden de toevallen echter terug en werd pat. aan eene tweede operatie onderworpen, waarbij de tumor gerecidiveerd bleek en reeds de grootte van een mandarijn had bereikt. Nu werd deze tumor tegelijk met een gedeelte der omgevende hersenschors ruim weggenomen.

Na deze tweede operatie was pat. wederom gedurende 3 maanden geheel vrij van toevallen, doch daarna kwamen ze langzamerhand weer terug en bleven tot den dood van pat. in Dec. 1894 bestaan. De toevallen ontstonden 2 à 3 maal in de maand en hadden gewoonlijk het typische karakter der Jackson'sche epilepsie. Pat. overleefde dus de tweede operatie gedurende 5 jaar, doch hij bleef epilepticus. Waaraan pat. gesuccombeerd is, is niet bekend geworden; obductie is evenmin verricht.

(Dit geval staat overal opgegeven als geheel genezen.)

Geval 206. Seydel. Operative Entfernung eines intracraniellen Tumors.

(Centralblatt f. Chirurgie. 1896. N⁰. 13. S. 299.)

Een pat., 47 jaar oud, leed 15 jaar te voren aan een belangrijk schedeltrauma, waarna hij eerst den volgenden dag bewusteloos werd en gedurende vele weken min of meer bleef. Allengs echter herstelde hij volkomen. Vóor 5 jaar ontstond hoofdpijn, die langzamerhand permanent werd; daarbij kwamen lichte parese en paraesthesiën in den rechterarm en later ook lichte parese van het rechterbeen. In het begin van 1895 begon pat. over duizeligheid te klagen, die toenam en hem zeer hinderlijk was; nu en dan ontstonden ook trekkingen in den

rechterarm en soms ook in het rechterbeen. Pat. werd suf en vergeetachtig en nu en dan misselijk. Bij ophthalmoskopisch onderzoek werd eene sterke rechtszijdige stuwingspapil gevonden.

Diagnose. Corticale hersentumor in de linker motorische zone ter plaatse van het armcentrum.

Nadat zonder succes een smeerkuur was toegepast en J. K. toegediend, werd tot operatie besloten.

Operatie. 4 Jan. 1896. Met hamer en beitel werd een Wagner'sche osteoplastische schedelrecestie van 6 cM. middellijn verricht, nadat de sulcus Rolandi met het Schenk'sche apparaat was bepaald. Na het omslaan van den huid-beenlap vertoonde zich op de dura een kersenpit-groote, breedgesteelde en harde tumor, die in het been eene verdieping had gemaakt van 1,5 bij 0,5 cM. Door het bloedverlies en het hameren vertoonde pat. duidelijk teekenen van commotio cerebri; de wond werd getamponneerd en verbonden en op 8 Januari de operatie vervolgd. De dura werd rondom den tumor doorsneden, waarna bleek, dat deze alleen van de dura mater uitging en de onderliggende hersenmassa volkomen gezond was. De wond werd gesloten en de wondgenezing was geheel ongestoord. De tumor was een fibroma.

Resultaat (12 maanden na de operatie). De hoofdpijn verdween, evenals de trekkingen in rechterarm en been. De stuwingspapil op het rechteroog ging geheel terug. De parese van rechterarm en been verbeterde bijna geheel en nam nog voortdurend af; duizeligheid ontstond nog nu en dan voor een oogenblik; de sufheid verdween en het geheugen werd allengs beter.

Onder deze 5 tumoren wordt tweemaal een schedeltrauma als aetiologisch moment genoemd, eenmaal 15 jaar te voren (Seydel).

Localisatie. Tweemaal ging de tumor van de dura mater uit en driemaal van de pia mater in de motorische zone.

In alle 5 gevallen werd de tumor bij de operatie gevonden en geëxstirpeerd, doch in twee gevallen werd de pat. tweemaal geopereerd.

In het eene geval n.l. ontstond reeds na 3 maanden een recidief,

dat weer werd verwijderd; in het andere geval werd na 15 dagen de rest van den tumor verwijderd, die men bij de eerste operatie slechts gedeeltelijk had kunnen amoveeren (Jaboulay).

Resultaat der operatie. Genezing ontstond in 3 gevallen; eenmaal was de observatieduur 2 maanden, eenmaal 6 maanden en eenmaal was de pat. na 9 jaar nog in leven, doch nerveus en niet in staat tot arbeiden (Keen).

Eenmaal was de pat., na tweemaal geopereerd te zijn, tijdelijk verbeterd gedurende 6 maanden; daarna ontstond weer epilepsie en na 5 jaar stierf pat. als epilepticus (Péan, Ballet, Gélineau). Waaraan pat. succombeerde wordt niet nader vermeld.

Eenmaal trad na 12 uur de exitus letalis in ten gevolge van shock.

ENDOTHELIOMATA.

Van deze gezwelvormen kwamen er 4 tot operatie. In drie daarvan kon ik de oorspronkelijke mededeeling nalezen.

Geval 207. Hitzig-Bramann. Tumor in de linker motorische zone. Trepanatie. Verwijdering van een vuistgroot endothelioma durae matris. Dood na eenige uren aan collapsus.

(Therapeutische Wochenschrift. 1896. No. 19 und 20.)

Een man kreeg voor 3 jaar, in den zomer van 1892, een belangrijk schedeltrauma, waardoor hij gedurende een kwartier bewusteloos was. Daarna bleef hij doezelig en had hij veel last van duizeligheid en hoofdpijn. Deze verschijnselen namen toe en allengs ontwikkelde zich eene parese der rechter lichaamshelft. In den zomer van 1893 ontstonden aanvallen van Jackson'sche epilepsie, steeds in het rechterbeen beginnende en zonder verlies van bewustzijn. Daarnaast ontstond een tremor in de rechter lichaamshelft, die na elk epileptisch

insult verergerde. Dec. 1894 bestonden spastische parese van rechterarm en -been; geringe parese van rechter facialis; vermindering van tast-, pijn- en temperatuurgevoel rechts; verhoogde reflexen, vooral rechts. Pijn bij het bekloppen van de linker schedelhelft, vooral ter hoogte van een aldaar aanwezig litteeken. Geen stuwingspapillen; nu en dan braken.

Diagnose. Corticale tumor in de linker centraalwindingen.

Operatie: 27. III. '95. Trepanatie boven de linker motorische zone; huid-periost-beenlap $12^1/_2$ c.m. lang, $8^1/_2$ c.m. breed. De dura was verkleurd en geperforeerd door eene tumormassa, die de hersenen slechts had gecomprimeerd. Het gezwel werd gemakkelijk verwijderd en woog 84 gram. Tevens werd een stuk van het schedeldak geamoveerd, dat grootendeels geusureerd was; vervolgens een deel der dura; een 5 c.m. lang stuk van den sinus longit., dat met den tumor was vergroeid, alsook een gedeelte falx en dura van de rechter hemisfeer, voor zoover dat er verdacht uitzag. Daarna werd de wond gesloten.

De operatie duurde lang en verwekte een matig groot bloedverlies, doch de pat. was daarna zeer gecollabeerd en succombeerde den volgenden morgen om 5 uur ten gevolge van collapsus.

Obductie. De tumor bleek in zijn geheel verwijderd en de daaronder liggende hersenmassa slechts gecomprimeerd te zijn.

GEVAL 208. Dr. O. Kappeler. Erfolgreiche Exstirpation eines Endothelioms des Sulcus Rolando.

(Deutsche Zeitschrift f. Chir. Bd. 40. Heft 5 u. 6. S. 500. 1895.)

Man van 43 jaar, opgenomen 31 Januari 1894. Vroeger steeds gezond, alleen vóor 20 jaar een slag op het hoofd zonder verdere gevolgen.

In den herfst van 1893 ontstond langzaam eene parese van rechterarm en been.

15 Januari 1894 ontstond een epileptisch insult met momentaan verlies van bewustzijn en heftige pijn in den rechterarm, beginnende aan de binnenzijde van den bovenarm en uitstralende in voorarm en vingers. Daarna werd de bestaande parese erger. Op 25 Januari een tweede insult.

Bij opname is de status praesens: lichte hoofdpijn, constant,

doch zonder bepaalde localisatie, het sterkst op schedelbeen en achterhoofd; aanvallen van corticale epilepsie, beginnende met tremoren in den rechterarm; na een aanval geringe spraakstoornissen; parese van rechterarm en -been, niet van het gelaat, geen sensibiliteitsstoornissen, geen stuwingspapil, peesreflexen niet verhoogd. Later ontstond lichte apathie, vertigo en nam de hoofdpijn, vooral op het linker wandbeen sterk toe.

Diagnose. Tumor in de linker motorische zone.

Operatie. 26. V. '94. In chloroformnarcose osteoplastische schedelresectie volgens Wagner met hamer en beitel; de huid-beenlap brak door, waarna het been in zijn geheel werd verwijderd en niet omgeslagen. Incisie van de 3 mM. dikke dura mater, waarna een blauwachtig-roode tumormassa te voorschijn kwam, gelegen in het bovenste deel van den linker sulcus Rolando, die de beide centraalwindingen uit elkaar drong en deze zijdelings had afgeplat. De tumor had de grootte van een eendenei, was van alle kanten afgekapseld en hing door een dunnen steel in de diepte met pia mater of hersenmassa samen; hij werd zonder moeite in zijn geheel verwijderd. De appelgroote holte was geheel met pia bekleed en slechts op de plaats, waar de steel zat, kreeg men witroode hersenmassa te zien. De bloeding was gering, hoofdzakelijk veneus. Tamponnade van de holte, repositie van de huidlap, doorloopende naad aan de boven- en voorkant, terwijl de onderzijde open bleef. Verband.

Resultaat. Terstond na de operatie lichte collapsus, pols 130; na eene aetherinjectie kwam pat. wat bij, hoewel de pols steeds zeer frequent bleef en 's avonds nog 156 was. Na 7 uur verwijdering van het gaas, waarna de pols daalde tot 144. Wondgenezing goed; polsfrequentie nam langzaam af. 6 Juni 1894 was de wond genezen. Tot 5 Juni echter was de rechterarm volkomen paralytisch, doch de krampen bleven weg. Van 28 Mei tot 4 Juni ontstonden nu en dan facialiskrampen, later niet meer; hoofdpijn bestond slechts nog in geringe mate gedurende de paar eerste dagen na de operatie. Van af 5 Juni ontstond allengs verbetering van de spraak. 23 Juli werd pat. genezen ontslagen.

Einde November 1894 kon pat. zonder vermoeienis wel 1 uur loopen en klaagde hij nu en dan slechts over lichte duizeligheid en pijn in het litteeken. Rechterarm en -hand waren volkomen krachtig en goed bewegelijk; evenwel ging de beweging van den arm niet

verder dan tot de horizontale. Het rechterbeen sleepte altijd nog iets na. De hoofdpijn was totaal verdwenen, evenals de krampen.

De tumor was een Endothelioma of Endotheelsarcoom, uitgaande van de dura mater of arachnoidea.

GEVAL 209. Sciamanna—Postempski. Endothelioma della corteccia cerebrale. Trattamento chirurgico.

(Bull. della r. accad. med. di Roma. 22 Nov. 1891. Centralbl. f. Chir. 1893. N°. 22. S. 485.)

Eene vrouw van 58 j. had voor 10 à 11 j. pijn in den rechterarm, die soms maanden lang weer weg bleef; sinds 4 à 5 j. werd de pijn heftiger en deed zich vaker voor; sedert 8 maanden was ze continueel geworden. Ook passieve bewegingen van den arm waren pijnlijk, vooral het optillen; evenzoo abductie, extensie en het meest de supinatie; ook actieve bewegingen vooral extensie van index en middelvinger waren zeer gevoelig. Sedert enkele maanden ontstonden ook aanvallen van Jackson'sche epilepsie, beginnende in de rechter lichaamshelft, hoofdzakelijk in den rechterarm, zonder verlies van bewustzijn. Geen hoofdpijn; geen braken; geen neuritis optica.

Diagnose. Corticale aandoening in de linker motorische zone, waarschijnlijk een tumor.

Operatie. De sulcus Rolandi werd volgens de methode Lucas-Championnière bepaald en aldaar getrepaneerd, waarbij bleek, dat men iets te ver naar achteren was; bij het verwijden van de opening naar voren kwam een gesteelde tumor voor den dag (endothelioma pedunculatum) ter grootte van een duivenei, die geamoveerd werd. Sterke bloeding, die tamponnade noodzakelijk maakte.

Resultaat. Wondgenezing ongestoord. In den aanvang volkomen hemiplegia dextra, met facialis en hypoglossus-parese en motorische aphasie, die echter spoedig teruggingen. De pijn in den rechterarm verdween geheel; sedert 9 maanden geen aanvallen meer van corticale epilepsie, doch de bovenste extremiteit bleef beperkt in de bewegingen, vooral in extensie en supinatie, terwijl eenige

atrophie in den m. supraspinatus, cucullaris en in het achterste deel van den m. deltoideus rechts ontstond.

Geval 210. Winkler en Guldenarm. Tumor in of om de linker hemisfeer van het cerebellum. Operatie. Tumor gevonden, doch niet verwijderd. Dood na 3 maanden.

(Ned. Tijdschr. v. Geneesk. 1891. I. p. 387).

Pat., 38 j. oud, leed nooit aan eenig schedeltrauma. Begin van zijn lijden in 1886 met algemeene psychische verschijnselen irritabiliteit enz.; voorts algemeene matheid, slapeloosheid en eigenaardige gedwongen lachbewegingen bij elke ernstiger gedachte. Sedert het laatst van 1887 dikwijls pijn in het achterhoofd en duizeligheid; in het begin van 1889 moeilijkheden bij het slikken en dronkemansgang, terwijl hoofdpijn en duizeligheid toenamen. Einde 1889 beginnende stuwingspapil en pijnlijkheid bij het bekloppen op de linker linea semicircularis post. sup. In Maart 1890 beginnende stoornissen bij het zien; in September blindheid, smaakstoornissen en verhooging der peesreflexen; exquisite stuwingspapil rechts.

Diagnose. Tumor in of om de linker hemisfeer van het cerebellum, met druk op den worm.

Operatie: 11. X. '90. Trepanatie met groote huid-periostbeenlap boven de linker achterste schedelgroeve, die later nog vergroot werd. De dura pulseerde niet, doch puilde sterk uit; de sinus transversus lag dwars over het operatieveld. Na incisie van de dura onder den sinus, spoot cerebro-spinaalvocht eenige decimeters omhoog en de kleine hersenen prolabeerden. Palpatie gaf geen uitsluitsel; na punctie met eene naald, stuitte men op $1^1/_2$ c.m. diepte op een harden weerstand, die naar rechts verder ging. De operatie werd nu niet vervolgd en de wond gesloten.

Resultaat. Wondgenezing ongestoord; veel cerebro-spinaalvocht liep af; de pat. bleef vrij van hoofdpijn en zelfs keerde het gezichtsvermogen op het linkeroog wat terug. Doch in November nam de cerebellaire ataxie toe, ontstonden manège-gang, geringe linkszijdige facialis-paralyse, geringe linkszijdige hemiplegie der extremiteiten, verhoogde peesreflexen links, paralyse van den linker n.

abducens (en n. trochlearis?) en neiging om naar achteren te vallen. Op 3 Januari 1891 werd pat. plotseling somnolent, later comateus en hij succombeerde 12 Januari.

Obductie. Na het uitnemen der hersenen, bleef in de schedelholte, hangend aan een langen steel, die zich aan het rechter tentorium cerebelli vasthechtte, een boonvormig gezwel achter ter grootte van een kippenei, dat in de achterste schedelgroeve, buiten de hersensubstantie gelegen was. Dit gezwel had zich van rechts naar links ontwikkeld en de hersensteelen, den pons varoli, de rechter hemisfeer van het cerebellum, den bovenworm en de linker hemisfeer van het cerebellum naar omlaag en ter zijde gedrukt. De hilus van den tumor, waar de steel vastgehecht was, keek naar de knie van het corpus callosum. De tumor woog 82 gram. Er bestond sterke hydrocephalus int. De tumor was een Endothelioma.

In 2 der 4 gevallen van Endothelioma ging een schedeltrauma aan het uitbreken der ziekteverschijnselen vooraf.

Localisatie. Driemaal ging de tumor van de dura mater in de motorische zone uit, eenmaal met een langen steel van het rechter tentorium cerebelli. In dit laatste geval was de diagnose geweest: tumor in of om de linker hemisfeer van het cerebellum.

Operatie. Driemaal werd de tumor gevonden en geëxstirpeerd, eenmaal te samen met een deel van het schedeldak en van den sinus longitudinalis (Hitzig-Bramann).

Eenmaal werd de tumor bij de operatie wel gevoeld, doch niet verwijderd wegens de diepe ligging en vermoedelijk groote uitbreiding (Winkler en Guldenarm). Driemaal wordt vermeld, dat de tumor duidelijk gesteeld was.

Resultaat der operatie. Tweemaal ontstond genezing (observatieduur 6 maanden en 9 maanden).

Eenmaal trad tijdelijke verbetering der symptomen in gedurende 1 maand, doch pat. succombeerde na 3 maanden aan progressie van het lijden.

Eenmaal succombeerde pat. na eenige uren aan shock, ten gevolge van de langdurige operatie.

CARCINOMATA, PERITHELIOMA, MARGARITOMA.

Van de 4 tot deze groep gebrachte tumoren kon ik slechts eenmaal de oorspronkelijke publicatie niet inzien (San Martin). Van de 2 carcinomen was er éen metastatisch, na een 15 jaar te voren geopereerd carc. mammae.

Geval 211. Beck. (Chicago.) Tumeur cérébrale. Carcinome secondaire. Opération. Mort trois jours après la trépanation.

(Auvray. Les tumeurs cérébrales. Thèse de Paris. 1896. p. 328.)

Eene vrouw van 42 jaar werd 15 jaar te voren geopereerd wegens een carcinoma mammae. Sedert 3 weken leed zij aan teekenen van een cerebellairen tumor: heftige, ondragelijke hoofdpijnen, braken, cerebellaire ataxie, volkomen amaurose.

Operatie. 10. III. 1894. Osteoplastische schedelresectie boven de achterste schedelgroeve; ligatuur van den sinus longitudinalis en transversus. Er werd een tumor gevonden, vast van consistentie, die als eene breede massa de rechterhelft van den pons bedekte en onmogelijk te exstirpeeren was, zoodat de schedel weer werd gesloten.

Resultaat. Na de operatie geen verandering der symptomen, doch sterk oedeem van hoofd en gelaat, afhankelijk van de onderbinding der sinus. Drie dagen na de operatie succombeerde pat. en bleek er bij de sectie op de aangeduide plaats een metastatisch carcinoma te bestaan.

Geval 212. A. San Martin. Trepanacion par tumor intracraneal.

(Revista clinica. 1895.)

Een man van 54 jaar, te voren nooit ziek, begon het geheugen te verliezen en aan duizeligheid te lijden, terwijl nu en dan neiging tot braken ontstond. De duizeligheid nam allengs sterk toe en ten slotte onstonden rechtszijdige hemiparese, aphasie en hoofdpijn. De hemiparese ging weer terug, doch

de spraakstoornis bleef bestaan en het intellect nam zichtbaar af, terwijl beiderzijds stuwingspapillen ontstonden.

Diagnose. (Dr. Simarro.) Tumor in de linker frontaalkwab.

Operatie. Daar de pat. allengs bijna volkomen comateus was geworden, werd zonder anaesthesie getrepaneerd en eene schedelresectie van 37 bij 25 mM. gedaan. De dura mater was bleek, zeer gespannen en pulseerde niet; na opening der dura pulseerden de hersenen evenmin, doch zij zagen er normaal uit. De dura werd gehecht, de wond gedraineerd en zooveel mogelijk gesloten.

Na 12 uur, terwijl pat. nog volkomen comateus was, werd eene trocart 6 cM. diep in de hersenen gestoken, in de richting van voren naar achter-onder. Met eene aspirateur van Dieulafoy werd 15 ccm. geelachtig, helder vocht afgetapt, waarin eene zeer kleine cyste dreef. Onmiddellijk daarna begonnen de hersenen te pulseeren en week het coma; convulsies en Cheyne-Stoke's ademen hielden op en gedurende 8 dagen nam de pat. in beterschap toe, totdat hij plotseling weer comateus werd en ondanks eene nieuwe hersenpunctie, waarbij geen vocht ontlast werd, na 3 dagen overleed.

Obductie. Bij de sectie bleek de geheele linker hemisfeer afgeplat te zijn en werden 2 tumoren gevonden, de eene in het voorste gedeelte der linker temporaalkwab, de andere in de linker insula Reilii; deze laatste bevatte eene cyste en was goed omschreven. Beide tumoren werden beschreven als carcinomen.

GEVAL 213. Roth. Ein operatif geheilter Fall von Gehirntumor.

(Bericht über die Verhandlungen der Abtheilung Chirurgie auf der 67. Versammlung deutscher Naturforscher und Aerzte in Lübeck von 16—21 Sept. 1895. Centralbl. f. Chir. 1895. N⁰. 42. S. 965.)

Een man van 60 jaar leed geruimen tijd aan aanvallen van typische corticale epilepsie, steeds in duim en wijsvinger van de rechterhand beginnende. Na een aanval bestond lang aanhoudende heftige hoofdpijn.

In Augustus 1894 was na zulk een aanval de rechter lichaamshelft met uitzondering van het gelaat verlamd geweest; daarvan

bleef eene parese van den rechterarm na. Er bestond geen stuwingspapil en geen trage pols.

Diagnose. Kleine tumor in de linker centraalwindingen, vermoedelijk een gumma, daar pat. vroeger aan lues geleden had. Een kwik-iodkalium-kuur verminderde alleen de hoofdpijn.

Operatie. 23 October 1894. Osteoplastische schedelresectie boven de linker centraalwindingen; het schedeldak was zeer verdikt, met talrijke hyperostosen en osteophyten; dura mater bedekt met eene bruinroode weefselmassa, die aan het been, dat daar ter plaatse geusureerd was, adhaerent was. Verwijdering dier tumormassa zonder opening van de dura. Tamponnade van de wond. Secundaire hechtingen.

Resultaat. Geen verbetering, zelfs verergering van den toestand. Einde Januari 1895: heftige hoofdpijnen, vooral 's nachts, algemeen zwaktegevoel, vergeetachtigheid, bemoeilijkte spraak.

Tweede operatie. 4 Februari 1895. Oude wond opnieuw geopend, waarna onder de dura een bruinrood gezwel stomp kon verwijderd worden, dat scherp begrensd was en de hersenmassa had gecomprimeerd. De tumor was volgens Prof. Arnold een peritheliooom, uitgegaan van de perithelien der vaten.

Resultaat. Onmiddellijk na de operatie totale paralyse van den rechterarm, sterke parese van rechterbeen en rechter gelaatshelft, benevens paraphasie. Dit verbeterde echter reeds zeer spoedig; de hoofdpijn en convulsies keerden niet terug, doch de parese van den rechterarm nam eerst zeer langzaam af.

GEVAL 214. Zeller. Tumor cerebri; Operation; Tod; Tumor nicht gefunden.

(Deutsche medicin. Wochenschr. 19 März 1896. No. 12; Vereins-Beilage No. 9. S. 58).

Een meisje van 26 jaar, te voren steeds gezond, begon op eens over hoofdpijn en moeheid te klagen; 8 dagen later kreeg zij plotseling een aanval van bewusteloosheid en werd comateus met reutelende ademhaling en algemeen epileptische krampen (7 Oct. 1895).

In het ziekenhuis opgenomen bleek te bestaan: diepe sopor; rechter pupil iets wijder dan de linker; geen stuwingspapillen; geen

paralysen of paresen; geen nekstijfheid; geen afwijkingen der inwendige organen; pols 56; temp. normaal. Onophoudelijk kramp-aanvallen, vooral in de rechter lichaamshelft, die begonnen met draaien van het hoofd naar rechts en trekkingen in rechter facialis en tong.

8. IX. '95. Parese van rechter facialis, rechterarm en been. Aanvallen om de 5 minuten. Spinaalpunctie: weinig vermeerderd cerebro-spinaalvocht met normaal eiwitgehalte.

Diagnose. Aandoening in de buurt van het onderste deel van de voorste centraalwinding en derde frontaalwinding.

Trepanatie. Geïndiceerd door het voortdurend toenemen der krampaanvallen en het vermoedelijk bestaan van een locaal corticaal proces. Wagner'sche osteoplastische resectie van het schedeldak, waardoor de vermoedelijk aangedane hersendeelen worden blootgelegd, doch normaal bevonden.

Resultaat. De krampaanvallen duren voort; den volgenden dag exitus letalis.

Sectie. Aan de basis cerebri wordt een walnoot-groote tumor (margaritoom) gevonden, die het achterste onderste deel van de linker frontaalkwab inneemt en zich naar achter boven tot in het corpus striatum en het voorste deel van de capsula interna uitstrekt.

Merkwaardig zijn in dit geval: het plotseling begin van de zware ziekte-verschijnselen, het ontbreken van de stuwingspapil bij een tumor aan de basis cerebri en het bestaan van verschijnselen, die bijna steeds pleiten voor het aanwezig zijn van een corticaal, resp. subcorticaal proces.

In geen der 4 gevallen wordt van een schedeltrauma melding gemaakt.

Localisatie. Resultaat der operatie. Van de beide carcinomata zat het eene in de rechter hemisfeer van het cerebellum, drukkende op de rechterhelft van den pons, en bleek bij operatie niet te exstirpeeren. Pat. succombeerde na 3 dagen aan shock.

In het andere geval was de diagnose geweest: tumor in de linker frontaalkwab; deze werd bij de operatie niet gevonden. Pat. succombeerde na 3 dagen aan shock en post mortem vond

men 2 carcinomata (?), één in de linker temporaalkwab en één in de linker insula Reilii.

In het geval van perithelioma lag de tumor in de linker motorische zone en werd door 2 operaties met $3^1/_2$ maand tusschenruimte geheel verwijderd, waarna pat genezen werd verklaard (geen observatieduur opgegeven).

In het geval van margaritoma was een tumor gediagnostiseerd in de linker motorische zone en 3de frontaalwinding; bij de operatie werd geen tumor gevonden. Pat. succombeerde na 24 uur aan shock en post mortem vond men een walnoot-groot margaritoma, gezeteld aan de basis van de linker frontaalkwab, dat zich tot in het corpus striatum en het voorste deel der capsula interna uitstrekte.

TUMOREN VAN ONBEPAALDEN AARD.

In 28 gevallen wordt de aard van den tumor niet nader omschreven; van deze gevallen vond ik de aanteekeningen 6 maal in referaten, in de overige 22 gevallen kon ik de oorspronkelijke ziektegeschiedenis doorlezen.

Geval 215. Beck. (Chicago.) Tumeur cérébrale. Amélioration passagère.

(Auvray, les tumeurs cérébrales. Thèse de Paris. 1896. p. 327.)

Een meisje van 16 jaar leed sedert geruimen tijd aan alle teekenen van een tumor in de linker motorische zone, met sterke stuwingspapillen sedert een half jaar.

Operatie. 21. III. 1894. Trepanatie boven de linker centraalwindingen. Na opening van de dura mater sterke prolapsus cerebri; een tumor werd echter niet gevonden. Er werd punctie der zijventrikels verricht en 160 gram helder cerebro-spinaalvocht ontlast, waarna het mogelijk was de dura en de verdere wond te sluiten.

Resultaat. Wondgenezing per primam. Terstond na de operatie verbetering van alle symptomen, vooral van het gezichtsvermogen. Na een paar maanden echter kwamen de teekenen van verhoogden hersendruk terug, zoodat de ventrikel ten tweeden male werd gepuncteerd en 120 gram vocht werd ontlast; hierna ook weer tijdelijke verbetering.

Een jaar later evenwel was pat. in zeer deplorabele toestand; er bestond volkomen hemiplegia dextra, doch de algemeene toestand werd te slecht geoordeeld om tot eene nieuwe operatie over te gaan.

Geval 216. Broca. Tumeur cérébrale; trépanation et ablation de la tumeur.

(La semaine médicale. 20 Mai 1896. No. 26. p. 203).

Een man van 31 jaar leed aan hevige, continueele hoofdpijn, vooral in het onderste deel van de linker parietaalstreek

gepaard met braken, slapeloosheid en toenemende amblyopie. Daarbij had pat. geringe paraphasie en motorische aphasie, alsook sterk verminderde gehoorscherpte op het linkeroor. Eene plotselinge sterke lipothymie, die in Februari ontstond, deed Brissaud besluiten te laten trepaneeren, daar hij een tumor in het bovenste gedeelte van de linker temporaalkwab diagnostiseerde.

Operatie: 31. III. 1896. Trepanatie even boven den linker proc. mastoid.; opening in den schedel groot 7 bij 5 c.M. Dura mater normaal, pulsaties duidelijk; bij palpatie wordt echter in de diepte een harde weerstand gevoeld. De operatie wordt 2. IV. 1896 voortgezet en inderdaad wordt in de temporaalkwab, 1 c.M. onder de schors, eene vrij groote tumor gevonden, die met den scherpen lepel in twee stukken wordt geamoveerd. Tamponnade van de wond.

Resultaat. De hoofdpijn is totaal verdwenen, ook het braken; het gezichtsvermogen wordt allengs beter, evenals de paraphasie en de motorische aphasie.

De aard van den tumor wordt niet vermeld.

Pat. werd in de zitting van 13 Mei 1896 van de Société de Chirurgie voorgesteld.

Geval 217. Foxwell and March. Tumour of brain.

(The British med. Journ. I. 17 May 1890. p. 1135).

Een meisje van 14 jaar leed aan verschijnselen, die wezen op een tumor in het centrum semi-ovale, dicht bij de linker capsula int.

Trepanatie op 24 Maart. 1890. Geen tumor werd gevonden. Pat. genas van de operatie zonder eenige verbetering der verschijnselen.

Geval 218. Gibson and Annandale. Tumour in the right lateral lobe of the cerebellum. Operation. Recovery.

(The Lancet. 24 Dec. 1895. p. 1507).

Eene gehuwde vrouw vertoonde de volgende verschijnselen: hoofdpijn, vooral in de linker voorhoofdstreek, duizeligheid,

braken, neuritis optica, nystagmus, dronkemansgang, verhoogde kniereflexen.

Diagnose. Tumor in de rechter hemisfeer van het cerebellum.

Operatie (Annandale). Bij trepanatie werd uit de rechter hemisfeer van het cerebellum inderdaad een tumor verwijderd, dicht bij het foramen magnum gelegen.

Resultaat. Wondgenezing ongestoord; de verschijnselen weken geheel en pat. had daarna een normalen partus. (Verder van dit geval geen bizonderheden).

GEVAL 219. Gibson and Thomson. Tumour occupying the right corpus striatum and the knee and anterior portion of the posterior limb of the internal capsule. Operation. Death.

(The Lancet. 14 Dec. 1895. p. 1507.)

Een man van 30 jaar, vroeger aan syphilis geleden hebbende, werd in zeer suffen toestand opgenomen, met paralyse van linkerarm, been en facialis. In comateusen toestand werd hij door Thomson boven de linker motorische zone getrepaneerd. De dura mater en hersenmassa prolabeerden sterk, doch een tumor werd niet gevonden. Het eenige effect van de operatie was, dat de pat. het bewustzijn terug kreeg; de paralyse bleef onveranderd. Na 3 dagen succombeerde hij plotseling en men vond bij de obductie een grooten tumor, die het rechter corpus striatum en een groot deel van de capsula interna innam.

GEVAL 220. Harren. Tumor in Marklager des linken Parietallappens. Trepanation. Tumor nicht gefunden. Verbesserung der allgemeinen Symptomen.

(Harren. Ueber temporäre Schädelresection. Inaug. Diss. Bonn. 1895. S. 5.)

Een man van 38 j. viel vóor 4 jaar van zijn kar en bleef daarna eenigen tijd bewusteloos. Verder geen gevolgen van dien val. Vóor

½ jaar aanvallen van hoofdpijn en bewusteloosheid, gepaard met braken, doch zonder krampen (Febr. 1894).

Nu en dan tremoren in de beenen.

In Mei 1894 traden vertigo en sterke sufheid en verlies van het geheugen op den voorgrond. Lichte parese van den rechterarm; abducensparese, links sterker dan rechts, afnemen van het gezichtsvermogen, geringe facialis-parese rechts.

Einde Mei 1894 werd beiderzijds duidelijke stuwingspapil met bloedingen in het netvlies geconstateerd.

Diagnose. Tumor in de witte stof van de linker parietaalkwab. Daar de hoofdpijn ondragelijk werd, de duizeligheid, het braken en de aanvallen van bewusteloosheid toenamen, werd tot eene operatie besloten.

Operatie. 28. V. 1894. (Trendelenburg.) Osteoplastische schedelresectie boven de linker parietaalkwab; incisie der dura, waarna de hersenen prolabeeren; de windingen zijn zeer plat, de sulci ondiep, doch een tumor wordt nergens gevonden, ook niet nadat in de hersenmassa zelve eene diepe kruissnede van 3 cM. lengte is gemaakt en in de diepte is gepalpeerd. De dura wordt nu weer zoo goed mogelijk gesloten en de huid-beenlap omgeslagen en gehecht.

Resultaat. Na de operatie zijn terstond hoofdpijn, braken, vertigo en sopor verdwenen, doch er is eene motorische aphasie en eene totale rechtszijdige facialis-parese ontstaan, die binnen een paar weken evenwel weer voorbij waren. Pat. gevoelt zich zeer verlicht, doch eerst begin Juli is het duidelijk, dat de stuwingspapil teruggaat en het gezichtsvermogen veel beter is.

Op 14 Juli werd pat. met volkomen genezen wond en zonder eenig teeken van hersendruk ontslagen.

Na 6 maanden (begin Dec. 1894) evenwel liet pat. zich nog eens zien en bleek toenemende parese van rechterarm en been en duidelijke stuwingspapillen, terwijl ook nu en dan weer wat hoofdpijn ontstond.

Geval 221. Heath. Cerebral tumor; operation.

(Lancet. 1888. Vol. I. p. 671).

Een man van 20 j., potator, viel op zijn 6de jaar op het hoofd; in 1886 val op de rechter slaapstreek, waarna den volgenden dag

amaurose op het rechteroog ontstond. Reeds sedert 1883 epileptische aanvallen, waarbij hoofd, arm en schouder naar links worden getrokken. Heftige, continueele hoofdpijn, met pijnlijk drukpunt op het rechter voorhoofdsbeen. Dementie. Rechts: opticus atrophie, die later ook links ontstaat. Rechtszijdige anosmie.

Diagnose. Tumor in de rechter frontaalkwab.

Operatie: 13. X. '86. Trepanatie boven het rechter voorhoofdsbeen, met het pijnlijk drukpunt als centrum. Er werd eén diep zittende tumor op den bodem der voorste schedelgroeve gevonden, die wegens zijn vaste adhaesies niet te exstirpeeren was.

Resultaat. Na 13 maanden was pat. nog in leven, maar de hoofdpijn en krampen waren sterker dan ooit.

GEVAL 222. Hermanides. Tumor in den worm van het cerebellum, naar de rechter hemisfeer overreikend. Operatie. Tumor gevonden, doch niet te verwijderen. Groote verbetering.

(Hermanides. Operatieve behandeling van hersengezwellen. Diss. Utrecht. 1894. p. 39.)

Een man, 31 jaar oud, opgenomen 14 Dec. 1893. Vóor 2 jaar sprong hij over een breede sloot, gevoelde daarna een geweldigen schok in zijn hoofd, ten gevolge waarvan hij neerviel, met sterke hoofdpijn, die daarna aanhoudend bleef bestaan en gelocaliseerd werd boven het rechteroog. Soms braken en vonkenzien. Later duizeligheid en oorsuisen. Dronkemansgang. Stuwingspapillen. Reflexen rechts sterker dan links. Trekkingen in beide beenen, soms in rechterarm. Algemeene spierslapte, alleen nekspieren stijf, vooral rechts. Manege-beweging naar rechts. Parese van den linker facialis.

Diagnose. Tumor cerebri, vermoedelijk in het cerebellum en wel in den worm, naar de rechter hemisfeer overreikende.

Operatie. 26. V. 1894. (Guldenarm.) Temporaire schedelresectie met de huid-spier-beenlap, waarbij gebruik wordt gemaakt van de zaag. Na omslaan van het beenstuk blijkt de dura sterk gespannen en pulseert niet; na splijting van de dura promineert

het cerebellum. Bij palpatie met den pink wordt ver in de diepte in den bovenworm eene harde massa gevoeld, die te diep zit om de verwijdering daarvan te beproeven. Het prominееrend stukje cerebellum wordt verwijderd; de dura gehecht en de wond gesloten.

Resultaat. Gedurende de eerste dagen bestaat wat koorts, die echter spoedig afneemt. De hoofdpijn is verdwenen. Op 2 Juli verlaat pat. het bed en blijkt veel beter te loopen. De stuwingspapillen zijn veel verbeterd. Pat. wordt op 30 Juli ontslagen.

Op 11 Aug. 1894 blijkt, dat hoofdpijn en braken verdwenen zijn; pat. loopt flink, doch wijkt nog iets naar rechts af. Handendruk is zwak, de spierkracht der beenen eveneens. Er is nog wat ataxie, vooral van het linkerbeen. De stuwingspapillen zijn geheel verdwenen. De lijder beschouwt zich zelf als genezen.

Geval 223. Hirschl. Tumor cerebri, operatie. Tumor niet gevonden.

(Wiener klin. Wochenschr. 30 Jan. 1896. No. 5. S. 85).

Een man van 32 jaar had sedert April 1894 zes hevige aanvallen van corticale epilepsie met verlies van bewustzijn, in het onderste deel van den rechter facialis beginnende en zich over rechterarm en rechterbeen uitstrekkende, met trekkingen in beide m. m. orbiculares, corrugatores supercilii en frontales. Parese van rechter facialis, rechterarm en rechterbeen; sensibiliteitsstoornissen in rechterarm en been, ataxie, amnestische aphasie, paraphasie, verhoogde peesreflexen. Geen cephalea, geen vertigo, geen braken, geen stuwingspapillen. Athetotische bewegingen in de vingers van de rechterhand.

Diagnose. Tumor cerebri, waarschijnlijk subcorticaal, onder de schors van de linker voorste centraalwinding.

Operatie (Gussenbauer) 25 Nov. 1895. Er wordt op de aangeduide plaats geen tumor gevonden.

Resultaat. Wondgenezing ongestoord. Na de operatie zijn de aanvallen van Jackson'sche epilepsie van zeer korten duur en zonder verlies van bewustzijn. De paresen namen echter langzaam toe.

GEVAL 224. Horsley. Removal of tumour in the motor cortex, involving right hand-centre.

(The British med. Journ. 23 April 1887. p. 865).

Een man van 37 jaar leed aan heftige hoofdpijnen, lichte aphasie, toenemende rechtszijdige hemiplegia, het sterkst in rechterhand en voorarm en Jackson'sche krampen beginnende in den rechter wijsvinger.

Diagnose. Corticale tumor in de linker hemisfeer.

Operatie: 7 Dec. 1886. Trepanatie boven de linker centraalwindingen en exstirpatie van een tumor, die 4½ ounces woog.

Resultaat. De algemeene toestand verbeterde veel, doch de hemiplegie bleef bestaan, al nam ze niet toe. De hoofdpijn bleef duurzaam weg.

GEVAL 225. Jaboulay. Tumeur de la base du cerveau; trépanation. Mort. Autopsie.

(Archives provinciales de chirurgie. T. II. N⁰. 2. Févr. 1893. p. 79.)

Een meisje van 18 jaar leed sedert 3 maanden aan heftige hoofdpijn, zonder eenige bekende oorzaak ontstaan, met name geen voorafgaand trauma capitis. Verder bestonden vertigo en verlies van het geheugen. Na een aanval van duizeligheid ontstond vaak verlies van bewustzijn en allengs ontwikkelde zich eene paralyse van den linkerarm en parese van het linkerbeen. Geen Jackson'sche krampen. Lichte stuwingspapillen. Toenemen van de hoofdpijn en geheugenzwakte.

Diagnose. Subcorticale hersentumor in de rechter motorische zone.

Operatie (Aug. 1890). Er werden drie trepaanopeningen gemaakt boven de rechter centraalwindingen; incisie van de dura mater, waarna niets abnormaals in de hersenen wordt ontdekt. Er dreigt hersenprolapsus, waarna de beenschijfjes weder worden ingezet en de wond gesloten.

Resultaat. Twee dagen na de operatie temperatuurverheffing, die de volgende dagen toeneemt tot 40^0. De linker cornea wordt anaesthetisch. Dood op den 6^{den} dag na de operatie.

Obductie. Bij de sectie wordt aan de basis cerebri vóor

de pedunculi cerebri, tusschen de beide temporaalkwabben en achter het chiasma, een cystische tumor gevonden, die grootendeels in de zijventrikels voortwoekert. Geen teekenen van meningitis.

Geval 226. Jaboulay. Tumeur cérébrale; trépanation. Réimplantation des rondelles. Mort un an et $1/2$ après l'opération. Autopsie.

(Archives provinciales de Chirurgie. T. II. No. 2. Févr. 1893. p. 70).

Een man van 29 jaar kreeg op zijn 12de jaar een heftig trauma tegen het voorhoofd, ter hoogte van den neuswortel, waarna hij drie uur bewusteloos was en heftig uit den neus bloedde. Toen hij bijkwam had hij zware hoofdpijn, die evenwel spoedig voorbij ging.

In Juli 1888 begon hij weer aanvallen van zware hoofdpijn te krijgen, vooral in de linker voorhoofdstreek, die allengs continueel werd. Het gezichtsvermogen nam in 5 à 6 maanden belangrijk af en er ontwikkelden zich stuwingspapillen. Tevens klaagde pat. over gonzen en suizen in het linkeroor en nu en dan had hij epileptiforme insulten. Zijn intelligentie was zeer gering. De epileptiforme insulten bestonden uit tonische convulsies in rechterarm en been en lichte trekkingen in de rechter gelaatshelft zonder verlies van bewustzijn. Daar de symptomen allengs toenamen werd tot trepanatie besloten.

Diagnose. Tumor in de linker frontaalkwab.

Operate: 28. III. '89. Trepanatie met 3 trepaanopeningen boven de linker frontaalkwab; incisie van de dura mater, waarbij de hersenmassa volkomen normaal bleek. Een tumor werd niet gevonden. De hersenmassa dreigde door de trepaanopeningen naar buiten te komen, waarom de beenstukjes weer werden ingezet.

Resultaat. Na de operatie hoofdpijn verdwenen; gedurende den eersten tijd geen insulten, doch allengs ontstonden ze weer. In Juni 1889 waren de insulten menigvuldiger dan vóor de operatie; er bestond een pijnlijk punt op een der beenschijfjes, dat nu werd weggenomen. Hierdoor ontwikkelde zich echter allengs eene belangrijke hernia cerebri. De algemeene toestand verergerde

allengs; de insulten namen toe; er ontstonden belangrijke aphasische stoornissen en pat. succombeerde Aug. 1890, 1½ jaar na de operatie.

Obductie. Bij de sectie werd een groote tumor, wegende 300 gram, gevonden, die van den plexus chorioideus in den conus sphenoidalis van den linker zijventrikel was uitgegaan.

GEVAL 227. Jeannel. Epilepsie Jacksonienne; trépanation; exstirpation d'une tumeur cérébrale; amélioration.

(Cinquième Congrès français de chirurgie. 1891,
Sem. médic. 1891. p. 119).

Een man van 32 jaar kreeg in Febr. 1890 plotseling een epileptisch insult, waarna eene lichte parese van den rechterarm overbleef; twee maanden later weer zoo'n aanval met krampen in den rechterarm; daarna herhaalden zich de aanvallen om de 2 dagen en breidden zij zich ook nu en dan op rechterbeen en rechter gelaatshelft uit. Daarnaast bestond aphasie; overigens geen symptomen.

Diagnose. Vermoedelijk corticale hersentumor.

Operatie. Trepanatie boven de linker motorische zone; de dura pulseerde niet en daaronder werd eene weeke, blauwachtigroode massa gevonden, die met de hersenen samenhing en met den scherpen lepel werd verwijderd. Daarna sluiting der wond.

Resultaat. Na 14 dagen was de aphasie veel verbeterd, evenals de parese van den rechterarm; de voorarm bleef echter paretisch. Steeds ontstond om de 14 dagen een epileptisch insult.

GEVAL 228. Jones and Moore. Tumor of the brain.

(Northwestern Lancet. 1891. p. 316.
Chipault's statistiek N⁰. 65. p. 348.)

Bij een pat. van 44 jaar werd de diagnose gemaakt van tumor in de linker motorische zone. Trepanatie en verwijdering van een tumor.

Resultaat. Gedurend 17 dagen rechtzijdige hemiplegie, daarna genezing.

Geval 229. Keen. Five cases of cerebral surgery.

(Americ. Journ. of the med. sciences. Sept. 1891.)

Hieronder 1 geval van tumor cerebri.

Een man van 56 jaar kreeg 20 jaar te voren een trauma op het hoofd met een hoofdwond, die snel genas. In Mei 1889 werd hij ziek met hoofdpijn, later gevolgd door braken en aphasie; zijn geheugen werd zwakker; er ontwikkelde zich hemianopsie en ten slotte parese van rechterarm en been.

Bij de exploratieve trepanatie werd, na klieving der dura, de voorliggende hersenmassa gezond bevonden, doch na insnijding der hersenen stuitte men in de diepte op een tumor, die onmogelijk te verwijderen bleek.

Korten tijd daarna succombeerde pat.; er werd een groote tumor gevonden, die inderdaad niet te verwijderen was geweest.

Geval 230. Keetley. Five recent illustrative cases of cerebral surgery; remarks.

(Lancet II. 21 Sept. 1889.)

Een meisje van 7 jaar had vroeger een schedeltrauma gehad en kreeg later een loopend oor links; strabismus convergens links; waggelenden gang en verhoogde peesreflexen.

Diagnose. Abscessus cerebri?

Trepanatie boven de linker temporaalkwab, zonder iets te ontdekken, ook niet na punctie in de frontaal- en temporaalkwab. Dood op den 2den dag na de operatie. Bij de obductie vond men een diffusen tumor van den pons.

Geval 231. Lampiasi. Beitrag zur Chirurgie des Kleinhirns.

(X congresso della Società Italiana di chirurgia in Roma. 26-29 Oct. 1895. Centralbl. f. Chir. 1896. N⁰. 5. S. 113.)

Lampiasi vermeldt alleen, dat hij bij eene 45jarige vrouw, die eene hemiplegia dextra had en neiging vertoonde tot achterovervallen, zonder coordinatiestoornissen, uit het cerebellum een kleinen ovalen tumor exstirpeerde. Pat. succombeerde na 13 uur aan shock. Geen nadere opgaven.

Geval 232. Mills and Keen. Jacksonian epilepsy; trephining; removal of small tumour, and excision of cortex.

(Americ. Journ. of the medic. sciences. Dec. 1891) Centralbl. f. Chir. 1893. N⁰. 10.

Eene vrouw van 27 jaar leed aan epileptische aanvallen uitgaande van de linkerzijde, meestal van den linkerarm.

Operatie. Trepanatie boven den rechter sulcus Rolandi; de schedel was daar buitengewoon dik, de diploë was verdwenen; onder de trepanatieopening werd in de dura een klein gezwel gevonden, uitgegaan van de pia mater. Exstirpatie van den tumor; de electrische prikkeling daar ter plaatse gaf meermalen dezelfde contracties in linkerarm en schouder, zooals die ook bij de epileptische aanvallen voorkwamen; daarom werd dat deel van de hersenschors mede geëxcideerd.

Resultaat. In de eerste dagen na de operatie bestonden motorische paralyse van linkerarm, schouder en been en epileptische aanvallen, die nu ook op de rechterzijde overgingen, maar zich niet zoo dikwijls als vroeger herhaalden. Zeven maanden na de operatie bestonden de aanvallen nog, doch steeds in mindere mate.

GEVAL 233. Mugnai. Exstirpation d'une tumeur fuso-cellulaire, grosse comme une mandarine et logée dans l'hemisphère gauche.

(Revue de chirurgie. 1892. p. 888).

In de 8ste vergadering van het Italiaansche Genootschap voor chirurgie in Oct. 1891 te Rome gehouden, deelde Mugnai een geval mede, waarbij hij een mandarijn-grooten tumor onder heftige bloeding uit de linker hemisfeer verwijderde. Pat. succombeerde in collapsus. (Verder geen bijzonderheden).

GEVAL 234. Alcock Nixon. Removal of tumour of the brain.

(Meeting of the section of surgery of the Royal academy of medcine in Ireland, 10 Nov. 1893.
The British med. journ. 9 Dec. 1893. p. 1277.)

Nixon amoveerde bij een pat., die hemiplegisch en comateus was, uit de hersenen een tumor, 2 inches lang, 1 inch breed, $^1/_2$ inch dik, die in de linker motorische zone, vooral in het beencentrum gelegen was.

Resultaat. Een maand na de operatie was pat. volkomen bij kennis en kon hij arm en been weer goed bewegen, doch ongelukkigerwijze succombeerde hij korten tijd later aan eene bloeding uit een hernia cerebri.

Obductie werd niet toegestaan.

GEVAL 235. Orr. Tumor van de pia mater. Operatie Tumor niet gevonden. Dood na 2 dagen.

(Meeting of the Royal medical society of Edinburgh,
Edinburgh medical journal. Jan. 1894. p. 653.)

Een vrouw van 49 jaar leed gedurende 9 maanden aan hoofdpijn, die nu en dan exacerbeerde en streng gelocaliseerd werd boven de rechter frontaalkwab en rechter motorische zone; daarnaast nu en dan braken en convulsies, die beperkt waren tot

linkerhand en arm; later ook duizeligheid, paraparese, waggelende gang en pijnlijkheid bij percussie over de rechter parietaalstreek.

Er bestonden verminderde gehoorscherpte links en dubbelzijdige neuritis optica met beiderzijds beperking van het gezichtsveld. Tenslotte ontstond geringe atonie van de linker gelaatshelft en rigiditeit van de cervicaalspieren.

Diagnose. Laesie van de rechter motorische zone, vermoedelijk een tumor.

Nov. 1893. Trepanatie boven de rechter motorische zone, die volkomen gezond werd bevonden; een tumor werd niet zichtbaar.

Dood twee dagen post operationem.

Sectie. Er werd een walnoot-groote tumor van de pia mater boven den meatus acust. int. op de pars petrosa van het slaapbeen tusschen temporo-sphenoidaalkwab en cerebellum aan de linker kant gevonden, die drukte op de plaats waar de pons overgaat op de medulla oblong. De linker n. abducens was er aan de binnenzijde in opgenomen, de andere hersenzenuwen waren vrij. De tumor was gesteeld, rond, licht gelobd en volkomen van de hersenen afgescheiden.

Geval 163. Putnam — Beach. Tumor in de Broca'sche winding. Trepanatie. Geen tumor gevonden. Dood 36 uur na de operatie. Tumor in het achterste deel van den gyrus supramarginalis.

(Boston med. journ. 1890. No. 15. p. 339 en 345).

Een man van 51 jaar leed aan herhaalde, kortdurende aanvallen van aphasie, zonder verlies van bewustzijn, geheugenzwakte, tremor in de rechterhand, heftige hoofdpijn in voor- en achterhoofd, algemeene convulsies, krampen in de buigers van de rechterhand en parese van de extensoren.

Diagnose. Tumor in de derde linker frontaalwinding.

Operatie. Bij trepanatie boven de aangeduide plaats werd niets gevonden; ook niet na proefpunctie en incisie der hersenschors.

Resultaat. Pat. succombeerde na 36 uur in coma en bij de sectie werd een tumor gevonden, die het achterste deel van den gyrus supramarginialis innam.

Geval 237. Richardson. Discussion on two cases of tumor of the brain.

(Boston med. and surg. journal. 1896. I. p. 26).

Een pat. leed aan verschijnselen, die op compressie der linker motorische zone wezen. Bij eene eerste operatie werd boven die streek getrepaneerd, doch na opening der dura werd geen tumor gevonden. Na 3 à 4 maanden ontstond eene groote hernia cerebri; de wond werd weer geopend en nu vond men een oneffen, afgekapselden tumor, die zonder veel moeite werd verwijderd en waarna groote verbetering in de verschijnselen ontstond, die na 6 maanden nog steeds toenam. (Verder geen nauwkeurige opgaven.)

Geval 238. Sänger. Tumor in den linker gyrus angularis; trepanatie; tumor niet gevonden.

(Deutsche medic. Wochenschr. 1895. N⁰. 17. S. 116.)

Sänger demonstreerde in de vergadering van de Vereeniging van artsen in Hamburg op 16 Oct. 1894 een patiënt, bij wien trepanatie was geschied wegens een tumor cerebri, die in den linker gyrus angularis gediagnostiseerd was, doch niet was gevonden. Toch had deze pat. van de trepanatie veel nut gehad en waren de algemeene hersendruksymptomen veel verbeterd.

Geval 239. Washbourn and Arbuthnot Lane. Removal of brain tumour.

(Clinical Society of London.
The British med. Journ. 3 April 1897. p. 852).

Eene vrouw van 46 jaar kreeg in Mei 1896 een eersten aanval van Jackson'sche epilepsie, beginnende in den rechterduim.

Na dien aanval waren rechterarm en -been paretisch en bestond een doof gevoel in de rechterzijde der lippen en in de rechterhelft der tong. Van 4 Mei tot 27 Aug. 1896 ontstonden dergelijke aanvallen om de 14 dagen. Geen hoofdpijn, geen braken. Stuwingspapillen?

Diagnose. Corticale haard in de linker motorische zone.

Operatie: 19. IX. '96. Een groot gedeelte der linker motorische zone werd blootgelegd; de dura mater bleek gezond. De operatie werd hiermede beëindigd en eerst 2 dagen later werd zij vervolgd. Na opening der dura kwam toen een tumor voor den dag, die van de pia mater uitgegaan, de hersen-zelfstandigheid voor en achter den sulcus Rolandi sterk had gecomprimeerd. De tumor was scherp omschreven en werd gemakkelijk verwijderd, hoewel een klein deel van de hersenschors meeging. De tumor was groot $2 \times 1^1/_2 \times 1^1/_2$ inches. De gyri, die door den tumor werden gedrukt, waren: het bovenste deel der voorste centraalwinding, een deel van de 1ste en 2de frontaalwinding en de gyrus marginalis. Aard van den tumor?

Resultaat. Na de operatie ontstond paralyse van rechterarm en rechter gelaatshelft met aphasie. Deze laatste verdween spoedig. Pat. verliet 24 Januari 1897 het hospitaal met volkomen paralyse van rechterhand en voorarm en paraesthesiën in de vingers. De toevallen waren echter geheel weggebleven. De nagebleven paralyse van rechterhand en arm werd aan laesie der schors bij de operatie toegeschreven.

GEVAL 240. Winkler en Guldenarm. Verkalkte, harde tumor, subcorticaal onder den gyrus centralis anterior gelegen. Operatie. Verwijdering van den tumor. Genezing.

(Ned. Tijdschr. v. Geneesk. 1893. I. p. 245.)

De pat., 19 j. oud, kreeg op 8-jarigen leeftijd een schedeltrauma met bloedende wonde, waarvan nog een litteeken op het linker voorhoofdsbeen aanwezig is. Geen verlies van bewustzijn, geen braken daarbij.

Op 13-jarigen leeftijd kreeg hij op eens een aanval van krampen met verlies van bewustzijn; daarna begon de rechterarm allengs minder krachtig te worden.

In Febr. 1887 kreeg hij weer plotseling stijfheid en trekkingen in den rechterarm, met verlies van bewustzijn; daarna meermalen dergelijke toevallen, meest om de 14 dagen, in de rechter vingers aan de ulnair zijde beginnende, en dikwijls zonder verlies van bewustzijn. In Sept. 1889 ontstonden bij zulk een toeval ook trekkingen in het rechterbeen; dit been werd allengs stijver en zwakker.

In Nov. 1889 een reeks aanvallen gedurende 9 dagen met hoofdpijn en braken. De toevallen beperkten zich tot de rechter lichaamshelft; de hoofdpijn zetelde in de linkerhelft van het hoofd boven de oogen. Nu en dan ook duizeligheid en klachten over slecht zien. De toevallen met behoud van bewustzijn namen meer en meer toe.

In Oct. 1892 bestonden geringe rechtszijdige facialisparese, parese en atrophie van de geheele rechter lichaamshelft, het sterkst uitgedrukt in den rechterarm, met verhoogde peesreflexen rechts. De toevallen begonnen nu met eene eigenaardige sensatie in het rechter bovenbeen, gevolgd door krampen daarin. De toevallen duurden ongeveer 7 minuten en keerden gemiddeld zes maal per uur terug. Daarbij bestond, hoofdzakelijk gedurende de toevallen, sterke stoornis in den drukzin, krachtzin en in de beoordeeling van den stand der vingers van de rechterhand; ook was dan de tastzin in de ulnaire vingers geheel opgeheven. Geen stuwingspapillen.

Diagnose. Vermoedelijk eene cyste in het middelste derde deel der voorste centrale winding, zich naar den voet der bovenste centrale winding uitbreidende. Een subcorticale ligging van den haard scheen aannemelijk wegens het begin der toevallen met tonische krampen.

Operatie. 15. X. '92. Wagner'sche lap boven de beide linker centraalwindingen; opening der dura met eene kruissnede. Hersenoppervlak normaal. Excisie van een elliptische wig, $3^1/_2 \times 1 \times 2$ cM. groot, met de punt naar beneden uit de schors der voorste centrale winding; heftige bloeding, die door tamponnade tot staan werd gebracht. In de diepte voelde men nu eene steenharde massa, die ook onder hevige bloeding werd geamoveerd; daarna werd de wond getamponneerd en gesloten. De tumor had de gedaante van een bolvormig segment en was $5^1/_2$ cM. lang, $2^1/_2$ cM. breed, 2 cM. dik, en werd voor een afgekapseld, ingedikt en verkalkt absces, of voor een verkalkt en afgekapseld bloedextravasaat gehouden.

Resultaat. De toevallen hielden na de operatie plotseling op en zijn tot 15 Januari 1893 geheel weggebleven. De wondgenezing was ongestoord tot 19 Oct.; toen ontstonden geringe motorisch-aphasische stoornissen en den volgenden dag was er eene lichte temperatuurverhooging. Deze bleek van infectie eener hechting der dura afhankelijk te zijn. Na verwijdering dezer hechting verdween de koorts, evenals de spraakstoornis.

Een onderzoek op 25 Nov. 1892 leerde, dat alle subjectieve klachten verdwenen waren. Het loopen ging nog moeilijk, doch beter dan vóór de operatie. In de parese van rechterhand en vingers was geen verandering ontstaan en ook de atrophie was gebleven.

Geval 241. Wijman. A failure in brain surgery.

(Med. News 1890. I. p. 134.)

De pat. leed aan epilepsie, draaibewegingen, strabismus divergens, en verlies van reuk.

Er werd in de rechter supra-orbitaalstreek getrepaneerd, en de dura werd geopend, doch zonder een tumor te vinden. Onder de frontaalkwab werd eene sonde ingebracht en de voorste horen van den ventrikel gepuncteerd, doch alles zonder resultaat. Pat. succombeerde tijdens de operatie aan respiratie-verlamming.

Bij de obductie werd in de linker hemisfeer van het cerebellum eene holte gevonden, waarin zich een kleine, gesteelde tumor bevond.

Geval 242. Zeller. Tumor van het linker corpus striatum; operatie; tumor niet gevonden.

(Freie Vereinigung der Chirurgen Berlins; Sitzung vom 13 Mai 1895.
Ref. Centralbl. f. Neurologie. 1896. S. 288.
Deutsche med. W. N^0. 28. S. 191. Vereins Beilage.

Eene vrouw klaagde na een val op de linkerzijde van het hoofd in Dec. 1893 voortdurend over hoofdpijn, vooral op het linker wandbeen en over dubbelzien. Er waren geen teekenen van lues. Bij hare opneming (Mei 1895) bestonden de volgende verschijnselen: Vermindering van het geheugen, trage reactie op tot haar gerichte vragen, dubbelzijdige sterke stuwingspapillen, parese van den rechter facialis en hypoglossus en een eenigszins waggelende gang; hierbij kwam den volgenden dag nog spasmus van den rechterarm.

Diagnose: Tumor in het voorste, onderste deel der motorische zone.

Operatie: 17. V. '94. In chloroform-narcose wordt de linker schedelhelft ruim geopend; de dura mater pulseert niet; zij wordt geïncideerd, waarop sterke prolapsus cerebri volgt. Noch door palpatie, noch door punctie is daar ter plaatse een tumor te vinden.

Resultaat: Na de operatie nam de facialis- en hypoglossus-parese toe en ontstond parese van rechterarm en been met stoornissen der sensibiliteit en voortdurende spasmus van den rechterarm. De stuwingspapillen gingen iets terug; de hoofdpijn nam wat af.

Eenige weken later nam de sufheid zeer toe en leed de pat. aan een sterk verhoogd hongergevoel; toen later weer eene geringe verbetering ontstond, werd pat. 13 Oct. 1894 op verzoek ontslagen. Zij overleed 2 April 1895.

Sectie: Tumor in het linker corpus striatum met een uitlooper lateraalwaarts en schuin naar voren in de witte stof, terwijl nergens de hersenschors werd bereikt.

Onder deze 28 gevallen van hersentumoren, waarbij de aard van den tumor niet nader is omschreven, zijn er 7, waarin melding gemaakt wordt van een voorfgaand schedeltrauma, meest 10—20 jaar vóor het uitbreken der hersenverschijnselen.

Localisatie. In 24 gevallen was de tumor in de groote hersenen of in den hersenstam gezeteld en wel in de:

motorische zone	12 maal,
frontaalkwab	1 maal,
parietaalkwab	3 maal,
temporo-sphenoidaalkwab	2 maal,
centrum semiovale	1 maal,
corpus striatum	2 maal,
plexus chorioïdeus	1 maal,
basis cerebri	1 maal,
pons	1 maal.

Hier tegenover staan slechts 4 gevallen, waarbij het gezwel in het cerebellum voorkwam.

Operatie. Van de 24 gevallen, waarbij de tumor in de groote hersenen zetelde, werd hij gevonden en geëxstirpeerd in de

motorische zone 9 maal en
temporo-sphenoidaalkwab 1 maal.

In 2 gevallen werd de tumor bij de operatie wel gevonden, doch niet verwijderd;

eenmaal in de motorische zone, omdat hij te groot was en te diep lag (Keen) en

eenmaal in de frontaalkwab, omdat hij te vast zat aan de schedelbasis (Heath).

In 12 gevallen werd de tumor op de verwachte plaats bij de operatie niet gevonden, waarbij tweemaal de diagnose van neoplasma in de motorische zone was gemaakt. De oorzaken voor het niet vinden waren de volgende:

7 maal was eene verkeerde diagnose gemaakt n. l.

eenmaal luidde de diagnose: tumor in de 3de frontaalwinding links en werd hij in den gyrus supramarginalis gevonden (Putnam en Beach);

tweemaal had men den tumor in de rechter motorische zone gelocaliseerd, terwijl hij eenmaal links tusschen de temporo-sphenoidaalkwab en het cerebellum en eenmaal in het corpus striatum werd gevonden (Orr, Gibson en Thomson);

eenmaal had men het gezwel in de linker motorische zone gediagnostiseerd en lag het eveneens in het corpus striatum (Zeller);

eenmaal luidde de diagnose: tumor in de linker frontaalkwab en bleek hij in den plexus chorioideus van den linker zijventrikel te zitten (Jaboulay);

eenmaal had men een subcorticalen tumor in de rechter motorische zone aangenomen en lag het neoplasma aan de basis cerebri vóor de pedunculi cerebri tusschen de beide temporaalkwabben en achter het chiasma (Jaboulay);

eenmaal had men gedacht aan een absces in de linker temporaalkwab en vond men post mortem een tumor van den pons (Keetley).

In de 5 overige gevallen werd de oorzaak voor het niet vinden van den tumor niet opgegeven, daar de pat. op het oogenblik der publicatie nog in leven was.

Van de 4 cerebellaire tumoren werd tweemaal het neoplasma gevonden en geëxstirpeerd,

eenmaal werd de tumor wel op de aangeduide plaats gevonden, doch wegens zijn te diepen zetel niet geëxstirpeerd (Hermanides) en

eenmaal werd het gezwel bij de operatie niet gevonden, omdat eene verkeerde diagnose was gemaakt; men had den tumor n. l. in de frontaalkwab gelocaliseerd.

Resultaat der operatie.

A. Cerebrale tumoren.

1. Tumoren der motorische zone (12 gevallen).

Van de 9 gevallen, waarin de tumor gevonden en geëxstirpeerd werd, worden 5 gevallen als genezen opgegeven, waarvan éen na tweemaal geopereerd te zijn (bij de eerste operatie was geen tumor gevonden; Richardson). De observatieduur was echter in 3 gevallen slechts kort, wisselende tusschen $1^1/_2$ en 6 maanden, terwijl die in 2 gevallen niet wordt vermeld.

Veel verbeterd waren 2 gevallen, terwijl 2 patiënten succombeerden, éen kort na de operatie aan shock en een ander aan bloeding uit een hersenprolapsus.

In het eene geval, waarin de tumor in de motorische zone wel gevonden, doch niet verwijderd werd, succombeerde de pat. korten tijd later aan progressie van het lijden (Keen).

In de twee gevallen, waarin de tumor op de aangeduide plaats in de motorische zone niet werd gevonden, ontstond geringe verbetering der algemeene verschijnselen. In eene dezer beide gevallen (v. Beck) werd herhaaldelijk ventrikelpunctie gedaan ten einde den hersenprolapsus tegen te gaan en was pat. nog na 1 jaar in leven, hoewel in slechte conditie.

2. Tumoren der temporo-sphenoidaalkwab. (3 gevallen).

In het eene geval, waarin de tumor gevonden en geëxstirpeerd werd, genas de lijder. (Broca). Er wordt echter niet vermeld, hoe lang de pat. onder observatie bleef.

In het andere geval, waarin de tumor niet werd gevonden, succombeerde pat. na 2 dagen aan shock. (Orr.)

3. Tumoren der parietaalkwab. (3 gevallen).

In geen der drie gevallen werd de tumor gevonden; tweemaal ontstond na de operatie groote verbetering (Harren, Sänger) en eenmaal succombeerde pat. na 36 uur aan shock. (Putnam en Beach.)

4. Tumoren der frontaalkwab. (1 geval).

Nadat bij de operatie gebleken was, dat de tumor inoperabel was, leefde pat. nog 13 maanden, doch zonder eenige verbetering (Heath).

5. Tumoren van het corpus striatum. (2 gevallen).

In beide gevallen werd de tumor eerst bij de sectie gevonden; in het eene geval (Gibson and Thomson), dat in coma was geopereerd, stierf pat. aan shock; in het andere geval na 11 maanden aan progressie van het lijden, nadat de operatie geringe verbetering der algemeene drukverschijnselen had gegeven. (Zeller).

6. Tumoren van het centrum ovale. (1 geval).

De operatie, waarbij geen tumor werd gevonden, gaf geen noemenswaarde verbetering (Foxwell and March). Nadere opgaven ontbreken echter in dit geval.

7. Tumoren van de basis cerebri (1 geval).

Pat. succombeerde 6 dagen na de operatie aan infectie; de tumor was niet gevonden. (Jaboulay.)

8. Tumoren van den plexus chorioideus (1 geval).

De operatie, waarbij de tumor niet was gevonden, gaf toch belangrijke verbetering der algemeene verschijnselen en eerst na 1½ jaar succombeerde pat. aan progressie van zijn lijden. (Jaboulay.)

9. Tumoren van den pons Varolii. (1 geval.)

Pat. succombeerde na 2 dagen aan shock.

B. Cerebellaire tumoren. (4 gevallen.)

In de 2 gevallen, waarin de tumor gevonden en geëxstirpeerd werd, ontstond eenmaal genezing, doch hoe lang pat. onder observatie bleef, wordt niet vermeld (Gibson and Annandale), en eenmaal succombeerde pat. na 13 uur aan shock.

In het eene geval, waarin de tumor wel gevonden, doch niet verwijderd kon worden, ontstond groote verbetering der algemeene symptomen gedurende de 3 maanden, dat de pat. onder observatie was. (Hermanides.)

In het geval, waarbij tijdens de operatie de tumor niet werd gevonden, succombeerde pat. reeds onder de operatie aan shock. (Wijman.)

Resumeerende vinden wij dus, dat van deze 28 gevallen:
genazen 7, doch in al deze gevallen is dit resultaat twijfelachtig te noemen,
veel verbeterden 6,
weinig verbeterden 5,
succombeerden 9.

De oorzaken van den dood waren:
shock in 7 gevallen,
haemorrhagie in 1 geval,
infectie in 1 geval,
derhalve 32 % mortaliteit ten gevolge van de operatie.
progressie van het lijden in 4 gevallen, na eenige maanden tot 1½ jaar.

Wanneer wij nu ten slotte een algemeen overzicht geven over de 242 uit de litteratuur verzamelde gevallen, waarbij men eene radicale operatie trachtte te verrichten, dan blijkt dus het volgende.

Onder die 242 tumoren was de localisatie in de:

frontaalkwab	26	maal,
motorische zone	129	„
parietaalkwab	6	„
occipitaalkwab	6	„
temporo-sphenoidaalkwab	7	„
basaalgangliën en hersenstam	12	„
schedelbasis	2	„
dura en pia mater	21	„
cerebellum	29	„
geen localisatie opgegeven	4	„

(alleen mededeeling van het feit, dat een radicale operatie plaats had).

In de frontaalkwab kwamen voor:

2 tuberkels,
3 gummata,
6 gliomen,
2 glio-sarcomen,
1 fibro-sarcoom,
7 sarcomen,
2 cysten,
2 echinococcen,
1 tumor van onbepaalden aard.

Daarvan werden bij de operatie gevonden en geëxstirpeerd 15 tumoren,

gevonden, doch niet geëxstirpeerd 1 tumor en

niet gevonden 10 tumoren.

Het resultaat der operatie was, dat

genazen 4 gevallen, waaronder 1 na 3 jaar nog zonder recidief was, 1 met eene observatieduur van 14 dagen, 2 zonder opgave van observatieduur;

weinig of niet verbeterden 8 gevallen,

succombeerden 14 gevallen, waarvan 13 ten gevolge van de operatie zelve.

In de motorische zone kwamen voor:

12 tuberkels,
8 gummata,
11 gliomen,
9 glio-sarcomen,
1 fibro-sarcoom,
38 sarcomen,
17 cysten,
12 echinococcen,
1 cysticercus,
6 angiomen,
1 perithelioma,
1 margaritoma,
12 tumoren van onbepaalden aard.

Daarvan werden bij de operatie gevonden en verwijderd: 109 tumoren,

gevonden doch niet geëxstirpeerd: 7 tumoren,

niet gevonden: 12 tumoren,

terwijl van 1 geval het resultaat niet werd gepubliceerd.

Het resultaat der operatie was, dat

genazen 50 gevallen, waaronder echter minstens 26 twijfelachtige gevallen zijn, waarin òf geen observatieduur wordt opgegeven, òf slechts enkele weken tot maanden.

eenmaal overleefde pat. de operatie $7^1/_2$ jaar en succombeerde aan tuberculose van het uro-genitaalapparaat; eenmaal 6 jaar; eenmaal 4 jaar; tweemaal $3^1/_2$ jaar; driemaal 3 jaar en eenmaal 2 jaar, terwijl eenmaal de pat. 3 maanden na de operatie succombeerde, en de sectie leerde, dat de tumor in zijn geheel was weggenomen en geen recidief bestond.

Veel verbeterden 16 gevallen, waaronder met een observatieduur van 4 en 3 jaren.

Weinig of niet verbeterden 22 gevallen, waarvan er echter één nog na 6 jaar in leven was,

terwijl in 40 gevallen meestal kort na de operatie de dood intrad, die 36 maal aan de operatie zelve moest worden geweten.

In de parietaalkwab kwamen voor:

1 glioom,
1 sarcoom,
1 cyste,
3 tumoren van onbepaalden aard.

Daarvan werd slechts 1 tumor bij de operatie gevonden en geëxstirpeerd, terwijl de 5 andere niet werden gevonden.

Het resultaat van de operatie was, dat:

genas 1 geval (zonder opgave van observatieduur),

weinig verbeterden 3 gevallen, en

succombeerden 2 gevallen, beide ten gevolge van de operatie.

In de occipitaalkwab kwamen voor:

1 glio-sarcoom,
3 sarcomen,
1 cyste,
1 echinococcus.

Deze tumoren werden alle bij de operatie gevonden en geheel of gedeeltelijk geëxstirpeerd, met het gevolg dat:

genas 1 geval (10 maanden observatie),

weinig verbeterde 1 geval en

succombeerden 4 gevallen, waarvan 3 ten gevolge van de operatie.

In de temporo-sphenoidaalkwab kwamen voor:

3 gliomen,
1 echinococcus,
1 carcinoma,
2 tumoren van onbepaalden aard.

Daarvan werden 2 tumoren bij de operatie gevonden en verwijderd, terwijl 5 niet werden gevonden.

Het resultaat der operatie was, dat

genas 1 geval (zonder observatieduur),

weinig verbeterde 1 geval,

succombeerden 5 gevallen, alle ten gevolge van de operatie.

In de basaalganglien of hersenstam kwamen voor:

4 gliomen,
1 glio-sarcoom,
2 sarcomen,
5 tumoren van onbepaalden aard.

Daarvan werd bij de operatie slechts één tumor gevonden en geëxstirpeerd; in al de overige gevallen werd de tumor niet gevonden, daar de locale diagnose onjuist was geweest.

Het resultaat van de operaties was, dat
veel verbetering ontstond in 1 geval (de pat. leefde nog $1\frac{1}{2}$ jaar);
weinig verbetering in 2 gevallen, terwijl 9 patiënten succombeerden ten gevolge der operatie.

Aan de schedelbasis kwamen voor:

1 sarcoom,
1 tumor van onbepaalde aard.

Eénmaal werd de tumor gevonden en geëxstirpeerd en éenmaal niet gevonden. Daarbij succombeerden beide patiënten ten gevolge der operatie.

In de hersenvliezen, dura en pia mater werden aangetroffen:

2 gummata,
1 fibro-sarcoom,
8 sarcomen,
1 cyste,
5 fibromen,
4 endotheliomen.

Hiervan werden 19 tumoren bij de operatie gevonden en verwijderd;
eenmaal werd de tumor wel gevonden, doch niet verwijderd en eenmaal niet gevonden.

Het resultaat der operatie was, dat
genazen 12 gevallen, waarvan 1 eerst na 6 jaar een beperkt recidief kreeg, dat weer werd weggenomen; 1 na 8 jaar overleed aan nephritis en bij de sectie werd geen recidief gevonden, terwijl 1 na 9 jaar nog in leven was (Keen). In 8 gevallen is echter genezing twijfelachtig, daar geen of een zeer korte observatietijd wordt opgegeven.

Weinig verbeterden 4 gevallen, terwijl er 5 succombeerden ten gevolge der operatie.

Onder de cerebellaire tumoren kwamen voor:

7 tuberkels,
1 gumma,
6 gliomen,
4 glio-sarcomen,
3 fibro-sarcomen,
1 sarcoom,
1 cyste,
1 echinococcus,
1 carcinoma,
4 tumoren van onbepaalden aard.

Hiervan werden bij de operatie gevonden en geëxstirpeerd 13 tumoren; gevonden, doch niet geëxstirpeerd 5 tumoren en niet gevonden 11 tumoren.

Het resultaat der operatie was, dat

genazen 3 gevallen, waarvan 1 na $2\frac{1}{2}$ jaar nog in leven en vrij van recidief was, terwijl de 2 overige gevallen twijfelachtig zijn, omdat geen tijd van observatie is opgegeven;

veel verbeterden 4 gevallen, waarvan 1 nog na 2 jaar en 1 nog na 6 maanden in leven was;

weinig verbeterden 2 gevallen;

succombeerden 18 gevallen, waarvan 17 ten gevolge der operatie en éen na een val uit het bed.

Van de 237 gevallen, waarbij de tumor gelocaliseerd werd en het resultaat der operatie is medegedeeld, werd dus

de tumor bij de operatie gevonden en geëxstirpeerd 167 maal
gevonden, doch niet geëxstirpeerd 14 maal,
niet gevonden 56 maal,

terwijl het resultaat der operatie was:

genezing in 72 gevallen, waarvan echter minstens 42 om boven genoemde redenen twijfelachtig zijn, dus slechts in ± 12,6 %;

groote verbetering in 21 gevallen;

geringe of geen verbetering in 45 gevallen;

de dood in 99 gevallen, waaronder 92 maal als onmiddellijk gevolg der operatie d. i. ± 39 %.

De oorzaken voor het niet exstirpeeren van den tumor in de 14 gevallen, dat hij bij de operatie wel werd gevonden, waren meestal de grootte van het gezwel of zijne al te diffuse uitbreiding; in een enkel geval liet de toestand van den patiënt na opening van den schedel niet toe verder te gaan.

Waar de tumor niet gevonden werd bij de operatie was meestal een der volgende oorzaken in het spel:

a. verkeerde diagnose, o. a. verwisseling van frontaaltumoren met gezwellen in het cerebellum;

b. het feit, dat na opening van den schedel de pat. zoodanig gecollabeerd was, dat de dura niet geopend werd en dus de hersenen zelf niet onderzocht konden worden;

c. het maken van een te kleine trepanatie-opening, zoodat de tumor, die dicht in de buurt lag, niet getroffen werd;

d. de te diepe, subcorticale ligging van den tumor.

Uit de voorafgaande statistische gegevens en tabellen blijkt dus, dat, al is het aantal genezingen ook betrekkelijk zeer gering, het resultaat van het operatief ingrijpen bij hersentumoren toch niet geheel ontmoedigend is. Wij hebben de uitdrukkingen „genezen" en „veel verbeterd" aangehaald, zooals zij in de oorspronkelijke publicaties werden gebruikt, maar eigenlijk is het, dunkt mij, eenvoudiger om alleen te spreken van groote verbetering in al die gevallen, waarin de operatie voor den lijder weldadig heeft gewerkt. De genezing in deze gevallen was toch steeds eene relatieve genezing; eene restitutio ad integrum kwam niet voor, steeds bleef eene meerdere of mindere mate van invaliditeit achter. En wil men voor de allergunstigste gevallen, waarin slechts eene zeer geringe invaliditeit terugbleef, het woord genezing bezigen, dan mag men eischen, dat dit gunstig oordeel eerst na eenige jaren wordt uitgesproken, om zeker te zijn, dat inderdaad geen recidief was ontstaan; immers al ontstaan in de meeste gevallen de recidieven, als zij komen, reeds na 1—3 jaren, toch zijn enkele gevallen bekend, waarin het recidief zich eerst na 4—6 jaar openbaarde. Wil men dan nauwkeuriger het gunstig effect der operatieve therapie weergeven, dan kan men volstaan met er bij te voegen hoeveel jaren de patiënt vrij van recidief bleef, of hoeveel jaren hij de operatie overleefde.

Gaan wij van dit standpunt uit en vragen wij ons af in hoeveel procent der gevallen de operatie inderdaad weldadig heeft gewerkt,

dan komen wij tot een cijfer van ongeveer 40% (93 van de 237 gevallen), een cijfer, dat in aanmerking genomen de ernst van het lijden en de hopeloosheid van iedere andere behandeling, sterk spreekt voor de operatieve therapie. En dat cijfer zal nog hooger worden, wanneer het ons gelukt scherper en vroegtijdiger de locale diagnose te maken en daardoor vroegtijdiger te opereeren en de aan de operatie verbonden gevaren tot een minimum te reduceeren.

Het hooge sterftecijfer aan de operatie (± 39%) is te verklaren, deels door onvolkomenheden in de techniek, vooral in de eerste gevallen, deels doordat herhaaldelijk geopereerd is in gevallen, die wij thans voor een operatie ongeschikt achten b. v. waar de patiënt reeds comateus is. Hoe zorgvuldiger men de voor eene radicale operatie geschikte gevallen uitzoekt, hoe minder men de operatie gaat beschouwen als eene ultimum refugium, hoe eerder men ingrijpt, des te geringer zal, bij aanwending van alle middelen, waarover de chirurgische techniek thans beschikt, de mortaliteit aan de operatie zelve worden.

Gaan wij nu na, waarin het door de operatie verkregen gunstig effect bestaat, dan zien wij, dat in den regel na verwijdering van den tumor het eerste resultaat is: het verdwijnen en wegblijven der zoozeer hinderlijke algemeene hersendruksymptomen. Zoodra de patiënt uit de narcose ontwaakt is en eenigszins van den shock is bekomen, is zijne eerste gelukkige gewaarwording, dat de hoofdpijn, die hem te voren geen oogenblik verliet en hem van zijne nachtrust beroofde, is verdwenen; ook het hardnekkig braken, de vertigo en de convulsies, al mogen deze verschijnselen zich in de eerste dagen na de operatie nog een enkele maal herhalen, verdwijnen langzamerhand; de geest wordt helderder, de sufheid, de hebetudo worden gaandeweg beter en de arme lijder verheugt zich weer in het leven, dat hem te voren eene last was. Ook de haardverschijnselen, n. l. de indirecte, gaan in vele gevallen allengs terug, al zijn ze soms de eerste dagen of weken na de operatie ook wat toegenomen; de directe haardverschijnselen echter blijven bestaan.

Ook op de stuwingspapillen en het gezichtsvermogen heeft de operatie menigmaal een gunstig effect en menige patiënt is door eene tijdige operatie voor volkomen blindheid behoed. Bestaat echter reeds atrophie van den nervus opticus, dan kan de voortgang daarvan door eene operatie niet meer worden gestuit,

al mag ook als gevolg van de operatie het gezichtsvermogen tijdelijk iets verbeteren.

Na iedere exstirpatie van den tumor wordt de patiënt echter in meerdere of mindere mate invaliede, afhankelijk van de plaats waar het gezwel gezeteld was en van de hoeveelheid hersenweefsel, dat weggenomen of gelaedeerd is. De stoornissen hiervan afhankelijk uiten zich in de meeste gevallen kort na de operatie door eene min of meer uitgebreide hemiplegie, die allengs tot op een zeker punt teruggaat, afhankelijk van het blijvend defect; en daarnaast komen veelal ook lichte sensibiliteitsstoornissen voor.

De bewegings-stoornissen, die na 5 à 6 maanden nog niet zijn verbeterd, worden blijvende verlammingen en gaan allengs gepaard met atrophieeën en contracturen.

Bijna alle patiënten achtten deze invaliditeit gering in vergelijking van hun vroeger lijden, — wel een bewijs hoe zwaar hun lijden was, en daarom kan de chirurgie met des te grooter voldoening terugzien op hare koene werkzaamheid, waardoor zij in zoovele gevallen weer het leven van een armen lijder niet alleen verlengde, maar ook weer dragelijk maakte. Ons statistisch overzicht leert, dat er verschillende gevallen zijn voorgekomen, waarin de patiënten na 3 en 4 jaren nog onder de levenden behoorden en zich, behalve hunne invaliditeit, in goeden welstand bevonden; ja, een enkele was na 6, 8 en zelfs na 9 jaar nog inter vivos.

Verder leert die statistiek, dat de tumoren, gelegen in de motorische zone, uitgaande van de hersenvliezen of van de hersenen zelve, verreweg de beste prognose geven, zoowel wat het vinden van den tumor betreft, als met betrekking tot het definitief resultaat der operatie; dat daarentegen de operatieve behandeling der cerebellaire tumoren tot heden toe nog uiterst ongunstige resultaten heeft opgeleverd en daarbij zelfs 60 % mortaliteit ten gevolge van de operatie voortkwam. Behalve dat hier buitengewone moeilijkheden aan de operatie-techniek in den weg worden gelegd door het onregelmatig bochtig oppervlak van het dak der achterste schedelgroeve, door de nabijheid van het foramen magnum, de aanwezigheid van groote venen-sinus en belangrijke emissaria, is het vooral ook de steeds voorkomende groote prolapsus van het cerebellum na opening der dura, die het onderzoek van en het manipuleeren binnen de achterste schedelgroeve in hoogen mate bemoeilijken. Buitendien doet de nabijheid van de medulla oblongata hier meer dan elders voor eene levensgevaarlijke shock

vreezen. Voegt men daarbij de onzekere locale diagnostiek in het cerebellum, dan kunnen wij ons over deze slechte resultaten niet al te zeer verwonderen. De operatieve behandeling van cerebellaire tumoren zal in den regel min of meer tot eene exploratieve of palliatieve trepanatie beperkt blijven, doch met het verbeteren der techniek zal ook hier het sterftecijfer aan de operatie allengs wel belangrijk dalen.

PALLIATIEVE CHIRURGISCHE THERAPIE.

I. Palliatieve trepanatie.

Talrijke observaties in de laatste jaren hebben geleerd, dat de verwijdering van een groot deel van het schedeldak in vele dier gevallen, waarin de tumor niet werd gevonden of wegens zijn grootte of diffuse verbreiding niet kon worden geëxstirpeerd, toch de meeste hersendruk-symptomen belangrijk deed verminderen, ja veelal tot aan het einde van het leven toe geheel deed verdwijnen. Op grond hiervan hebben vele chirurgen van naam den raad gegeven ook in gevallen van inoperabele tumoren en in gevallen, waarin de juiste localisatie van den tumor onmogelijk is en de hersendruk-symptomen het ziektebeeld beheerschen, eene eenvoudige trepanatie te verrichten, al of niet met opening van de dura mater.

Vooral Horsley en Mac Ewen dringen sterk op deze methode aan.

Horsley deelde reeds in 1890 op het congres te Berlijn 6 gevallen mede, waarin hij door eene palliatieve trepanatie den lijders veel verlichting kon verschaffen, zonder er ook maar één aan de operatie te verliezen. Zoo trepaneerde hij eenmaal een pat., lijdende aan heftige hoofdpijnen, gepaard met dwangstanden van het lichaam, rotatiebewegingen om eene lengte-as naar links en aanvallen van stilstand der ademhaling, waarin een op de middelste kleine hersenstelen drukkende tumor gediagnostiseerd was. Na verwijdering van een deel van het achterhoofdsbeen gingen alle verschijnselen gedurende 6 maanden terug; toen zij recidiveerden verrichtte hij de trepanatie aan den anderen kant, waarna pat. nog een jaar een zeer dragelijk leven kon leiden.

Horsley beweert zelfs, dat sommige tumoren door de trepanatie en de daardoor ontstane plotseling veranderde drukverhoudingen zoozeer in hunne voeding worden gestoord, dat ze in groei stil-

staan of degenereeren. Ten bewijze daarvan haalt hij een geval van Dr. Buzzard aan, dat een tumor van de linker hemisfeer in het midden der voorste centraalwinding betrof. Bij de operatie bleek de tumor te groot voor exstirpatie, doch pat. leefde na de trepanatie nog 2 jaar, terwijl de hoofdpijn en epileptische aanvallen uitbleven en de hemiplegie verbeterde. Bij de obductie bleek de tijdens de operatie groote en snel groeiende tumor volkomen gedegenereerd en belangrijk verkleind.

Vooral voor de cerebellaire tumoren, waarin de hoofdpijn menigmaal het hevigst is en de resultaten der radicale operaties nog zoo slecht zijn, beveelt Mac Ewen [1]) eene tijdige palliatieve trepanatie krachtig aan. In één zijner gevallen had de pat. volkomen paralyse der beide onderste extremiteiten, gepaard met incontinentia urinae et alvi; Mac Ewen legde beide hemisfeeren der kleine hersenen bloot, met het gevolg, dat zoowel de paralysen als de andere verschijnselen teruggingen. Ongeveer 8 maanden bleef de pat. onder observatie en al dien tijd was hij in staat te wandelen en van het leven te genieten, totdat hij ten slotte aan acute longtuberculose succombeerde. In een ander geval werd niet zulk een volledig succes behaald, hoewel de hoofdpijnen totaal verdwenen en daarom alleen, zegt Mac Ewen, zou de operatie reeds te rechtvaardigen zijn. Ook Grainger Stewart [2]) verrichtte eenmaal de palliatieve trepanatie, om een lijder aan een cerebellairen tumor van zijne zware hoofdpijnen te verlossen en eveneens met succes.

Verder wees Horsley en na hem Byrom Bramwell, Bruns, Erb en Taylor [3]) op het feit, dat na eenvoudige trepanatie de stuwingspapillen zoo vaak teruggaan, zoodat ook ter voorkoming van vroegtijdige blindheid de tijdige palliatieve trepanatie gerechtvaardigd is. Toch pleiten niet alle chirurgen zoo sterk voor deze palliatieve operatie als hunne Engelsche en Amerikaansche collega's; von Bergmann en vooral Bramann [4]) verwerpen haar met de bewering, dat men er alleen dan eenig duurzaam effect van kan zien, indien de schedel geopend wordt in de buurt van den tumor.

---

[1]) Mac Ewen. Lancet. 1893. II. p. 389.

[2]) Grainger Stewart and Joseph Lister. Discussion on intracranial surgery. Edinb. med. Journ. April 1894. p. 935.

[3]) Taylor. Optic neuritis in its relation to cerebral tumour and trephining. Lancet. 23 June 1894. p. 1561.

[4]) Bramann. Ueber Exstirpation von Hirntumoren. Langenbeck's Archiv. Bd. 45. S. 399. 1893.

Is dit niet het geval, dan zou het cerebro-spinaalvocht eerst rijkelijk afvloeien, doch later zou de hersenmassa, die onder hoogen druk staat, in het beendefect gaan promineeren, zich overal innig aanleggen tegen de randen van het beendefect en daardoor ieder verder uitvloeien van liquor cerebro-spinalis nagenoeg of geheel onmogelijk maken. Deze redeneering geldt echter niet voor alle gevallen, doch in den regel alleen daar, waar men met zeer groote tumoren in de groote hersenen of met tumoren in het cerebellum te doen heeft. En wanneer een sterke hersenprolapsus ontstaat en men, zooals voorgeschreven wordt, op indifferente plaatsen de hersenen heeft bloot gelegd, zal men natuurlijk onder de strengste asepsis het geprolabeerde hersenstuk zonder nadeel kunnen amoveeren, zooals Sahli en Kocher hebben geraden en uitgevoerd.

Henschen volgde meermalen dezen raad van Sahli, om den hersenprolapsus, indien deze na de trepanatie ontstond, te amoveeren en met succes. „Wenn man die Geschwulst nicht localisiren kann", zoo zegt hij, „aber schwere Drucksymptome vorhanden sind, ist eine solche Abrasion von Hirnmasse indiziert; sie muss an indifferente Theilen geschehen, wie am rechten Parietallappen oder Frontallappen". Door het openen van tal van lymphbanen vloeit bij deze methode in de eerste dagen rijkelijk sereuse vloeistof af en het verband wordt zóo doordrenkt, dat het herhaaldelijk gewisseld moet worden. Hierin nu schuilt echter weer een groot nadeel der operatie, daar door de herhaalde verbandwisseling de kans op infectie zeer groot wordt en de patiënten ten slotte aan meningitis succombeeren.

In het algemeen waarschuwen èn Byrom Bramwell èn Sahli èn Henschen evenwel, om, al zijn er ook vele gunstige resultaten van de palliatieve trepanatie bekend, toch vooral niet al te lichtvaardig tot zulk een ingrijpen over te gaan, daar deze operatie alles behalve als ongevaarlijk moet beschouwd worden. Sahli zag eenmaal plotselingen dood na opening van den schedel onder geringen hersenprolapsus en hij verklaart dit, doordat onder den hoogen druk, waaronder de prolapsus volgt, deze tot een wezenlijk hersentrauma wordt ten gevolge der plotselinge verschuiving en der snelle vormverandering in de hersendeelen.

Gaat men in onze voorafgaande statistiek die gevallen na, waarin men bij de trepanatie den tumor niet heeft gevonden, of wel heeft gevonden en niet kunnen exstirpeeren, — die gevallen dus, waarbij de operatie gelijk staat met eene exploratieve of palliatieve trepanatie,

dan blijkt, dat onder die 70 gevallen 31 maal verbetering ontstond van korter of langer duur en 39 maal de pat. ten gevolge van de operatie succombeerde.

Van de 14 gevallen, waarin de tumor wel gevonden, doch niet geëxstirpeerd werd, waarin de palliatieve operatie dus geschiedde op de plaats van den tumor, verbeterden 6 en succombeerden 8 patiënten, terwijl de langste tijd van observatie 13 maanden bedroeg. Daarentegen verbeterden 25 van de 56 gevallen, waarin bij de operatie de tumor niet werd gevonden en succombeerden er 31 ten gevolge van de operatie. Onder deze rubriek komen echter verscheidene gevallen voor, waarin de lijder de operatie in betrekkelijken welstand en bevrijd van zijne voornaamste klachten 1 à $1^1/_2$ jaar overleefde. In beide groepen is, zooals men ziet, de verhouding tusschen de verbeterden en overledenen ongeveer gelijk. En al mag men nu van het sterftecijfer enkele gevallen aftrekken, waarin de operatie in extremis geschiedde, dan blijkt toch nog voldoende, hoe in vele gevallen de operatie den dood heeft verhaast. De mortaliteit is hoog genoeg om ons tot voorzichtigheid aan te manen en niet zonder dringende indicaties tot de palliatieve trepanatie over te gaan. Steeds waarschuwe men den lijder en zijne omgeving voor den ernst van de operatie en voor de mogelijk slechte gevolgen; maar dringt hij zelf of de familie sterk op de operatie aan, dan mag toch het hooge sterftecijfer tegenover de kans op tijdelijke verbetering ons daarvan niet terughouden.

In de literatuur zijn nog een tiental gevallen van palliatieve trepanatie bij hersentumoren uitvoeriger beschreven, waarvan ik hier de verkorte ziekte-geschiedenissen laat volgen. In 5 dier gevallen ontstond veel verbetering na de trepanatie en werd inderdaad de euthanasie door de operatie bevorderd, doch in de andere 5 gevallen bestond uitsluitend zeer kort durende vermindering van de hoofdpijn, die spoedig weer met vernieuwde heftigheid terugkeerde.

In het meerendeel van de gevallen, waarin de dura niet geopend werd, was het effect geringer en korter van duur, dan waar men de dura wel opende; doch in deze laatste gevallen gaf de hersenprolapsus meermalen groote moeilijkheden, hoewel in geen enkel geval de dood ontstond ten gevolge van de operatie of ten gevolge van infectie van den prolapsus.

Geval I. Albert. Einige Fälle von palliativer Trepanation bei Hirntumoren.

(Wiener mediz. Wochenschr. 1895. No. 1. 3 u. 5).

Een man van 18 jaar leed aan braken en duizeligheid; vóor 2 jaar had hij speekselvloed en obstipatie. In Nov. 1893 begon hij slecht te zien, vooral met het rechteroog; in Januari 1894 werd hij op de kliniek van Nothnagel opgenomen met heftige hoofdpijn, hardnekkig braken en speekselvloed.

Diagnose. Tumor cerebri, niet te localiseeren.

Trepanatie op 1 Juni 1894 in chloroform-narcose. Met de circulairzaag werd uit het rechter wandbeen een thaler-groote beenschijf verwijderd; de dura was zeer gespannen en vormde eene uitpuiling door het gat; de hersenen pulseerden krachtig.

Resultaat. De hoofdpijn verdween, doch het braken bleef en de aanvallen van hardnekkig braken gingen nu slechts met zeer geringe hoofdpijn gepaard. Na een maand werd aan de andere zijde een 2 thaler-groot beenstuk uitgezaagd, omdat het braken en de speekselvloed niet verminderden; dit gaf evenwel geen grootere verbetering. Alleen de hoofdpijn was duurzaam verdwenen.

Geval II. Albert. Einige Fälle von palliativer Trepanation bei Hirntumoren.

(Wiener mediz. Wochenschr. 1895. No. 1, 3 u. 5).

Eene vrouw van 27 jaar kreeg begin Jan. 1894 plotseling heftige hoofdpijn, nadat zij acht dagen te voren was bevallen. De hoofdpijn werd vooral gelocaliseerd op het rechter wandbeen achter het oor. Kort daarop ontstonden pijnen in de vingertoppen en toppen der teenen en vermindering van het gezichtsvermogen, vooral op het rechteroog en allengs ontwikkelde zich eene linkszijdige hemiparese. Sedert Febr. werd het gehoor rechts slechter en een maand later verloor zij de reuk en was zij niet meer in staat het rechteroog goed te sluiten; er ontwikkelde zich eene protrusio bulbi, vooral op het rechteroog. Op 22 Juni 1894 bestonden rechtszijdige facialis-parese, rechtszijdige parese der kauwspieren, anaes-

thesie op het rechteroog en beiderzijds stuwingspapil, rechts met bloedingen.

Diagnose. Tumor cerebri.

Operatie: 29 Juli 1894. Uit het rechter wandbeen werd een vier kreuzer-groote beenschijf uitgebeiteld; de dura was zeer gespannen, pulseerde zwak; punctie door de dura op verschillende plaatsen deed slechts zeer weinig cerebro-spinaalvocht afvloeien.

Resultaat. In de eerste dagen na de operatie was de hoofdpijn veel minder en de slaap beter, doch reeds spoedig keerde de vroegere toestand terug en pat. werd onverbeterd ontslagen.

Geval III. Albert. Einige Fälle von palliativer Trepanation bei Hirntumoren.

(Wiener mediz. Wochenschr. 1895. No. 1, 3 u. 5).

Een man van 39 jaar begon sedert Juni 1892 te lijden aan zware hoofdpijn, misselijkheid, braken en vooral 's avonds sterke duizeligheid. Zijn gang was onzeker en allengs ontstonden dubbelzien en beiderzijds stuwingspapil. Na voorbijgaande verbetering onder eene smeerkuur en eene kuur te Aken, namen de verschijnselen in begin 1894 weer meer en meer toe, zoodat op 29 Juni 1894 besloten werd eene palliatieve trepanatie op het rechter wandbeen te verrichten. Het resultaat hiervan was: onmiddellijke verbetering van de hoofdpijn en van het gezichtsvermogen en van af 5 Juli, dus 6 dagen na de operatie, was pat. zonder eenige klacht; alleen had hij bij het loopen nog eene geringe neiging om naar rechts te vallen. De visus was nu R. L. = $^6/_6$ tegen $^{20}/_{50}$ vóor de operatie.

Reeds echter op 17 Juli begonnen de klachten weer toe te nemen, zoodat op 30 Juli de dura over eene lengte van $1^1/_2$ cM. werd geopend; doch geen liquor cerebro-spinalis vloeide af. Wel ontstond een hersenprolapsus en daardoor namen de hoofdpijn, de duizeligheid en het braken eerst weer af. Nu namen echter reeds na 2 dagen de verschijnselen onder vergrooting van den prolapsus en paralyse van de linkerhand weer toe. Daarom werd op 9 Augustus eene trepanatie verricht boven het linker voorhoofdsbeen, waarvan geen noemenswaard effect werd gezien. De hersenprolapsus werd necrotisch en werd afgestooten en onder wisselende perioden van verergering

en verbetering overleed pat. eindelijk op 5 Dec. Bij de sectie vond men een noot-groot endothelioma, uitgegaan van het tentorium cerebelli en overgegaan op de linker hemisfeer van het cerebellum, die grootendeels was verweekt.

Geval IV. Caton and Paul. Notes on a case of acromegaly treated by operation.

(The British med. Journ. 30 Dec. 1893. p. 1421.)

Eene vrouw van 34 jaar leed sedert Juni 1890 aan typische akromegalie, gepaard met heftige pijnen in het gebied van den linker trigeminus; een jaar later kwam daarbij heftige hoofdpijn, vooral in de linker schedelhelft en in den nek, alsook pijn bij het slikken. In beide orbitae werd eveneens continueele pijn waargenomen en bij onderzoek der oogen vond men links sterke neuritis optica en rechts reeds atrophie van den n. opt., zoodat het rechteroog bijna volkomen blind was. De hoofdpijn werd bijna onuitstaanbaar en ging tijdens de exacerbaties steeds gepaard met heftig braken.

De diagnose luidde: tumor van de hypophysis en op dringend verzoek van de pat. werd tot eene palliatieve trepanatie besloten, die op 2 Februari 1893 verricht werd. In de rechter temporaalstreek werd eene ruime opening in den schedel gemaakt, zonder opening der dura, die niet pulseerde, doch wel eenigszins prolabeerde.

Resultaat. Gedurende de 3 maanden, die pat. na de operatie nog leefde, was zij geheel van hare pijnen bevrijd, doch het gezichtsvermogen kon niet gered worden; zij werd op beide oogen blind. Einde April succombeerde pat. plotseling.

Obductie. Bij de sectie werd een mandarijn-groot sarcoom van de hypophysis gevonden, dat rechts vóór op de orbitale vlakte van de rechter frontaalkwab overgegaan was en het chiasma had platgedrukt.

GEVAL V. Clarke and Morton. On a case presenting symptoms of cerebral tumour in which a large area of the skull was removed for relief of intracranial pressure.

(The British med. Journ. 13 April 1895. p. 802.)

Een man van 38 jaar deed op zijn 12de jaar een zwaren val op het hoofd, kreeg op zijn 19^{le} jaar syphilis en leed nu sedert 2 jaar aan heftige hoofdpijn, braken, Jackson'sche epilepsie en toenemende neuritis optica, het sterkst links. Haardsymptomen ontbraken, doch daar de algemeene hersendrukverschijnselen allengs toenamen, werd besloten op het wandbeen te trepaneeren; hieruit werd een stuk genomen ter grootte van $2^1/_2$ Zoll. De dura werd niet geopend.

De operatie (20 Juli 1894) had het beoogde effect, daar de klachten totaal verdwenen; 10 dagen na de operatie was de wond genezen en getuigde pat. van zich zelf dat „he felt as if he had a new head". Hoofdpijn en braken bleven uit; het geheugen en de intelligentie werden weer normaal, doch de neuritis optica nam toe en er ontwikkelde zich beiderzijdsche atrophie der optici. Op 24 Januari 1895 was dan ook nog de eenige klacht van den pat. het slechte zien.

GEVAL VI. Cobb. Case of a lesion at the base of the brain, paralysing the fifth and hypoglossal nerves, treated by trephining.

(The British med. Journ. 6 Oct. 1888.)

Een man van 45 jaar, die vóor 16 jaar aan lues leed, kwam in April 1887 onder behandeling wegens pijn in de rechter gelaatshelft, paralyse van de kauwspieren, verloren smaakgevoel en groote verslapping van de rechter tonghelft, welker punt naar rechts gebogen was. Eveneens bestonden doofheid op het rechter oor, hoofdpijn en lichte stuwingspapillen.

Diagnose. Tumor aan de hersenbasis tusschen pons en medulla oblongata, op den rechter trigeminus en hypoglossus drukkende. Op het vermoeden, dat de tumor een gumma zou zijn, werd eene krachtige kwik-iodkalium-kuur gegeven, doch zonder eenig succes;

de hoofdpijn nam heftig toe; er ontstond eene keratitis en heftige stomatitis. Daar de pat. wanhopig werd door de kwellende hoofdpijnen, besloot Cobb achter den proc. mastoid. eene palliatieve trepanatie te verrichten, daar dit punt het dichtst bij den tumor was gelegen. Dit geschiedde op 28 Juni 1888. Het been bleek reeds verdund en na blootlegging der dura werd in verschillende richtingen gepuncteerd om te zien of er ook soms eene cyste bestond, doch slechts enkele druppels cerebro-spinaalvocht vloeiden af. Reeds na 2 dagen waren de pijn in het aangezicht en de hoofdpijn verdwenen en keerden nimmer terug en ook het gehoor verbeterde belangrijk, zoodat pat. zich na een maand met zijn verbeterden toestand zeer tevreden betuigde.

Geval VII. Henschen. Tumor cerebri. Locale diagnose onzeker. Palliatieve trepanatie. Dood na 5 maanden.

(Henschen. Klin. u. anat. Beiträge zur Pathol. des Gehirnes. IIIe Th. IIe Hälfte. S. 233. 1896.)

Eene 30-jarige vrouw kreeg in Aug. 1893 herhaalde aanvallen van braken, vooral 's morgens. In Sept. 1893 vermindering van het gehoor links en oorsuisen. In Januari 1894 influenza; daarna hoofdpijnen in voorhoofd en slaapstreek. In Febr. 1894 misselijkheid, braken, duizeligheid en hoofdpijn in hevige mate. Haar gang werd waggelend, vooral naar links; geringe parese van het linkerbeen. In Maart 1894 vermindering van den visus, eerst op het linker, later ook op het rechter oog; er bleek sterke stuwingspapil te bestaan. Allengs ontstonden parese van den linker n. abducens, geringe facialis-parese links, absolute doofheid links, geringe parese van den linkerarm en vermindering van het intellect; sterke ataxie in de beenen.

Diagnose. Eene locale diagnose kon niet met zekerheid gemaakt worden. Vermoed werd: òf een tumor in de rechter parietaalkwab, òf in de linker hemisfeer van het cerebellum. Op grond van de onuitstaanbare hoofdpijnen werd besloten over de rechter parietaalkwab eene palliatieve trepanatie te verrichten.

Operatie. 1. X. '94. (Prof. Lennander.) Drie trepaanopeningen van 3 cM. diameter werden boven de rechter parietaalkwab

gemaakt; na incisie der dura puilde de oedemateuse hersenmassa sterk uit, doch een tumor was niet te vinden. Het geprolabeerde hersengedeelte werd geëxcideerd, waarop sterke bloeding volgde en een belangrijke hoeveelheid cerebro-spinaalvocht afvloeide. De wond werd gehecht en verbonden.

Resultaat. Na de operatie collapsus, die spoedig voorbijging; gedurende enkele dagen lichte hemiparesis sinistra en oedema der oogleden. Gedurende 6 weken liep veel cerebro-spinaalvocht af; doch reeds enkele dagen na de operatie verdwenen de hoofdpijn, het braken en de duizeligheid en werd het gehoor beter; de stuwingspapil nam af.

26. XI. '94. Pat. wordt veel verbeterd ontslagen; de wond was geheel genezen en pat. liep zonder duizeligheid rond.

Einde December begon de hoofdpijn opnieuw; ook nu en dan weer braken, doch veel minder dan vroeger.

Den 5den Febr. werd het gezichtsvermogen gedurende 10 dagen veel beter, daarna weer minder en den 23sten Febr. 1895 succombeerde pat. zonder eenig lijden.

Geen obductie.

Door de palliatieve operatie verdwenen de symptomen van verhoogden hersendruk grootendeels en werd het leven waarschijnlijk verlengd. De dood volgde 5 maanden na de trepanatie.

GEVAL VIII. Keen. Intracranial tumor, probably of the occipital lobe; trephining followed by operative recovery, with relief of headache and mental hallucinations; death.

(The American Journ. of the med. Sc. Januari 1894. p. 39.)

Pat., 31 j. oud, begon einde 1890 te klagen over heftige hoofdpijn en kort daarna kreeg hij een toeval, 3 dagen later gevolgd door een tweede. Deze verschijnselen namen allengs toe; ook braakte pat. eenmaal en zijn gezichtsvermogen nam af.

Einde Maart 1892. Heftige hoofdpijn, bijna volkomen blindheid, dubbelzijdige neuritis optica. Geen andere symptomen.

Diagnose. Tumor cerebri, niet te localiseeren. Trepanatie werd voorgeslagen met het doel de intensieve hoofdpijn te verbeteren.

Operatie: 31. III. 1892 Trepanatie boven de linker occipitaalkwab, waar de pijn het meest gelocaliseerd werd. Incisie van de dura, waarna de hersenmassa, die echter normaal scheen, sterk prolabeerde. Bij palpatie meende men in de diepte een tumor te voelen, dien men voor inoperabel hield; de dura werd weer gehecht, doch de einden konden niet geheel tot elkaar gebracht worden en een stukje hersenmassa, dat zeer sterk in de klem had gezeten, werd geamoveerd. Het beendefect werd niet gesloten, doch de huid over de opening gehecht zonder drainage.

Resultaat. Rechterarm en been waren eenige dagen na de operatie licht paretisch, zeer pijnlijk en oedemateus, terwijl daarin ook geringe sensibiliteits-stoornissen bestonden. De wond genas per primam. De hoofdpijn verdween terstond na de operatie en daarmede de groote prikkelbaarheid van den pat. Er ontstond echter een flinke hernia cerebri. Pat. succombeerde $4^1/_2$ maand na de operatie, zonder de hoofdpijn terug gekregen te hebben. Geen obductie.

Geval IX. Philip Coombs Knapp. A case of tumor of the cerebellum in which trephining was done for the relief of increased intracranial pressure.

(Journal of nerv. and mental disease. Febr. 1892.
Deutsche medic. Wochenschr. 19 Mai 1892).

Een man van 28 jaar leed op $1^1/_2$-jarigen leeftijd aan poliomyelitis acuta ant., waarna paralyse en atrophie van het linkerbeen overbleven.

In het voorjaar van 1887 kreeg hij heftige aanhoudende hoofdpijn, vooral in het achterhoofd rechts; daarna diplopie, verduistering van het gezichtsveld, nausea, braken, verlies van den reukzin en van het gehoor, terwijl allengs het slikken moeilijker werd; er ontstond doofheid in de handen en op den neus en het kauwen werd ook lastiger. Er bestond duidelijk beiderzijds neuritis optica, rechts sterker dan links en eene rechtszijdige abducens-parese.

Diagnose. Tumor cerebri, terwijl men de localisatie in het

midden liet. Met het doel den sterk verhoogden intracraniëelen druk te verminderen, werd op 19 Januari 1891 eene trepanatie verricht in de rechter parietaalstreek, zonder punctie van de ventrikels.

Aanvankelijk verminderde de hoofdpijn, doch reeds een paar dagen na de trepanatie ontstond een sterke hernia cerebri, gevolgd door linkszijdige hemiplegie en hemianaesthesie en den 9den Maart 1891 succombeerde pat. Bij de obductie werd in de linker hemisfeer van het cerebellum een afgekapselde tuberkel gevonden, 3 c.m. lang, $1^1/_2$ c.m. dik, 3 c.m. breed..

GEVAL X. Winkler en Guldenarm. Diffuus glioma. Explorative trepanatie in coma. Coma verdwijnt. Dood na 6 weken.

(Ned. Tijdschrift voor Geneesk. 1893. Dl I. p. 220).

Eene vrouw van 38 j. kreeg in Oct. 1890 last van toenemende spraakstoornissen; daarna ontwikkelden zich in den zomer van 1891 hemianaesthesie van de rechterzijde en aanvallen van heftige hoofdpijn met braken en polsverlangzaming en ten slotte ook aanvalsgewijze krampen in de rechterhand.

13 Sept. 1891 opneming in het diaconessenhuis te Utrecht. De intelligentie is zeer afgenomen; er bestaat in hooge mate paraphasie, woorddoofheid en schriftblindheid. Gezichtsscherpte afgenomen; er bestaan rechtszijdige hemianoptische gezichtsveld-defecten; geen stuwingspapillen. Eigenaardige tonische bewegingen in de rechterhand, waarna de rechterarm en ook het rechterbeen in geringe mate gedurende enkele oogenblikken paretisch zijn. Pees-reflexen rechts verhoogd.

17 Sept. 1891 heftig braken; zeer hevige hoofdpijn; polsfrequentie daalt tot 54; er ontstaat coma, waaruit pat. suffer dan ooit ontwaakt; 20 Sept. aanhoudend coma.

Diagnose. Groote tumor, waarschijnlijk onder de 2de temporaalwinding gelegen en wel onder den gyrus marginalis, zich uitbreidende naar de slaapkwab, den gyrus angularis en naar den carrefour sensitif, in de diepte tot in den thalamus opticus.

Operatie: 21. IX. '91. Doel was bevordering der euthanasie door pat. te bevrijden van de heftige hoofdpijnen, door middel

van eene exploratieve trepanatie. Twee kleine trepaankronen werden aangelegd op de grens van gyrus supramarginalis en angularis en de brug daar tusschen werd doorgeslagen. Incisie der dura, waaronder de hersenen hard aanvoelen en gemarmerd uitzien. Excisie van een klein stukje voor mikroskopisch onderzoek, waaruit blijkt, dat er een diffuus glioma met groote spincellen bestaat. De dura wordt niet gesloten, de huidwond niet gehecht. Verband.

Resultaat. Pat. ontwaakte 's middags zonder hoofdpijn. Er ontstond evenwel reeds den volgenden dag een hersenprolapsus, die op 5 Oct. werd verwijderd, daar hij toen de grootte van een mandarijn had bereikt. Er ontwikkelde zich allengs eene parese van de geheele rechter lichaamshelft en strabismus convergens van het linkeroog. De prolapsus herhaalde zich en werd 18 Oct. nogmaals verwijderd; pat. werd allengs meer comateus en succombeerde 5 Nov. 1891.

Obductie. Linker hemisfeer in haar geheel veel grooter dan de rechter; de windingen zijn plat; de geheele linker hemisfeer wordt ingenomen door eene lichtrose, gestreepte tumormassa, die slechts den top der voorhoofdskwab vrij laat.

II. PUNCTIE DER VENTRIKELS.

Indien de radicale verwijdering van een hersentumor onmogelijk is en men als gevolg van zijn zetel (b.v. in de middelste en achterste schedelgroeve, uitgaande van corpora quadrigemina, cerebellum etc.) en van zijn groei een sterken hydrocephalus internus vermoedt, die de voornaamste oorzaak is voor de heftige algemeene hersendrukverschijnselen, is meermalen ter verlichting van het lijden eene punctie der zijventrikels beproefd, bij volwassenen meestal in den vorm eener trepano-punctie. Reeds Hern [1]), aangehaald bij Tribondeau [2]), puncteerde in 1858 de zijventrikels in een geval van grooten cerebellairen tumor en hoewel de punctie op zich zelve geen nadeelige gevolgen had, kon hij daardoor het leven van den lijder niet noemenswaard verlengen. Te voren had

[1]) Hern. The British med. Journ. 11 Nov. 1893.

[2]) Tribondeau. Du traitement chirurgical de l'hydrocéphalie. Thèse de Bordeaux. 1895.

Riecke[1]) deze methode al in 1835 aanbevolen bij symptomatischen hydrocephalus en ook Wernicke[2]) deed in zijn leerboek hetzelfde, doch geen van beide schrijvers geven op of hun raad tot uitvoering kwam. In den antiseptischen tijd zijn, voor zoover ik kon nagaan, Von Bergmann[3]) en Keen[4]) de eersten geweest, die bij symptomatischen hydrocephalus de ventrikelpunctie hebben toegepast; eerstgenoemde deed dit in een geval van tuberculeuse meningitis, laatstgenoemde in een geval van cerebellairen tumor. Later is deze operatie nog verricht door Robson[5]), Franck[6]), Wijss[7]), Dujan[8]), Kocher[9]), Mc Cosh[10]), Lowson[11]) en Warnots[12]), die daarvan slechts kort melding maken, terwijl ik in 5 gevallen bij hersentumoren uitvoeriger histories vond, die ik hier onder in het kort zal weergeven.

GEVAL I. Bernhard von Beck. Kleinhirntumor; Hydrocephalus internus; dreimalige Punktion des Hirnseitenventrikels. Besserung.

(Mitteilungen aus den Grenzgebieten der Medizin und Chirurgie. Erster Bd. Zweites Heft. S. 255.)

Een meisje van 13 jaar leed sedert Mei 1893 herhaaldelijk aan aanvallen van duizeligheid, die soms zoo sterk was, dat zij

---

[1]) Riecke, geciteerd bij Huguenin in Ziemssen's Handb. d. Spec. Pathol. u. Ther. Bd 11. I. 1878. S. 480.

[2]) Wernicke. Lehrb. d. Gehirnkrankheiten. Bd III. 1883. S. 326

[3]) v. Bergmann. Die Chirurg. Behandl. v. Gehirnkrankheiten. 1889.

[4]) Keen. Med. News. 1 Dec. 1888; Ibid. 20 Sept. 1890; New-York. med. Rec. 1890, Surgery of the lateral ventricles of the brain. Verhandl. des X internat. med. Congresses. 1890. Bd III. S. 159.

[5]) Robson. The British med. Journ. 6 Dec. 1890.

[6]) Franck. Ibid. en New-York. med. Journ. 7 Oct. 1893.

[7]) Wijss. Correspondenzblatt Schweizer Aerzte. 1893. No. 8.

[8]) Dujan. Philad. Rep. Jan. 1893.

[9]) Kocher. Deutsche Zeitschr. f. Chir. 1893. Bd 36.

[10]) Mc. Cosh. Americ. Journ. of the medic. Sciences. Jan. 1894.

[11]) Lowson. The British med. Journ. 1891. I. p. 636.

[12]) Warnots. Sur la chirurgie cérébrale. Comptes rendus du 7ème Congrès français de chirurgie. 1893. p. 480.

neerviel; daarbij kwamen hoofdpijn en braken in de morgenuren, gebrek aan eetlust en nu en dan een gevoel van doofheid in de beenen; geen paresen, geen krampen.

Eind Sept. 1895 verminderde het gezichtsvermogen op het linker oog; begin Oct. ook op het rechter oog. Begin Oct. kreeg zij een plotselingen aanval van bewusteloosheid, die vele uren duurde, waarna het gezichtsvermogen nog meer afnam en de duizeligheid en hoofdpijn toenamen.

Den 31sten Oct. 1895 werd pat. in de medische kliniek te Heidelberg opgenomen, waar gevonden werd: sterke nystagmus, lichte exophthalmus, strabismus, sterke vermindering van de gezichtsscherpte, beiderzijds duidelijke stuwingspapil, links iets sterker dan rechts, beperking van het gezichtsveld, lichte dronkemansgang; dagelijks 2—3 aanvallen van duizeligheid zonder stoornissen in het bewustzijn, zonder convulsies; zeer sterke hoofdpijn.

Den 7den Dec. 1895 werd pat. met de diagnose: cerebellaire tumor met zeer sterke intracranieele drukverhooging naar de chirurgische kliniek verwezen.

Operatie. 14 Dec. 1895. (Czerny.) Proeftrepanatie met het doel de linkerhelft van het cerebellum bloot te leggen, daar de sterkere stuwingspapil en exophthalmus links aan een linkszijdigen zetel van den tumor deden denken.

In chloroform-narkose wordt links en achter den proc. mast. een Wagner'sche lap gemaakt van 9 bij 7 cM.; bij het openen van den schedel geen pulsatie van de hersenmassa, die onder zeer sterken druk blijkt te staan. Tot vermindering daarvan: punctie van den linker zijventrikel van uit de achterste pool van de linker occipitaalkwab, op eene diepte van 5 cM.; hierdoor wordt 40 c.c.m. helder cerebro-spinaalvocht ontlast. S. G. 1009, zonder eiwit. Daarna begonnen de hersenen te pulseeren en kon men zich bij nauwkeurige palpatie overtuigen, dat in die helft van het cerebellum geen afwijkingen voorhanden waren; geen cyste; geen tumor. De wond werd gesloten, doch er werd aan den bovenrand eene opening overgelaten om daardoor desnoods de ventrikelpunctie te kunnen herhalen. Duur der operatie 5. kwartier.

Resultaat. Op den 6den dag was de wond per primam genezen; pat. had geen hoofdpijn, geen duizeligheid.

Op den 11den dag kon pat. zonder duizeligheid opzitten en bleken de stuwingspapillen reeds iets teruggegaan.

Op den 22sten dag kon pat. reeds probeeren te loopen, waarbij

de gang echter nog wat onzeker bleek. Er bestond geringe prolapsus van het cerebellum.

Op den 27sten dag sterkere prolapsus, heftige hoofdpijnen.

Op den 29sten dag (11 Jan. 1896) 's middags plotseling een aanval van duizeligheid en braken, gevolgd door verlies van bewustzijn, en spoedig ook door coma met sterke polsvertraging en Cheyne-Stoke's ademen. Wegens deze plotselinge vermeerdering van den hersendruk wordt terstond de punctie van den linker zijventrikel door de schedelhuid en het cerebellum heen herhaald, waarbij 120 c.c.m. helder cerebro-spinaalvocht worden ontlast. Daarna ontwaakt pat. uit het coma en stijgt de pols allengs weer tot 100.

Vier dagen later kon pat. weer opstaan, terwijl de verbetering van het gezichtsvermogen nog toenam; doch allengs nam de hersenprolapsus weer toe en op 11 Febr. ontstond weer een plotselinge verhooging van den hersendruk, zoodat eene derde ventrikelpunctie noodig was met ontlasting van 60 c.c.m. cerebro-spinaalvocht en met hetzelfde succes.

Verder zijn van dit geval geen mededeelingen, zoodat de diagnose cerebellaire tumor niet bevestigd is. Wel blijkt hieruit echter, hoe eene ventrikelpuntie in staat is spoedig de dreigende symptomen van snel vermeerderden hersendruk te doen wijken.

GEVAL II. A. Broca. Tumeur du chiasma des nerfs optiques. Hydrocéphalie. Drainage du ventricule latéral gauche.

(Broca et Maubrac. Traité de chirurgie cérébrale. 1896. p. 442.)

Een meisje van 3 jaar werd den 3^{den} Febr. 1895 in het Hôpital Trousseau opgenomen wegens een hydrocephalus, die sedert een jaar ontstaan was; het hoofd was allengs in omvang toegenomen; het kindje was blind en kon niet loopen, was echter intelligent en kon goed praten.

19. II. 1894. Drainage van den linker zijventrikel, waarna de eerstvolgende dagen bijna geen cerebro-spinaalvocht afliep en het verband eerst den 6^{len} dag werd hernieuwd. Nadat het verband was afgenomen stroomde veel helder vocht naar buiten en bleek dit tegengehouden te zijn door eene ligatuur, die om de draineerbuis was gelegd.

2. III. 1894. Het kindje wordt voor de 2de maal verbonden, zonder dat er iets bizonders voorvalt, doch den 5den Maart succombeert het plotseling in coma.

Obductie. Bij de sectie vond men een grooten tumor van het chiasma en daar boven eene cyste, die gedeeltelijk in den rechter zijventrikel uitpuilde.

Geval III. Diller. A case of tumor of the pons in which tapping of the lateral ventricles was done for the relief of intracranial pressure.

(The American Journ. of the med. Sc. Nov. 1892. p. 509.)

Een pat. van 33 j., vroeger steeds gezond, viel in Oct. 1890 van een wagen op het achterhoofd. Korten tijd daarna ontstonden duizeligheid, matheid, aanvallen van hoofdpijn in achter- en voorhoofd, onzekere gang, zwakte der ledematen, stupor, retentio urinae. In het voorjaar van 1891 stoornissen bij het slikken en spreken en afnemen van het gezichtsvermogen.

In Maart 1892 bestonden parese van linker facialis, groote motorische zwakte in linkerarm en been, geen absolute paralyse, tastgevoel links verminderd, doofheid op het linkeroor, bewegingen van het linkeroog beperkt naar boven en beneden; gezichtsvermogen slecht, beiderzijds opticus-atrophie, het sterkst links; sterke slikstoornissen, bemoeilijkte spraak, incontinentia urinae. Pat. lag meest dof ter neer en reageerde zeer weinig. Nooit Jackson'sche epilepsie.

Diagnose. Vermoedelijk een basale tumor, drukkende op pons en medulla oblongata. Besloten werd de ventrikels te puncteeren, om den intracranieelen druk te verminderen.

Trepanatie werd verricht boven de rechter parietaalkwab, waar op den schedel eene erwtgroote exostose bestond. De hersenschors bleek normaal, doch prolabeerde sterk door de opening. Met eene kleine trocart werd nu de ventrikel gepuncteerd, waarna ongeveer 2 ounces heldergeel vocht met kracht kwamen uitstroomen. Eene fijne draineerbuis werd in den ventrikel gebracht en door eene opening midden in de huidlap naar buiten geleid.

Resultaat. Door de buis vloeide voortdurend vocht af, doch de hemiparese van den pat. nam toe en de temperatuur steeg; daar dit aan prikkeling van de buis werd toegeschreven, werd deze na ruim 24 uur verwijderd, doch kort daarop, 36 uur na de operatie, succombeerde pat. onder teekenen van oedema pulmonum.

Obductie. Men vond eene walnoot-groote tumor van de linkerhelft van den pons, op het bovenste deel der medulla oblongata drukkende. De tumor was een sarcoma.

Diller meent, dat het hier eene fout is geweest den ventrikel te draineeren; men had tevreden moeten zijn met de punctie alleen.

Geval IV. Hahn. Cyste in pons en voorste helft der fossa rhomboidea. Hydrocephalus int. Trepanatie. Lumbaalpunctie.

(Deutsche medic. Wochenschr. 16 April 1896. No. 16. S. 251).

Een man van 30 jaar leed seder 3 jaar aan allerheftigste, bijna ondragelijke hoofdpijn; in 1891 amaurose van het linkeroog en sterke vermindering van het gezichtsvermogen van het rechteroog. Verder algemeene verschijnselen van verhoogden druk binnen de schedelholte.

11 Januari 1892. Temporaire schedelresectie van het linker os frontis, omdat men het bestaan van een tumor in de linker frontaalkwab vermoedde. Na het openen van de dura sterke prolapsus cerebri; punctie van den ventrikel, waarbij 120 c.c.m. helder vocht werden ontlast; amotie van de geprolabeerde hersenmassa.

Resultaat. Verdwijnen van alle verschijnselen van hersendruk; belangrijke verbetering van het gezichtsvermogen op het rechteroog.

Gedurende $1^1/_2$ jaar bleef pat. nu vrij van klachten; daarna begonnen de hoofdpijn en het braken opnieuw. Overigens was pat. volkomen gezond. 11 Aug. 1894 werd nu eene lumbaalpunctie gedaan, om te trachten hetzelfde effect te krijgen als met de trepanatie en ventrikel-punctie. Er werd 53 c.c.m. helder vocht ontlast. Terstond na de punctie had pat. hoofdpijn, heftiger dan ooit te voren. Hij bracht een rustelooze nacht door en succombeerde 2 dagen later.

Sectie. Hazelnoot-groote cyste in den pons en in het voorste gedeelte der fossa romboidea. (Cysticercus?). Sterke hydrocephalus int.

GEVAL V. Schultze. Tumor aan de hersenbasis. Palliatieve trepanatie; geringe verbetering. Ventrikelpnnctie. Permanente drainage. Dood.

(Deutsche Zeitschrift für Nervenheilkunde. Bd. IX. S. 222).

Man van 33 jaar, opgenomen 16 Mei 1895. Vóór 3 jaar een zwaar epileptisch insult; vóor 2 jaar weer zulk een toeval en later nog een. Vóor 3 maanden hoofdpijn in de voorhoofdsstreek, vooral links; voor $2^1/_2$ maand vermindering van het gezichtsvermogen, beiderzijds stuwingspapillen; na zeer korten tijd totale blindheid. Veel oorsuizen, vermindering van de gehoorscherpte; eenmaal braken; nu en dan trekkingen in de ledematen. Vermindering van het geheugen. Geen haardsymptomen. Geringe parese van den linker abducens.

Sept. 1895. Temporaire schedelresectie aan de linkerkant (Trendelenburg), als palliatieve operatie wegens de heftige algemeene klachten. Geen tumor gevonden; geringe hersenprolapsus na opening van de dura.

Wondgenezing ongestoord. Na genezing van de wond blijft het losgemaakte gedeelte van den schedel iets boven het vroegere niveau, waardoor de inhoud van den schedel iets vermeerderd is.

De algemeene hersen-verschijnselen zijn daarna wel iets verminderd, vooral de hoofdpijn. Geen invloed echter op de blindheid.

Begin October reeds ontstond parese van den rechterarm, later ook parese van rechterbeen en facialis.

Begin December volkomen paralyse van rechterarm.

5 Dec. epileptisch insult met sterke convulsies in de rechter lichaamshelft, vooral in den rechter facialis.

Ten tweeden male wordt pat. in het oude litteeken geopereerd en eene permanente drainage van den linker ventrikel aangelegd, zonder eenige verbetering echter.

Pat. succombeert 4 Januari 1896.

Sectie. Glio-sarcoma van de hersenbasis, vooral rechts.

Ofschoon men door éénе enkele ventrikelpunctie wel eene groote hoeveelheid cerebro-spinaalvocht kan laten afvloeien en de hersen-druk-symptomen tijdelijk kan doen verminderen, hoopt het vocht zich toch weer betrekkelijk spoedig op, daar de oorzaak voor die pathologische afwijking niet wordt weggenomen. Men zon daarom op middelen om het effect der operatie duurzamer te maken, zonder gedwongen te zijn de punctie door de gemaakte schedelopening telkens te herhalen. Zoo beproefde Keen na de punctie de ventrikels te draineeren, doch de grootste moeilijkheid daarbij was om een voldoende afvloeiing te krijgen zonder den ventrikel te snel te ontledigen. Keen maakte daartoe in den aanvang gebruik van een bundeltje paardeharen, dat hij door de canule van de troicart inbracht en later van zeer dunne draineerbuizen. Hoewel hij nu in een door hem beschreven geval heeft aangetoond, dat het mogelijk is op deze wijze de ventrikels gedurende weken te draineeren zonder infectie der hersenmassa te verwekken, is toch het therapeutisch effect dezer methode, zooals ook uit de voorafgaande gevallen blijkt, meestal gering, afgezien nog van de onaangenaamheid voor den lijder om steeds een nat verband om het hoofd te hebben en zich aan zeer dikwijls herhaalde verbandwisselingen te moeten onderwerpen. Keen verrichtte de ventrikelpunctie met drainage bij een jongen van 4 jaar, die aan een sarcoma cerebelli leed met acuten sterken hydrocephalus en snel zich ontwikkelende blindheid. Hij trepaneerde op eene plaats $1^1/_4$ inch (= 3 cM.) boven en $1^1/_4$ inch achter den linker meatus acusticus ext. en puncteerde van daar uit de hersenen met eene holle naald, die hij richtte naar een punt $2^1/_2$ inches boven den anderen meatus acusticus. Ter diepte van $1^3/_4$ inch kwam hij in den ventrikel en na ontlediging van het cerebro-spinaalvocht, voerde hij door de naald 3 dubbele paardeharen in, die na 14 dagen door een dun draineerbuisje werden vervangen. Op den 28sten dag keerden niettemin de symptomen terug en nu werd op de correspondeerende plaats rechts getrepaneerd en direct een draineerbuisje in de ventrikels gebracht. Op den 32sten dag werd de ventrikel met eene warme boorzuur-oplossing uitgespoeld en deze irrigatie werd meermalen zonder eenig bezwaar herhaald. Op den 45sten dag eindelijk succombeerde het kind en bij de autopsie werd niet de minste ontsteking rondom de draineerbuizen aangetroffen.

Ook Sahli [1] kon zich eenmaal overtuigen, dat men de zijven-

---

[1]) Sahli. Volkmann's klin. Vorträge. N. F. N°. 28. S. 29.

trikels zonder gevaar geruimen tijd kan draineeren en dat dit soms eenig gunstig effect heeft. Hij liet deze operatie verrichten in een geval van niet te localiseeren hersentuberkel en zag daarna de zware hersendruksymptomen, vooral de hoofdpijn en het hardnekkige braken, gedurende eenige weken verdwijnen; de stuwingspapil ging echter niet terug. Door een ongelukkig toeval werd eenmaal bij het verbinden de drain er uit getrokken en deze kon daarna niet meer worden ingebracht; des ondanks bleef de toestand goed en keerde de hoofdpijn tot den dood, na 4 weken, niet terug.

Mikulicz [1]) heeft om de groote gevaren, aan de permanente drainage der ventrikels verbonden, te voorkomen (n. l. het te snel afvloeien van het vocht en het gevaar voor infectie door de herhaalde verbandwisseling), een ander middel uitgedacht om hetzelfde doel te bereiken. Door middel van een op een troicart van 3 m.m. dikte passend gouden buisje, dat door een 2 $\times$ $1^1/_2$ c.m. groot dun, onder de galea geschoven gouden plaatje gebracht wordt, brengt hij eene duurzame verbinding tusschen de ventrikels en het losse, onder de galea aponeurotica gelegen bindweefsel tot stand; hierdoor kwam het cerebro-spinaalvocht op plaatsen, waar de resorptie vrij snel kon geschieden. Deze operatie verrichtte hij in twee tempo's; in het eerste tempo werd het gouden plaatje onder de galea geschoven en later met de troicart het buisje ingebracht. In de toepassing voldeed deze methode echter geenszins, daar het gouden plaatje steeds naar buiten kwam.

Hoewel men bij de herhaalde ventrikelpunctie na iedere punctie het eiwit-gehalte van de vloeistof zag stijgen, ten bewijze, dat die herhaalde puncties ontstekings-processen in de hersenmassa opwekten, verkiezen Kocher [2]) en von Beck [3]) haar toch boven de permanente drainage. Kocher maakt eene osteoplastische schedelresectie zóó, dat hij de ventrikelpunctie kan doen 3 c. m. vóor den sulcus centralis en $2^1/_2$ c. m. lateraal van de mediaanlijn en 4—5 c. m. diep in de richting naar beneden achter; hij legt verder eene sleuf aan in den beenrand in de buurt van de plaats voor de punctie, zoodat men later steeds in staat is op die plaats door de huid heen de punctie te herhalen.

---

[1]) Mikulicz in Henle: Beitrag zur Pathol. u Ther. des Hydrocephalus. Mitteil. aus d. Grenzgeb. der Medizin u. Chirurgie. Band I. S. 264.

[2]) Kocher. Chirurg. Operationslehre. Jena 1894.

[3]) Von Beck. Ueber Punction der Gehirnseitenventrikel. Mitteil. aus den Grenzgeb. d. Medizin u. Chirurgie. Band I. S. 263.

Ten slotte zij nog vermeld, dat Sahli [1]) heeft aangeraden voor de ventrikelpunctie geen trepanatie te verrichten, doch eenvoudig met een klein boortje den schedel te doorboren en door die kleine opening te puncteeren met vermijding der groote pia-vaten, hetgeen volgens hem nog al gemakkelijk schijnt, terwijl eene kleine bloeding van zelf staat door de compressie van de troicart canule. De voordeelen dezer methode zouden zijn: het vermijden van de steeds min of meer ingrijpende operatie: de trepanatie, het maken eener zeer kleine wond en het voorkomen van hersenprolapsus. Eene toepassing dezer methode heb ik echter nergens gevonden.

III. LUMBAALPUNCTIE.

Ten slotte rest ons nog om met een enkel woord te spreken over eene derde methode, waardoor men getracht heeft de hersendrukverschijnselen te verminderen in die gevallen van hersentumoren, die voor eene radicale operatie niet in aanmerking komen, n.l. de Quincke'sche lumbaalpunctie. Deze kleine operatie werd bijna te gelijker tijd uitgevoerd door Essex Winter in Londen en Quincke te Kiel, met het doel door het afvloeien van cerebro-spinaalvocht den intracranieelen druk te verlagen en de verschijnselen afhankelijk van den verhoogden hersendruk te doen afnemen. De lumbaalpunctie berust op het anatomisch zoowel als experimenteel vaststaande feit, dat de subarachnoidaalruimten van hersenen en ruggemerg onder elkander en met de hersenventrikels communiceeren. Daar het ruggemerg bij volwassenen slechts tot den 2den en bij kinderen in het eerste jaar slechts tot den 3den lendenwervel reikt, deed Quincke [2]) de punctie tusschen den 3den en 4den of 4den en 5den lendenwervelboog; de punt van de naald komt dan tusschen de in den liquor cerebro-spinalis flotteerende zenuwwortels van de cauda equina, die men geen gevaar

---

[1]) Sahli. Volkmann's klin. Vorträge. N.-F. No. 28. S. 30.

[2]) Quincke. Zur Physiologie der Cerebro-spinalflüssigkeit. Dubois u Reichert's Archiv. 1872.

Id. Ueber Hydrocephalus. Verhandlungen des 10en Congresses f. innere Medizin. Wiesbaden. 1891

Id. Die Lumbalpunction des Hydrocephalus. Berl. Klin. Wochenschr. 1 April 1895. S. 289.

heeft te treffen, daar ze gemakkelijk voor de naald uitwijken. Men legt daarbij den patiënt op de linkerzijde met sterk naar voren gekromden lendenwervelkolom en steekt de naald in, 5—10 mM. ter zijde van de middellijn, doch in de richting naar het midden toe, zoodat de achtervlakte van de dura mater wordt getroffen. Bij volwassenen wordt daarbij de naald ook iets naar boven gericht, omdat de wervelbogen meestal dakpansgewijze over elkaar gelegen zijn; de diepte waarop men de duraalzak treft is gewoonlijk 4—6 cM. Lenhartz [1]) wijkt van dit oorspronkelijk voorschrift van Quincke af en puncteert juist in de middellijn recht uit of eenigszins in bovenwaartsche richting en meent dat hij aldus gemakkelijker in het kanaal dringt. Hoewel Quincke aanried de punctie steeds onder chloroformnarcose te doen, om de lastige reflexbewegingen bij het insteken te vermijden, hebben Naunijn, Fürbringer, Lenhartz e. a. steeds buiten narcose gewerkt, zonder meerdere moeilijkheden bij de operatie te ondervinden.

Hoe gewichtig echter de lumbaalpunctie uit een diagnostisch oogpunt bij andere aandoeningen (tuberculeuse meningitis, meningitis cerebro-spinalis) ook mag zijn, palliatief therapeutische waarde bij den symptomatischen hydrocephalus der hersentumoren kan men haar nauwelijks toekennen. Integendeel blijkt uit talrijke waarnemingen, hoe uitermate voorzichtig men met de toepassing dezer kleine operatie bij hersentumoren zijn moet, daar zij alles behalve ongevaarlijk is en men meer dan eens na de punctie eene mors subita observeerde. Het geringe effect van de lumbaalpunctie wordt daardoor verklaard, dat de ontlasting van het cerebrospinaalvocht de vroegere verhoudingen niet herstelt, daar de hersenmassa eene veel te geringe elasticiteit bezit om zich naar de nieuwe drukverhoudingen, afhankelijk van de lumbaalpunctie, te voegen. Eene andere oorzaak wordt gezocht in het afgesloten zijn der normale verbindingen van hersenen en ruggemerg, waardoor de punctie geen invloed heeft op de zijventrikels; hiertegen pleit echter, dat meermalen het foramen Magendii post mortem open werd gevonden, terwijl de lumbaalpunctie vruchteloos was gebleven.

De gevallen, waarin de lumbaalpunctie binnen 6—40 uur door eene mors subita gevolgd werd, betroffen bijna alle cerebellaire tumoren

[1]) Lenhartz. Ueber den diagnostischen und therapeutischen Werth der Lumbalpunction, Verhandlungen des XIVen Congresses für innere Medizin. Wiesbaden. 1896. S. 267.

Fürbringer [1]), Lichtheim [2]), Fleischmann [3]). Alle gevallen hadden éen symptoom gemeenschappelijk, n. l. het toenemen van de hoofdpijn onmiddellijk na of gedurende de punctie, daarna een oogenblik afnemen daarvan, totdat die klachten reeds spoedig met nieuwe heftigheid, bijna onuitstaanbaar, terugkeerden en met den plotselingen dood eindigden.

Ter verklaring van dezen plotselingen dood neemt Stadelmann [4]) aan, dat na het aftappen van het subarachnoidaalvocht van het ruggemerg, bij afsluiting of vernauwing van de communicatie-openingen naar den 4den ventrikel, niet snel genoeg een „Ausgleich der Flüssigkeit" kan volgen, zoodat de hersenen tegen de dura, resp. het schedeldak worden vastgezogen en vastgedrukt.

Hirschberg [5]) spreekt zelfs van een „vrai étranglement à la hauteur du trou occipital" als gevolg van de gestoorde communicatie-verhoudingen, en von Beck [6]) meent, dat ontlediging van liquor cerebro-spinalis tot geene of althans tot eene slechts onbelangrijke vermindering van vocht in de ventrikels zal leiden, zoodra een tumor der achterste schedelgroeve door compressie den aquaeductus Sylvii of het foramen Magendii of de aperturae laterales van den 4den ventrikel afsluit, of zoodra er door chronische ontsteking ontstane obliteraties dezer openingen voorhanden zijn. Eene lumbaalpunctie zal immers slechts den duralen zak van het ruggemerg ontledigen en het gevolg daarvan zal een arterieele fluxus zijn, die, op de hersenen voortgeplant, daar bij reeds voorhanden veneuse stuwing eene vermeerderde transsudatie veroorzaakt, zoodat de sterke hydrocephalus nog toeneemt. Die geringe vermeerdering zou reeds voldoende zijn om den toch al verhoogden hersendruk zoo te doen toenemen, dat levensgevaarlijke toestanden ontstaan. Hoe het ook zij, uit bovengenoemde ervaringen blijkt voldoende, dat vooral bij cerebellaire tumoren de lumbaalpunctie eene uiterst

---

[1]) Fürbringer. Plötzliche Todesfälle nach Lumbalpunction. Centralbl. f. innere Medizin. 4 Jan. 1896. N⁰. 1.

[2]) Lichtheim. Berl. klin. Wochenschr. 1895. N⁰. 13. S. 272.

[3]) Fleischmann. Die Ergebnisse der Lumbalpunction. Deutsche Zeitschr. f. Nervenheilk. Bd. X. S. 337.

[4]) Stadelmann. Zur diagnostischen Bedeutung der Lumbalpunction. Berl. klin. Wochenschr. 1895. N⁰. 27.

[5]) Hirschberg. Bull. génér. de thérapeutique. 1894. p. 411.

[6]) Von Beck. Ueber Punktion der Gehirnseitenventrikel. Mitt. aus den Grenzgeb. der Med. u. Chir. Bd. I. S. 261.

gevaarlijke operatie is, waartegen niet genoeg kan worden gewaarschuwd.

De gevallen van hersentumoren, waarin de lumbaalpunctie als palliatieve operatie werd toegepast, zijn in de literatuur hier en daar slechts als korte mededeelingen te vinden, meestal gedaan in vergaderingen of congressen; persoonlijke ervaringen ontbreken ons daaromtrent.

Quincke [1]) deelde in 1891 2 gevallen mede uit de kliniek te Kiel, waarin geen effect werd verkregen; het eene geval was een cysto-sarcoma, uitgegaan van de pia mater, drukkende op de linkerhelft van den pons en de medulla oblongata; de eerste punctie had absoluut geen effect en 4 dagen na herhaling der punctie volgde de dood. Het tweede geval betrof een vermoedelijk gumma in de linker frontaalkwab; hier gaf de punctie geen verbetering, doch de daarna toegepaste iood-kalium-kuur hielp veel meer dan te voren.

Rieken [2]) vermeldt in zijn proefschrift de verdere resultaten met de lumbaalpunctie in de kliniek te Kiel verkregen; daaronder komt 1 geval van cerebellairen tumor voor, waarin na de punctie verergering der symptomen ontstond en verder 4 gevallen van vermoedelijke hersentumoren, die zich alleen door algemeene symptomen openbaarden en waarbij 1 maal eenig en 3 maal absoluut geen effect werd verkregen.

Chipault [3]) verrichtte de lumbaalpunctie in één geval van cerebellairen tumor 4 maal; de eerste drie keeren kreeg hij telkens eenige geringe verbetering der hoofdpijn; de 4de maal was de operatie volkomen nutteloos en pat. succombeerde kort daarna.

Picard [4]) deelt in zijne dissertatie 2 gevallen mede uit de kliniek van Naunijn te Straatsburg; in het eene geval, een cerebellairen tumor, ontstond telkenmale na de punctie versterking van de hoofdpijn gedurende enkele uren en daarna kreeg pat. slechts geringe kortdurende verlichting. In het andere geval, een tumor in de frontaalkwab, geschiedde hetzelfde; telkens namen de verschijnselen na de punctie toe.

---

[1]) Quincke. Die Lumbalpunction des Hydrocephalus. Berl. klin. Wochenschr. 1891. N°. 39.

[2]) Rieken. Ueber Lumbalpunction. Inaug. Diss. Kiel. 1895.

[3]) Chipault. Revue Neurologique. 1895. p. 9.

[4]) Picard. Die Lumbalpunction des Duralsackes. Inaug. Diss. Strassburg. 1895.

In de Berliner med. Gesellschaft hield Fürbringer [1]) op 20 Maart 1895 een voordracht over de klinische beteekenis der lumbaalpunctie en vermeldde daarbij, dat hij in 4 gevallen van hersentumoren deze operatie zonder succes had toegepast; eenmaal steeg gedurende de punctie de hoofdpijn tot het ondragelijke, doch was een kwartier later weer iets verbeterd en tweemaal succombeerde de lijder kort na de punctie. Later voegde Fürbringer [2]) hieraan nog een vijfde geval toe, waarbij ook 6 uur na de punctie de dood plotseling volgde. Een zijner ongelukkigste gevallen was wel dat, waarin een tumor in de linker frontaalkwab was gediagnostiseerd en reeds tot trepanatie besloten was; eerst wilde men echter de lumbaalpunctie, als minder ingrijpende operatie, beproeven, doch gedurende de punctie namen de verschijnselen sterk toe; pat. werd comateus en succombeerde den volgenden dag. Bij de obductie vond men een sarcoom van de dura mater, dat op de frontaalkwab drukte en na opening van den schedel als het ware in de hand van den obducent viel. Bij trepanatie was deze patiënt hoogst waarschijnlijk gered geworden. „Seit diesem Ereigniss" zegt Fürbringer dan ook „habe ich mich wohl weislich gehütet die Behandlung von Hirntumoren durch Lumbalpunktionen fortzusetzen". Aan de discussie na de voordracht van Fürbringer namen Lichtheim, Fraenkel en Heubner deel. Lichtheim beweerde, dat hij na zeer talrijke lumbaalpuncties nooit slechte gevolgen had gehad, behalve juist in 2 gevallen van hersentumoren. „Nur in den beiden folgenden Beobachtungen", zeide hij, „schloss sich eine erhebliche Verschlimmering des Befindens zeitlich so unmittelbar an die Punction an, dass man unwillkürlich an einem Zusammenhang denken musste. In einem dieser Fälle ist sogar der Tod in unmittelbaren Anschluss an die Punction eingetreten". En ook dit geval betrof een walnoot-groot sarcoma van de linker hemisfeer van het cerebellum.

Heubner daarentegen zag in een geval van cerebellairen tumor tweemaal na ontlediging van 40—60 c.m. vocht zeer veel, doch zeer snel voorbijgaande verbetering.

Fraenkel nam tweemaal verbetering na lumbaalpunctie waar; de hoofdpijn en ook de stuwingspapillen namen af, maar hij spreekt

---

[1]) Fürbringer. Zur klinischen Bedeutung der spinalen Punction. Berl. klin. Wochenschr. 1895. S. 272.

[2]) Fürbringer. Plötzliche Todesfälle nach Lumbalpunction. Centralbl. f. innere Med. 1896. No. 1.

van gevallen van vermoedelijken tumor cerebri en wijst zelf op de onzekerheid der diagnose.

Oppenheim [1]) kreeg in twee gevallen van hersentumoren, waarbij hij herhaalde puncties verrichtte, nimmer eenige verbetering; in een geval zag ook hij regelmatig na de punctie eene verheffing van de hoofdpijn ontstaan.

Wilms [2]) verkreeg eveneens slechte resultaten bij zijn beide patiënten; eens bij een geval van cerebellairen tumor volgde 5 uur na de punctie een mors subita en in het andere geval, een metastatisch sarcoom in het corpus striatum en de rechter frontaalkwab ontstond verergering.

Fleischmann [3]) publiceerde nog onlangs de resultaten met de lumbaalpunctie in de kliniek van Lichtheim te Königsberg verkregen. Daaronder waren 25 gevallen van hersentumoren, n. l. 21 tumoren der groote hersenen, waarbij 28 puncties werden verricht en 4 tumoren van het cerebellum, waarbij 4 maal de lumbaalpunctie geschiedde. Bij de cerebellaire tumoren volgde tweemaal in aansluiting aan de punctie de dood; eenmaal na 6 uur en eenmaal na 24 uur onder teekenen van respiratie-paralyse.

Bij de cerebrale tumoren volgde slechts éens voorbijgaande verbetering van het sensorium; eens succombeerde de pat. direct na de punctie en bij de sectie werd geen hydrocephalus gevonden; eens ontstonden na de punctie snel voorbijgaande algemeene convulsies en tweemaal volgde de dood na de punctie, respectievelijk na 1 en 6 uur bij bestaanden sterken hydrocephalus; in alle overige gevallen deed de punctie geen onmiddellijk nadeel, doch gaf ook niet de minste verbetering.

Eindelijk is op het in 1896 te Wiesbaden gehouden congres de diagnostische en therapeutische waarde der lumbaalpunctie besproken door Lenhartz [4]), die bij 9 gevallen van hersentumoren, waarin hij 24 puncties verrichtte, slechts eenmaal verbetering ontstaan zag bij een 19-jarigen lijder, bij wien hij door dagelijksche puncties en ontlasting van 30 c. c. m. vocht op de sterke

[1]) Oppenheim. Die Geschwülste des Gehirns. Wien. 1896. S. 251.

[2]) Wilms. Diagnost. u. Therap. Werth der Lumbalpunction. Münch. med. W. 1897. S. 55.

[3]) Fleischmann. Die Ergebnisse der Lumbalpunction. Deutsche Zeitschr. f. Nervenheilk. Bd. X. S. 337.

[4]) Lenhartz. Ueber den diagn. u. therap. Werth der Lumbalpunction. Verhandl. d. XIVen Congresses f. innere Med. Wiesbaden. 1896. S. 267.

stuwingspapillen trachtte invloed uit te oefenen. In dit geval deed de punctie telkenmale de hoofdpijn, duizeligheid en misselijkheid in den loop van denzelfden dag, maar niet langer verdwijnen. In 1 geval succombeerde de pat. na de punctie.

Bij de discussie gaf Krönig te kennen, dat hij nimmer een mors subita na de punctie had waargenomen, hetgeen hij daaraan toeschreef, dat hij de gewoonte had zeer langzaam met intermissies te puncteeren; hij laat een paar c.c.m. vocht afvloeien en wacht dan eenige minuten en in het geheel nooit meer dan 20—30 c.c.m.

Goldscheider zag in 2 gevallen van tumoren der achterste schedelgroeve onmiskenbaar een gunstig palliatief effect. Een patiënt had weken lang zulke heftige hoofdpijnen, dat hij niet meer in staat was iets uit te voeren en de klachten beterden na de punctie zoozeer, dat de pat. bijna niet in het ziekenhuis te houden was; na 4 weken keerden echter de vroegere klachten terug, doch weken ook weer na de punctie.

Schultze uit Bonn zag bij tumoren zoo geringe verbetering na de lumbaalpunctie, dat hij liever temporaire schedelresectie liet doen, waarna hij menigmaal maanden lang verbetering der meest kwellende symptomen zag. Hij zegt: „Ich möchte also diesen Eingriff vorziehen und selbst so weit gehen, dass Ich in manchen Fällen von Tumoren des Gehirns geradezu empfehlen möchte einige Stücke von den überflüssigen Theilen des Gehirns zu entfernen, damit der Tumor Raum zur Verfügung hat, wenn auch freilich der Leidende dadurch, wenn Sie wollen, einen längeren qualvollen Leben haben, aber eventuell doch Monaten lang von seinem Leiden befreit werden kann".

Ook Ewald uit Berlijn beweerde, dat de mededeeling van Fürbringer's gevallen, waarin hij korten tijd na eene lumbaalpunctie den dood zag volgen, hem zoozeer hadden afgeschrikt, dat hij in 2 gevallen, waarin hij de punctie geïndiceerd achtte, deze niet heeft uitgevoerd.

De algemeene opinie op dit congres was ook, dat het beter was de lumbaalpunctie uit de rij der palliatieve operatie-methoden bij hersentumoren te schrappen en haar slechts te reserveeren voor de gevallen van twijfelachtigen tumor cerebri, in den vorm eener diagnostische punctie, waarbij men het vocht zeer langzaam en nooit meer dan 25—30 c.c.m. in éene zitting laat afvloeien.

Laat ons onze verhandeling eindigen met deze woorden van Bris-

saud [1]), die inderdaad veel waarheid bevatten: „La chirurgie des tumeurs cérébrales est une triste chirurgie, elle n'a son excuse que dans le soulagement temporaire qu'elle procure, car elle n'est guère que palliative".

[1]) Nouvelle Iconographie de la Salpêtrière. 1897. p. 73.

Verklaring van Plaat I,

behoorende bij Geval I. p. 35—39.

G l i o - s a r c o m a der rechter frontaalkwab.

Sagittale doorsnede door de in alcohol geharde rechter hemisfeer der groote hersenen (ongeveer natuurlijke grootte).



Verklaring van Plaat II,

behoorende bij Geval II. p. 39—44.

S a r c o m a der rechter frontaalkwab.

FIG. I. Schedeldak van binnen gezien; sterke uitpuiling en usuur van de rechter voorste schedelgroeve, die over een groot gedeelte papierdun is geworden en op enkele plaatsen zelfs is geperforeerd. (ongeveer $^1/_2$ nat. gr.)

FIG. II. Frontale doorsnede door de beide in Müller'sche vloeistof en later in alcohol geharde frontaalkwabben. (ongeveer $^3/_4$ nat. gr.)

Fig. I.

Fig. II

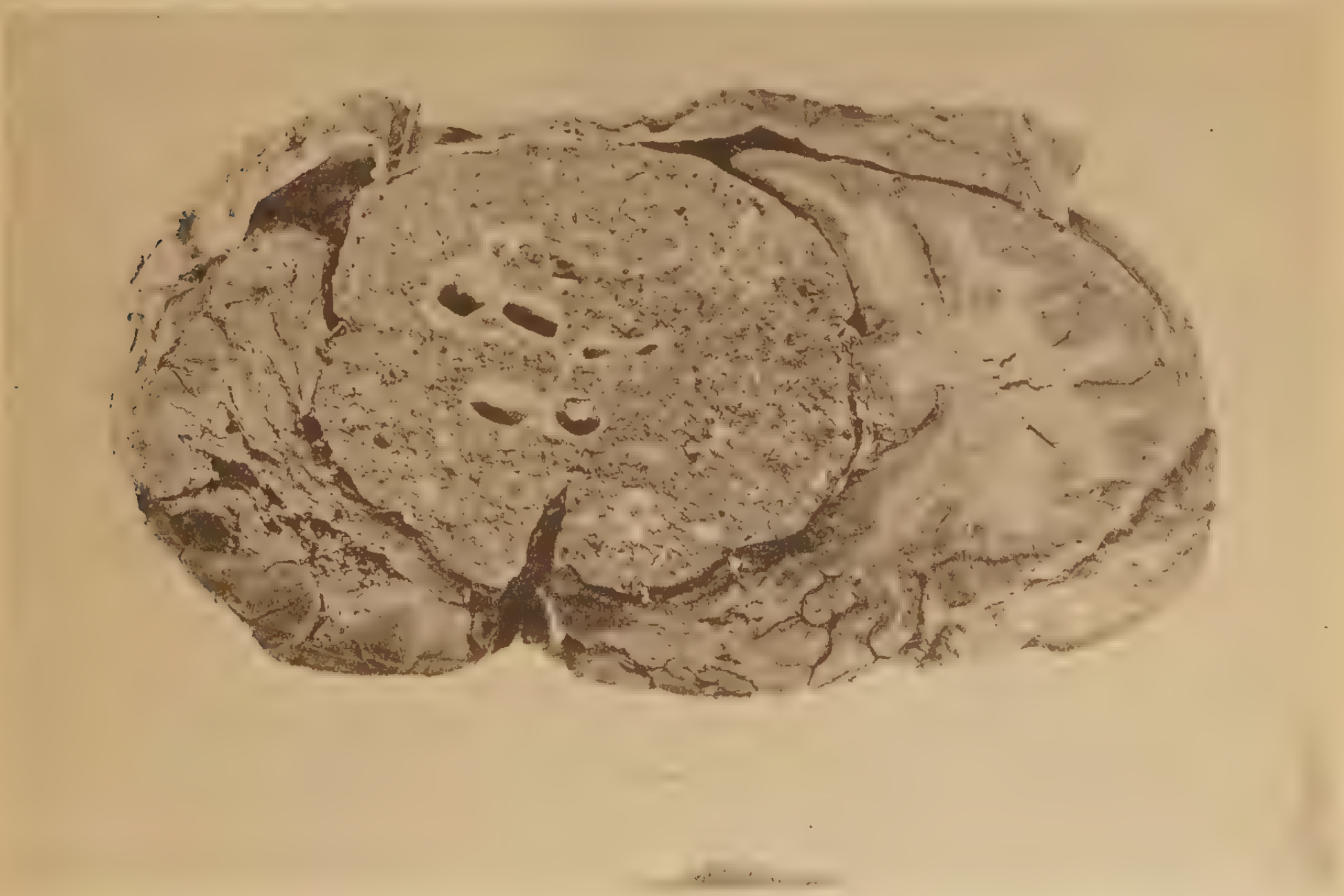

Verklaring van Plaat III,

behoorende bij Geval III. p. 46—49.

Glioma in de rechter parietaalkwab.

Fig. I. Verticale doorsnede door het achterste gedeelte der beide parietaalkwabben; achterste helft der hersenen, in alcohol gehard. (ongeveer $^3/_4$ nat. gr.)

Fig. II. Dezelfde doorsnede, 1 cM. meer naar voren; voorste helft der hersenen, in Müller'sche vloeistof en daarna in alcohol gehard. (ongeveer $^3/_4$ nat. gr.)

Bij *a* beginnende glioom-vorming in het centrum semi-ovale van de linker parietaalkwab.

Fig. I.

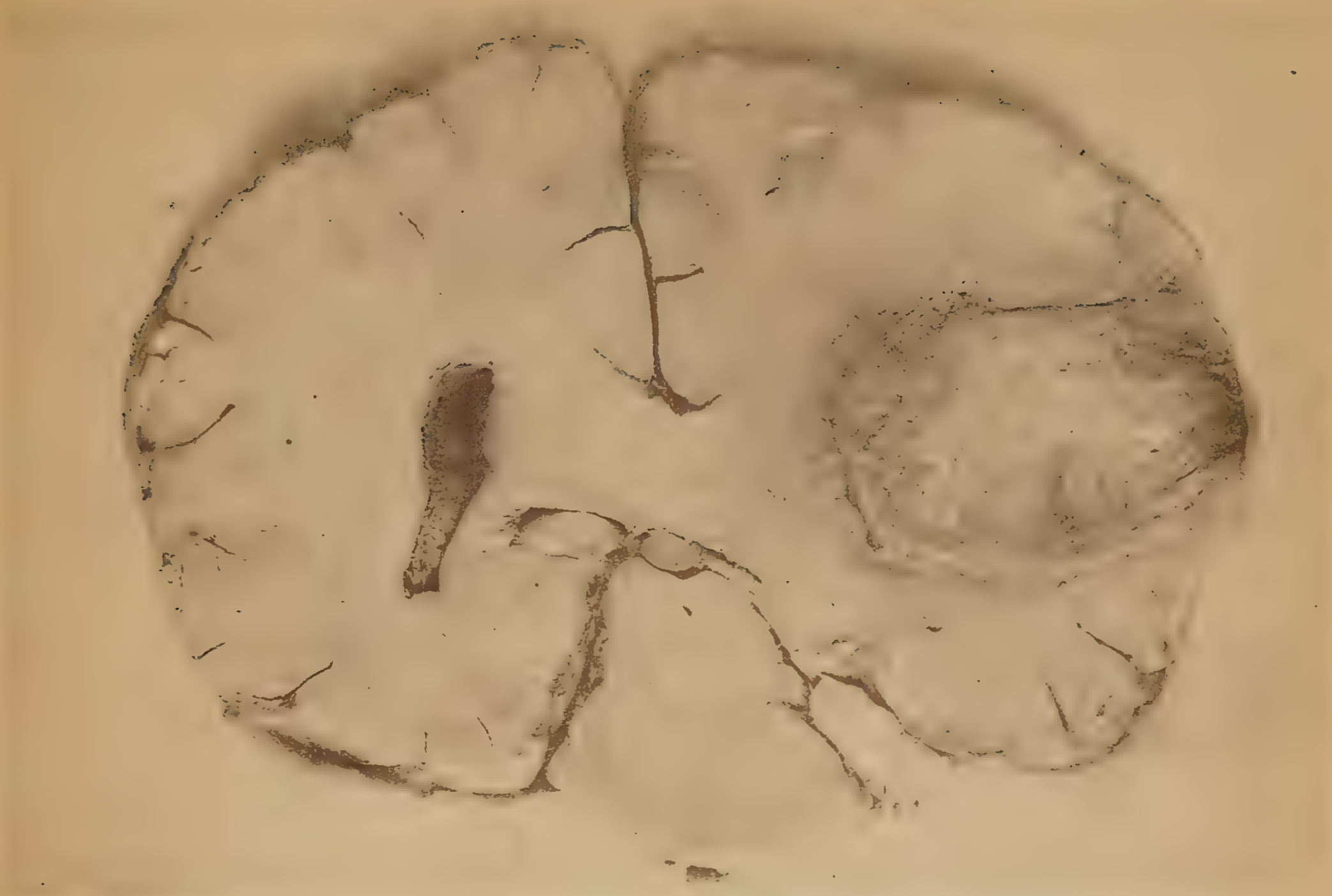

Fig. II.

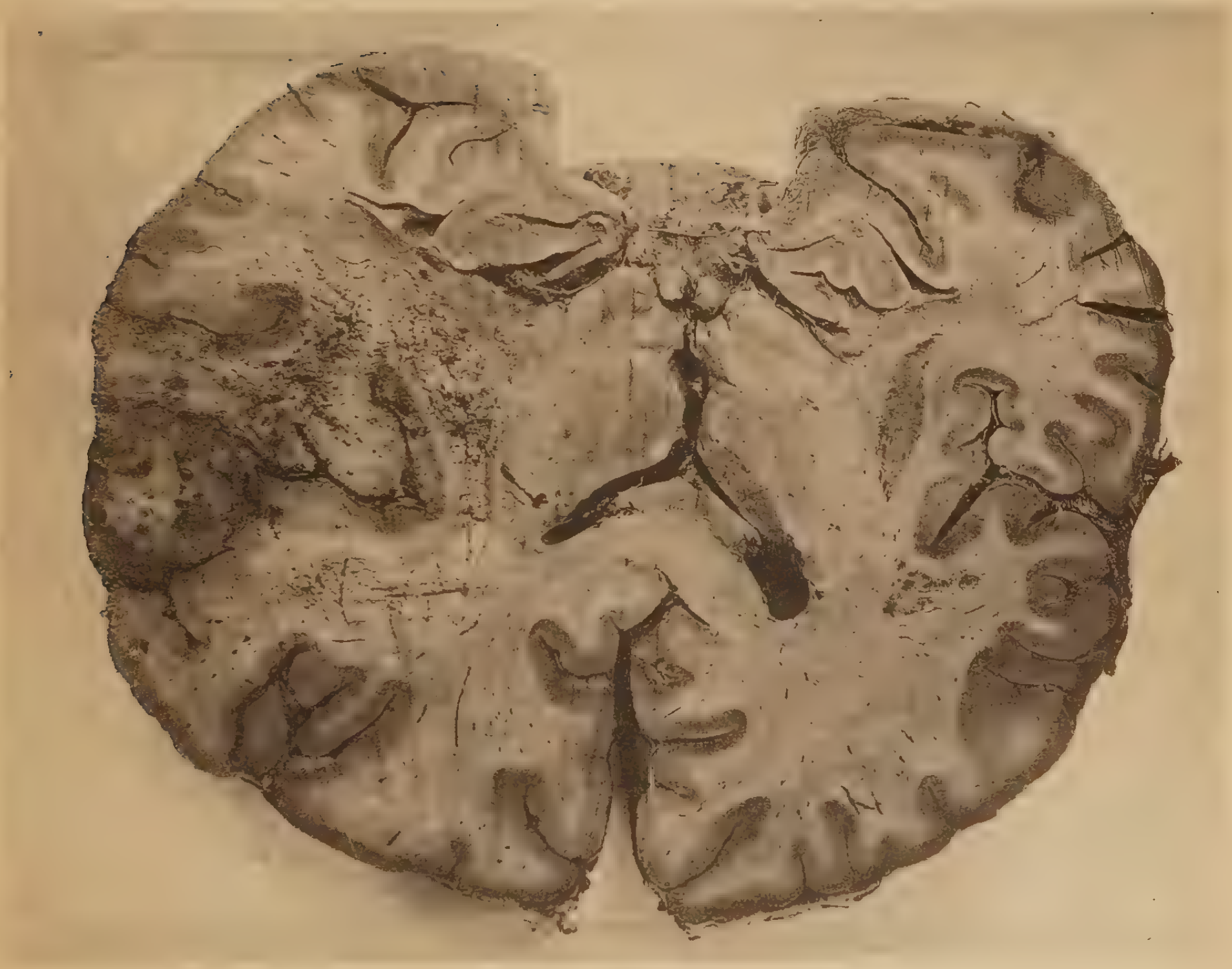

a

Verklaring van Plaat IV,

behoorende bij Geval V. p. 112—118.

Dubbelzijdig Sarcoma der dura mater.

Fig. I. Sagittale doorsnede door de in alcohol geharde linker hemisfeer der groote hersenen.

Bij *a* defect in de hersenschors na exstirpatie van den tumor. ($^3/_4$ nat. gr.)

Fig. II. Sagittale doorsnede door de in Müller'sche vloeistof en daarna in alcohol geharde rechter hemisfeer der groote hersenen.

Bij *a* sarcoma van de dura mater, dat de hersenschors heeft gecomprimeerd. (ongeveer $^2/_3$ nat. gr.)

Fig. III. De geëxstirpeerde tumor op ongeveer ware grootte, in alcohol gehard.

Fig. I.



Fig. II.

Fig. II

Verklaring van Plaat V,

behoorende bij Geval VI. p. 118—130.

G l i o - s a r c o m a in de rechter motorische zone.

FIG. I. Bij *a* ganzenei-groote prolapsus cerebri.

FIG. II. De bij de eerste operatie verwijderde hersentumor op ware grootte. Gewicht 120 gram.

Fig. I.

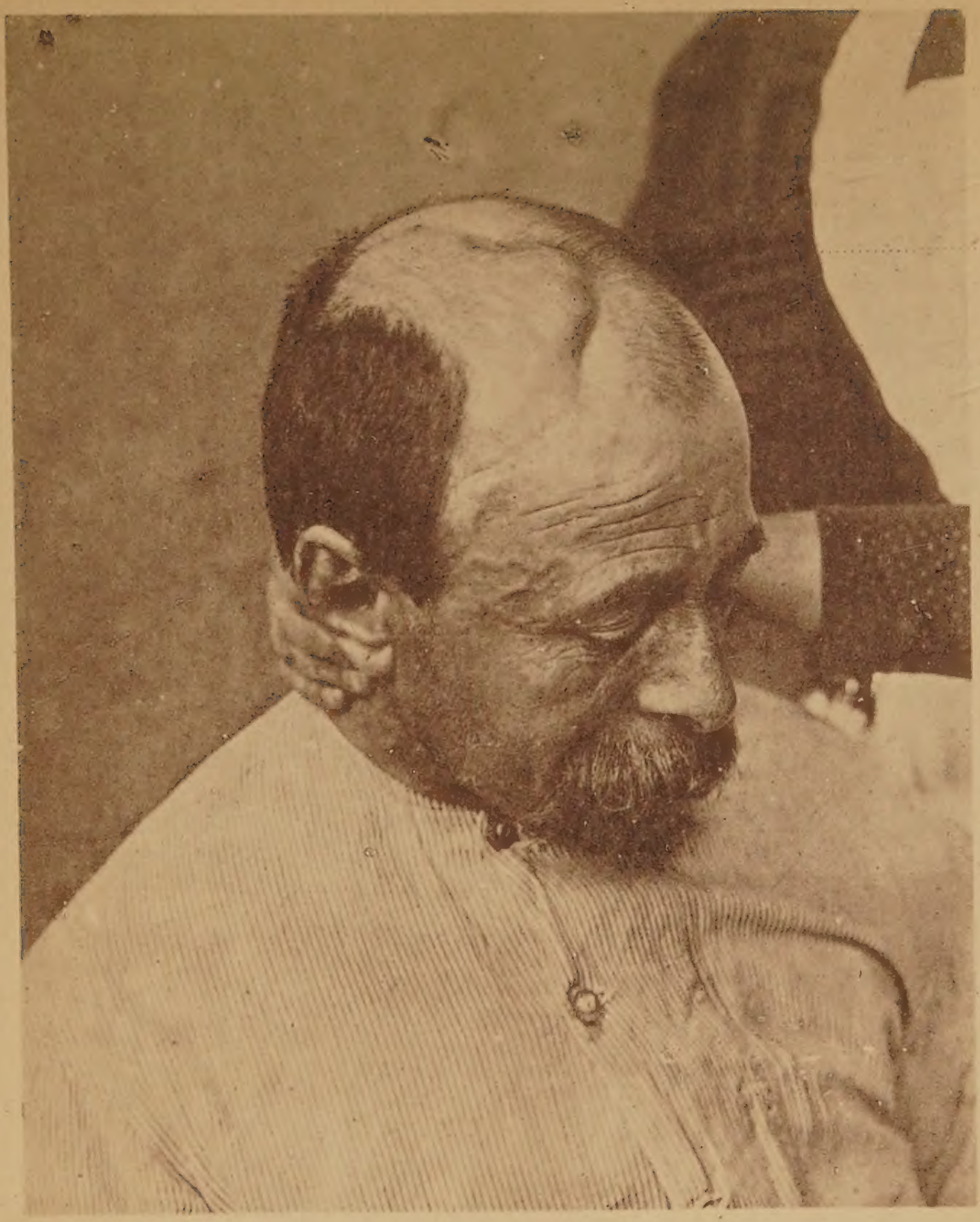

Fig. II